



# Speicheldrüsenkarzinome

## Leitlinie

Empfehlungen der Fachgesellschaft zur Diagnostik und Therapie hämatologischer und onkologischer Erkrankungen

## **Herausgeber**

DGHO Deutsche Gesellschaft für Hämatologie und  
Medizinische Onkologie e.V.  
Bauhofstr. 12  
10117 Berlin

Geschäftsführende Vorsitzende: Prof. Dr. med. Claudia Baldus

Telefon: +49 (0)30 27 87 60 89 - 0

[info@dgho.de](mailto:info@dgho.de)

[www.dgho.de](http://www.dgho.de)

## **Ansprechpartner**

Prof. Dr. med. Bernhard Wörmann  
Medizinischer Leiter

## **Quelle**

[www.onkopedia.com](http://www.onkopedia.com)

Die Empfehlungen der DGHO für die Diagnostik und Therapie hämatologischer und onkologischer Erkrankungen entbinden die verantwortliche Ärztin / den verantwortlichen Arzt nicht davon, notwendige Diagnostik, Indikationen, Kontraindikationen und Dosierungen im Einzelfall zu überprüfen! Die DGHO übernimmt für Empfehlungen keine Gewähr.

# Inhaltsverzeichnis

<b>1 Zusammenfassung</b> .....	<b>3</b>
<b>2 Grundlagen</b> .....	<b>3</b>
2.1 Definition und Basisinformationen .....	3
2.2 Epidemiologie .....	4
2.3 Pathogenese .....	6
2.4 Risikofaktoren .....	6
<b>3 Vorbeugung und Früherkennung</b> .....	<b>6</b>
3.1 Vorbeugung .....	6
3.2 Früherkennung.....	7
<b>4 Klinisches Bild</b> .....	<b>7</b>
<b>5 Diagnose</b> .....	<b>7</b>
5.1 Diagnostik.....	7
5.1.1 Bildgebung.....	7
5.1.2 Feinnadelaspirationszytologie, Grobnadelbiopsie und Exzisionsbiopsie .....	9
5.1.3 Intraoperativer Schnellschnitt.....	9
5.2 Klassifikation.....	10
5.2.1 Stadien .....	10
5.2.2 Histologie.....	12
5.2.3 Immunhistologie .....	13
5.2.4 Molekularpathologie .....	13
<b>6 Therapie</b> .....	<b>13</b>
6.1 Chirurgie des Primärtumors .....	14
6.2 Chirurgie der Halsweichteile: Neck dissection .....	15
6.3 Postoperative Radiotherapie.....	15
6.4 Adjuvante Systemtherapie.....	16
6.5 Definitive Radiotherapie oder Radiochemotherapie .....	17
6.6 Therapie in nicht-kurativer Intention: Medikamentöse Therapie .....	17
6.7 Therapie eines Lokalrezidivs und Fernmetastasen als Rezidiv eines Speicheldrüsenkarzinoms .....	22
6.8 Besondere Situation: Speicheldrüsenkarzinome bei Kindern .....	22
6.9 Medikamentöse Tumorthherapie.....	22
6.9.1 Medikamentöse Tumorthherapie – Substanzen (alphabetisch) .....	22
6.9.1.1 Abirateronacetat.....	22
6.9.1.2 Axitinib.....	23
6.9.1.3 Avelumab.....	23
6.9.1.4 Bicalutamid.....	24

6.9.1.5 Cabozantinib.....	24
6.9.1.6 Carboplatin .....	25
6.9.1.7 Cetuximab .....	25
6.9.1.8 Cisplatin.....	25
6.9.1.9 Cyclophosphamid .....	26
6.9.1.10 Dabrafenib.....	26
6.9.1.11 Docetaxel.....	27
6.9.1.12 Doxorubicin.....	27
6.9.1.13 Entrectinib .....	27
6.9.1.14 Enzalutamid.....	27
6.9.1.15 Epirubicin.....	28
6.9.1.16 Goserelin.....	28
6.9.1.17 Larotrectinib .....	28
6.9.1.18 Lenvatinib .....	29
6.9.1.19 Leuprorelin.....	29
6.9.1.20 Nivolumab.....	30
6.9.1.21 Paclitaxel.....	30
6.9.1.22 Pembrolizumab .....	30
6.9.1.23 Pertuzumab.....	31
6.9.1.24 Pralsetinib .....	31
6.9.1.25 Selpercatinib.....	31
6.9.1.26 Sorafenib .....	32
6.9.1.27 Trametinib.....	32
6.9.1.28 Trastuzumab .....	32
6.9.1.29 Trastuzumab Emtansin .....	33
6.9.1.30 Trastuzumab Deruxtecan (T-DXd) .....	33
6.9.1.31 Triptorelin.....	33
6.9.1.32 Vinorelbin.....	34
<b>7 Rehabilitation.....</b>	<b>34</b>
<b>8 Nachsorge und Kontrolluntersuchungen .....</b>	<b>34</b>
<b>9 Literatur .....</b>	<b>35</b>
<b>10 Aktive Studien.....</b>	<b>43</b>
<b>11 Therapie - Protokolle .....</b>	<b>43</b>
<b>13 Zulassungsstatus.....</b>	<b>43</b>
<b>15 Anschriften der Verfasser .....</b>	<b>44</b>
<b>16 Offenlegung potentieller Interessenkonflikte .....</b>	<b>46</b>

# Speicheldrüsenkarzinome

**ICD-10:** C07, C08.-

**Stand:** Mai 2024

## Erstellung der Leitlinie:

- [Regelwerk](#)
- [Interessenkonflikte](#)
- [Leitlinien-Report](#)

**Autoren:** Orlando Guntinas-Lichius, Benedicta Beck-Broichsitter, Thorsten Füreder, Marlen Haderlein, Stephan Ihrler, Gunthard Kissinger, Konrad Klinghammer, Jens-Peter Klußmann, Florian Kocher, Nicolas Mach, Moritz Friedo Meyer, Marc Münter, Timothée Olivier, Philippe Schafhausen, Thomas J. Vogl, Barbara Wollenberg

In Kooperation mit der DEGRO und DGHNO-KHC

## 1 Zusammenfassung

Speicheldrüsenkarzinome stellen eine histologisch äußerst heterogene Gruppe von Tumoren der großen und kleinen Speicheldrüsen im oberen Aerodigestivtrakt dar. Die Behandlung der Karzinome der großen Speicheldrüsen folgt überwiegend gemeinsamen Prinzipien, während sich die Behandlung der Tumoren der kleinen Speicheldrüsen eher an der Lokalisation und den Behandlungsprinzipien für Kopf-Hals-Karzinome derselben Lokalisation richtet. In dieser Leitlinie werden nur die Karzinome der Speicheldrüsen dargestellt. Die enge interdisziplinäre Zusammenarbeit der einzelnen beteiligten Fachdisziplinen ist für die optimale Behandlung von Patientinnen und Patienten (Pat.) mit Speicheldrüsenkarzinomen eine wichtige Voraussetzung. Bei Speicheldrüsenkarzinomen wird sowohl in den frühen als auch bei den lokal fortgeschrittenen Tumoren ein kurativer Therapieansatz verfolgt. Kurative Therapie der Wahl ist die Operation des Primärtumors und gegebenenfalls der lokoregionären Halsmetastasen. Die definitive Radio(chemo)therapie erfolgt bei Pat., die nicht operiert werden können. Bei Risikopat. erfolgt im Anschluss eine postoperative Radiotherapie. Die medikamentöse Tumorthherapie ist den nicht kurativ behandelbaren Tumoren mit Fernmetastasen oder Rezidivtumoren vorbehalten, die nicht durch eine Lokalthherapie behandelt werden können. In den letzten Jahren hat insbesondere für die Rezidivtumoren die molekulare Diagnostik an Bedeutung gewonnen, um eine personalisierte Therapieentscheidung für Rezidivtumoren oder Tumoren mit Fernmetastasen treffen zu können.

## 2 Grundlagen

### 2.1 Definition und Basisinformationen

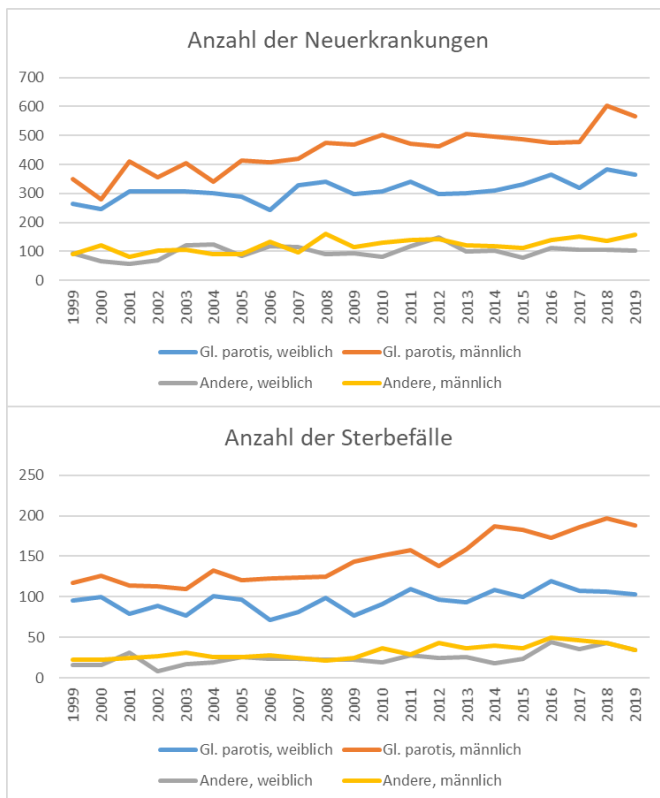
Primäre Speicheldrüsenkarzinome sind epitheliale Malignome der großen und kleinen Speicheldrüsen im oberen Aerodigestivtrakt. Speicheldrüsenkarzinome werden nach der Lokalisation (Gl. parotis, Gl. submandibularis, Gl. sublingualis, kleine Speicheldrüsen) und nach der Histologie differenziert. Davon sind sekundäre Speicheldrüsenkarzinome als Metastasen von Karzinomen anderen Ursprungs abzugrenzen; dies ist insbesondere wichtig, wenn in der Gl. parotis histologisch ein Plattenepithelkarzinom nachgewiesen wird [1].

## 2.2 Epidemiologie

Speicheldrüsenkarzinome machen weniger als 6% der bösartigen Neubildungen im Kopf-Hals-Bereich aus, die gemäß der WHO-Klassifikation von Kopf-Hals-Tumoren von 2017 weiter in über 24 histologische Subtypen unterteilt werden (mehr Details unter Kapitel 5.2.2 Histologie) [2]. Damit sind Speicheldrüsenkarzinome eine heterogene Gruppe von Kopf-Hals-Tumoren [3]. Speicheldrüsenkarzinome sind zudem seltene Tumoren mit einer Inzidenz von 0,5-2 Pat. pro 100.000 Menschen pro Jahr [4]. Etwa 20% aller Speicheldrüsentumoren sind maligne. Je kleiner die betroffene Speicheldrüse, desto höher ist das Risiko, dass es sich um einen bösartigen Tumor handelt: nahezu 100% der Tumoren der Gl. sublingualis sind maligne und etwa 60% der kleinen Speicheldrüsen. Die Prävalenz ist am höchsten in der 4.-5. Lebensdekade, mit weltweit keiner eindeutigen Geschlechts-Dominanz; manche histologischen Subtypen zeigen leichte Geschlechtsunterschiede [5- 7]. Etwa 2% der Karzinome kommen bei Kindern bis 10 Jahren vor und etwa 16% der Pat. sind jünger als 30 Jahre [8, 9].

Nach den meisten nationalen populationsbezogenen Studien ist keine relevante Veränderung der Inzidenz in den letzten Jahren nachgewiesen worden, außer für die USA; dort wird von einer steigenden Inzidenz berichtet, ohne dass die Ursachen benannt werden können [6]. Auf der interaktiven Internet-basierten Plattform Global Cancer Observatory, in die unter anderem die GLOBOCAN-Daten einfließen, wird eine Zunahme der Speicheldrüsenkarzinome in Deutschland von 1 Patient pro 100.000 Menschen pro Jahr in 2022 auf 1,22 Pat. pro 100.000 Menschen pro Jahr in 2045 prognostiziert [10]. In den genannten Studien und Statistiken wird allenfalls eine Abgrenzung zwischen Karzinomen der Gl. parotis (ICD: C07) und allen anderen Karzinomen (ICD: C08) getroffen. Eine detailliertere Analyse der Landeskrebsregisterdaten von Nordrhein-westfalen für 2009-2018 sah keine Änderungen der Inzidenz über die vergangenen Jahre [6]. In dieser Untersuchung wurden alle Plattenepithelkarzinome wegen der Problematik der Abgrenzung zwischen primären und sekundären Karzinomen ausgeklammert. In Thüringen (unter Einschluss der Plattenepithelkarzinome) konnte in den Jahren 1996 bis 2011 ein Anstieg von Speicheldrüsenkarzinomen für viele histologische Typen festgestellt werden [5]. Es ist jedoch zu berücksichtigen, dass sich die Inzidenz des kutanen Plattenepithelkarzinoms in Deutschland seit den 2000er Jahre in etwa verdoppelt hat [11]. Es ist somit zu vermuten, dass auch sekundäre Plattenepithelkarzinome in der Gl. parotis in diesem Zeitraum zugenommen haben, d.h. Metastasen in die Gl. parotis von Tumoren anderer Lokalisation wurden von primären Tumoren der Gl. parotis nicht unterschieden. Diese Ungenauigkeit ist auch zu berücksichtigen, wenn man die aktuellen Daten des Robert-Koch-Instituts (RKI) betrachtet, da hier sämtliche (primäre und sekundäre) Speicheldrüsenkarzinome zusammen betrachtet werden (Abbildung 1). Man sieht in Deutschland zwischen 1999 und 2019 einen deutlichen Anstieg der Malignome in der Gl. parotis bei Männern und einen leichten Anstieg bei Frauen. Es ist zu vermuten, dass dieser Anstieg bei Männern nicht auf primäre Speicheldrüsenkarzinome zurückzuführen ist, sondern auf sekundäre Tumoren, vor allem durch Metastasen von Plattenepithelkarzinomen der Haut. Für alle anderen Lokalisationen sieht man in den RKI-Daten für beide Geschlechter keine Veränderungen. An Tumoren in der Gl. parotis erkrankten 2019 in Deutschland 365 Frauen und 566 Männer. In den anderen Lokalisationen erkrankten 102 Frauen und 159 Männer. Die Sterbefälle in Deutschland sind auch in [Abbildung 1](#) zu sehen. Die zunehmende Inzidenz der Speicheldrüsentumoren spiegelt sich in der Anzahl der Sterbefälle wider. 2019 starben 103 Frauen und 188 Männer an einem Parotiskarzinom. An Speicheldrüsenkarzinomen anderer Lokalisation starben 34 Frauen und 35 Männer. Da insbesondere Speicheldrüsenkarzinome der kleinen Speicheldrüsen nicht immer als Speicheldrüsenkarzinome, sondern stattdessen auch als Kopf-Hals-Tumoren der entsprechenden Lokalisation registriert werden, ist hier eine Unterschätzung der Fallzahlen zu vermuten.

**Abbildung 1: Daten zu den Neuerkrankungen und den Sterbefällen des RKI zu Malignomen der Gl. parotis und summiert für alle anderen Lokalisationen für die Jahre 1999 bis 2019\***



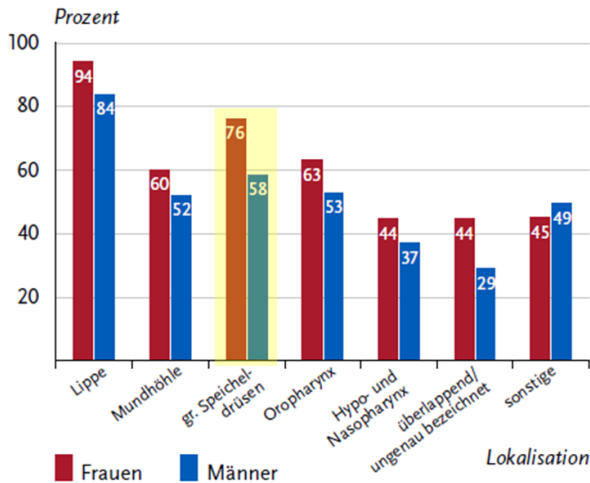
Legende:

\*(Datenbankabfrage beim Zentrum für Krebsregisterdaten; Zugriff: 15.01.2024). Wie im Text beschrieben, sind methodische Ungenauigkeiten bei der Interpretation der Zahlen zu berücksichtigen.

Das RKI veröffentlicht in seinem Bericht „Krebs in Deutschland für 2019/2020“ wie zuvor auch nur summarisch die Überlebensraten von Pat. mit Speicheldrüsenkarzinomen (Abbildung 2). Hiernach lag die 5-Jahres-Überlebensrate 2019/2020 bei 76% bei Frauen und bei 58% bei Männern [12]. In Nordrhein-Westfalen lag die durchschnittliche relative 5-Jahres-Überlebensrate für alle Pat. zwischen 2009 und 2018 bei 69% [6]. In Thüringen lag die 5-Jahres- und die 10-Jahres-Überlebensrate zwischen 1999 und 2011 bei 60,1% und 48,2%. [5]. Die wichtigsten prognostischen Faktoren sind die TNM-Klassifikation, der histologische Typ und das Tumor-Grading. Karzinome der kleinen Speicheldrüsen werden nur selten isoliert in populationsbezogenen Untersuchungen betrachtet. Es werden für Karzinome der kleinen Speicheldrüsen 5-Jahres-Überlebensraten von 76-86% angegeben [13]. Die Risikofaktoren für ein schlechteres Überleben unterscheiden sich nicht im Vergleich zu Karzinomen der großen Speicheldrüsen.

**Abbildung 2: Auszug aus dem RKI-Bericht „Krebs in Deutschland für 2019/2020“. Relatives 5-Jahres-Überleben im Vergleich zu anderen Kopf-Hals-Tumoren gelb hervorgehoben [12].**

Abbildung 3.2.5  
 Relatives 5-Jahres-Überleben nach Lokalisation und Geschlecht,  
 ICD-10 C00 – C14, Deutschland 2019 – 2020



## 2.3 Pathogenese

Die Pathogenese ist unklar. Derzeit werden zwei Konzepte diskutiert: Das histogenetische Konzept geht davon aus, dass sich die histologisch sehr unterschiedlichen Tumortypen (siehe Kapitel 5.2.2 Histologie) aus den verschiedenen Zelltypen des Speicheldrüsengewebes entwickeln. So sollen sich aus den Basalzellen oder den azinären Zellen der Drüsenacini oder der Drüsen-gangabschnitte durch pathologische Replikation die verschiedenen Tumoren bilden [14]. Nach dem morphogenetischen Konzept entstehen die Tumoren aus Stammzellen in der Drüse und eine differenzierte pathologische Genexpression unter Einfluss der Umgebung und epigenetische Veränderungen lassen die verschiedenen Tumortypen entstehen [14, 15].

## 2.4 Risikofaktoren

Ionisierende Strahlen sind der einzige sicher erfasste Risikofaktor [16]. Dies kann eine vorherige Strahlentherapie im Kopf-Hals-Bereich sein. Die Exposition gegenüber radioaktiven Substanzen ist wahrscheinlich ein weiterer Risikofaktor. Ebenso scheint eine Assoziation mit Berufen in der gummi-herstellenden Industrie, Haar- und Kosmetik-Gewerbe sowie Getreide-/Gemüseanbau zu bestehen [16- 18]. Das lymphoepitheliale Karzinom tritt gehäuft bei Pat. mit AIDS auf und die Tumoren können Epstein-Barr-Virus (EBV) Bestandteile beinhalten [19, 20]. Die ätiologische Rolle der HIV- oder EBV-Infektion ist nicht geklärt. Die genannten Faktoren sind jedoch nur für einen sehr geringen Anteil der Tumoren verantwortlich. Bei den meisten Fällen ist keine Ursache zu erkennen. Das Alter ist ein assoziierter Faktor: Die Inzidenz nimmt nach dem 50-60 Lebensjahr deutlich zu.

## 3 Vorbeugung und Früherkennung

### 3.1 Vorbeugung

Es gibt keine allgemeinen Empfehlungen zur Vorbeugung.

## 3.2 Früherkennung

Derzeit gibt es keine spezifischen Screening-Instrumente für die Früherkennung von Speicheldrüsenkarzinomen. Pat., die wegen einer anderen Tumorerkrankung eine Bestrahlung im Kopf-Hals-Bereich erhalten haben, sollten bei Veränderungen an den Speicheldrüsen diese untersuchen lassen.

## 4 Klinisches Bild

Die überwiegend unspezifischen Symptome hängen von der Lokalisation des Speicheldrüsentumors ab. Entsprechend anderer maligner Tumoren im Kopf-Hals-Bereich können Symptome wie Gewichtsverlust und lokale Schmerzen auftreten. Das häufigste Symptom ist die lokale Schwellung. Vom klinischen Bild her unterscheiden sich die bösartigen Tumoren vielfach nicht von den deutlich häufigeren gutartigen Tumoren. In der Mehrheit weisen die bösartigen Tumoren keine eindeutigen Malignitätszeichen auf [21]. Zu den Malignitätszeichen zählen eine Infiltration des Tumors in die Umgebung, eine Hautinfiltration (beides geht mit schlechter Mobilität des Tumors einher), schnelles Wachstum oder eine Fazialisparese bei Tumoren der Gl. parotis oder der Gl. submandibularis. In der Gl. parotis befinden sich die meisten Speicheldrüsenkarzinome im oberflächlichen Lappen und dringen bei weiterem Wachstum in den tiefen Lappen ein. Bei gutartigen Tumoren der kleinen Speicheldrüsen am harten Gaumen kann eine Ulzeration (die aufgrund mangelnden Raumes zur Ausdehnung entsteht) fälschlicherweise einen bösartigen Tumor vortäuschen. Ein Speicheldrüsentumor (insbesondere im Bereich der Gl. parotis) kann auch als Inzidentalom (z. B. im Rahmen einer Positronenemissionstomographie-Computertomographie PET-CT-Untersuchung aus anderen Gründen) auffallen. Inzidentalome sind in der Regel gutartige Speicheldrüsentumore oder Metastasen von anderen Tumoren [22].

## 5 Diagnose

### 5.1 Diagnostik

Neben der ausführlichen Anamnese gehört die Kombination aus Inspektion, Palpation und Spiegeluntersuchung zum diagnostischen Standard. Darüber hinaus sollten wie bei allen Kopf-Hals-Tumoren Performance Status, Ernährungszustand, Psychosozialanamnese, der Zahnstatus und eine Beurteilung der Sprach- und Schluckfunktion erhoben werden. Bei Pat. über 65 Jahren wird zusätzlich ein geriatrisches Assessment empfohlen [23]. Das weitere Vorgehen richtet sich nach der Lokalisation des Speicheldrüsentumors. Eine Übersicht gibt [Tabelle 1](#). Bei Pat. mit Fazialisparese erfolgt eine Klassifikation der Ausdehnung (Grading) und eine elektrophysiologische Untersuchung zur Objektivierung der Schwere der Schädigung [24].

Ergibt die histopathologische Untersuchung eines Tumors der Gl. parotis ein Plattenepithelkarzinom, so muss eine Primärtumorsuche erfolgen. Ein primäres Plattenepithelkarzinom der Gl. parotis ist extrem selten und ist eine Ausschlussdiagnose [25]. Da kutane Plattenepithelkarzinome die häufigste Primärtumor-Lokalisation darstellen, erfolgt eine sorgfältige Untersuchung der Körperoberfläche und eine Anamnese auf entfernte Hauttumoren. Liegen Risikofaktoren für ein Kopf-Hals-Plattenepithelkarzinom vor (siehe [Onkopedia-Leitlinie Kopf-Hals-Plattenepithelkarzinome](#)), sollte eine Panendoskopie erwogen werden.

#### 5.1.1 Bildgebung

Die Ultraschalluntersuchung (US) der Halsweichteile stellt den Goldstandard für die Erstuntersuchung von Tumoren der großen Kopfspeicheldrüsen dar. Dagegen können Tumoren der kleinen Speicheldrüsen direkt inspektorisch oder endoskopisch beurteilt werden und sind schlecht

oder gar nicht für den US zugänglich. Speicheldrüsentumoren, insbesondere im oberflächlichen Lappen der Gl. parotis oder der Gl. submandibularis oder der Gl. Sublingualis, stellt der US ausreichend dar [26].

Für tiefer liegende Tumoren in der Gl. parotis, Tumoren mit Ausdehnung in den Parapharyngealraum, oder Tumoren, die im US nicht komplett dargestellt werden können, ist eine Magnetresonanztomographie (MRT) mit Kontrastmittel (KM) die diagnostische Methode der Wahl. Ist kein MRT mit KM verfügbar, wird eine Computertomographie (CT) gewählt. Sowohl mit US als auch mit MRT/CT kann ergänzend das Staging des Halses vorgenommen werden. Liegt bereits der Verdacht auf ein Malignom vor, sollte eine MRT mit KM dringend empfohlen werden. Die MRT ermöglicht den Nachweis einer perineuralen Ausbreitung, Knocheninvasion und meningealen Infiltration. Die Spezifität von US, CT±KM, MRT±KM und auch einer Positronenemissionstomographie-Computertomographie (PET-CT) sind nicht ausreichend um einen malignen Tumor zweifelsfrei zu diagnostizieren. Lediglich die histologische Sicherung (siehe Kapitel 5.2.2 Histologie) ermöglicht die endgültige Diagnosestellung. Zum Ausschluss von Fernmetastasen in der Lunge und im Abdomen wird bei fortgeschrittenen Tumoren (ab Stadium T3 N0 bzw. N1) eine CT-Thorax und ein CT-Abdomen empfohlen.

Im Falle eines nodal positiven Speicheldrüsentumors, also auch bei high-grade-Subtypen kann zur Optimierung der Therapieplanung einer FDG-PET-CT-Untersuchung hilfreich sein. Die häufigste Lokalisation von Fernmetastasen ist die Lunge. Ossäre Filiae sind der zweithäufigste Ort für eine Fernmetastasierung [27]. Obwohl die Sensitivität der FDG-PET mit der reinen CT-Bildgebung vergleichbar ist, konnte in einer kleinen monozentrischen Studie eine höhere Spezifität für den Ausschluss von Fernmetastasen gezeigt werden [28]. Dies sollte aber zunächst durch weitere umfangreichere Untersuchungen bestätigt werden, bevor hieraus Empfehlungen abgeleitet werden.

Die Empfehlungen für die Diagnosestellung und das Staging sind in [Tabelle 1](#) zusammengefasst.

**Tabelle 1: Diagnostik bei Speicheldrüsen-Plattenepithelkarzinomen.**

Untersuchung	Kommentar
Körperliche Untersuchung	Inklusive einer Untersuchung des Kopfes und Halses
Zahnstatus	Relevant, falls eine Radiotherapie geplant ist
Blutuntersuchung	Blutbild, Leber- und Nierenfunktionsparameter, Gerinnung, TSH
Ultraschall der Halsweichteile	Zur Bewertung eines Primärtumors der großen Kopf-Speicheldrüsen und zum Staging der Halsweichteile
Magnetresonanztomographie (MRT) der Halsweichteile mit Kontrastmittel (KM)	Tumorstaging
Computertomographie (CT) der Halsweichteile mit KM	Falls keine MRT der Halsweichteile erfolgt
CT Thorax, CT Abdomen	Tumorstaging bei fortgeschrittenen Tumoren (ab cT3/T4 N0 bzw. N1)
Feinnadelaspirationszytologie (FNAZ)	Zytologischer Nachweis von malignen Zellen im Tumor
Grobnadelstanze ( <i>core needle biopsy</i> ; CNB)	Alternative zur FNAZ
Exzisionsbiopsie	Bei kleinen Tumoren der kleinen Speicheldrüsen
Panendoskopie	Bei einem Plattenepithelkarzinom der Speicheldrüsen, wenn kein kutanes Plattenepithelkarzinom im Kopf-Hals-Bereich vorliegt oder zuvor behandelt wurde
Fluorodesoxyglukose-Positronenemissionstomographie-Computertomographie (FDG-PET-CT)	In ausgewählten Fällen, z. B. erweitertes Staging von fernmetastasierten Tumoren

### 5.1.2 Feinnadelaspirationszytologie, Grobnadelbiopsie und Exzisionsbiopsie

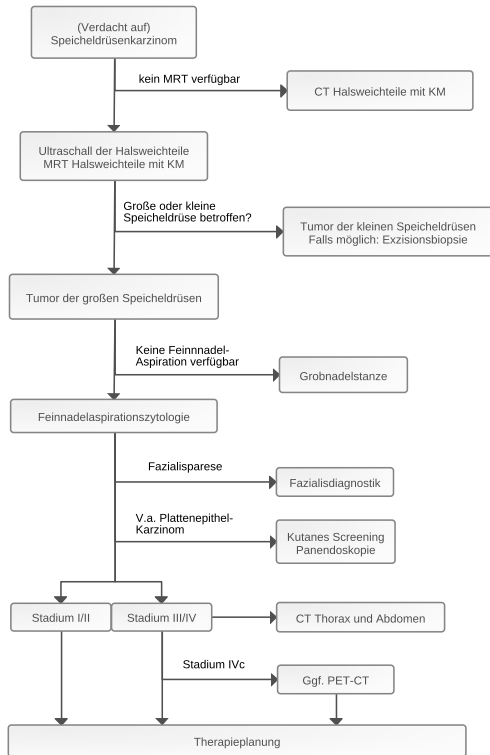
Die Feinnadelaspirationszytologie (FNAZ) ist das zytologische Standardverfahren, das helfen kann, präoperativ einen bösartigen Speicheldrüsentumor der Gl. parotis oder Gl. submandibularis nachweisen zu können. Es ist umstritten, ob die FNAZ ausreichend sicher zwischen einem gutartigen Tumor und einem hochdifferenzierten Speicheldrüsenkarzinom unterscheiden kann. Die FNAZ kann auch mit der US-Untersuchung kombiniert werden, was die Punktion von aussagekräftigen Regionen im Tumor erleichtert. Es gibt weder international noch in Deutschland ein konsentiertes Klassifikationssystem für die zytologische Bewertung. Vielfach wird die Bewertung mit dem Milan-System empfohlen [29, 30]. Die FNAZ setzt die Verfügbarkeit einer/-s in der Diagnostik von Speicheldrüsenkarzinomen erfahrenen Zytopathologin/-en voraus. Eine Alternative zur FNAZ stellt die Grobnadelstanze (*core needle biopsy*; CNB) dar. Auch bei einer CNB steigert die Durchführung unter US-Kontrolle die Aussagekraft der Ergebnisse [31]. Da eine Gewebstanze entnommen wird, ist eine histologische Untersuchung möglich. Andererseits steigt das Risiko für eine Blutung nach CNB und theoretisch besteht auch das Risiko einer Tumorzellverschleppung und einer Verletzung des N. facialis [32]. Die CNB ist wie die FNAZ gut geeignet, um eine Aussage über die Malignität des Tumors zu erlangen [33]. Es gibt bislang keine prospektiven Studien mit einem direkten Vergleich von FNAZ und CNB. Bei Tumoren der kleinen Speicheldrüsen ist, wenn möglich, die Exzisionsbiopsie zu empfehlen, da eine Punktion oder eine Inzisions-Biopsie häufig zu schweren Fehlinterpretationen (auch benigne versus maligne) führen können [34].

Eine Übersicht über die präoperative Diagnostik ist in [Abbildung 3](#) zusammengefasst.

### 5.1.3 Intraoperativer Schnellschnitt

Ein intraoperativer Schnellschnitt im Rahmen einer definitiven Tumorchirurgie spielt für den Nachweis eines malignen Tumors wegen der geringeren Zuverlässigkeit bei Speicheldrüsenkarzinomen nur eine Rolle, wenn die FNAZ und CNB ein unklares Ergebnis erbracht haben und/oder eine sehr spezielle klinische Situation vorliegt. Der intraoperative Schnellschnitt kann aber - wie bei ausgedehnten Tumoren sonst auch - die Zuverlässigkeit einer vollständigen Tumorsektion (R0-Resektion) erhöhen.

**Abbildung 3: Diagnostischer Algorithmus der wesentlichen diagnostischen Schritte.**



Legende:  
 KM = Kontrastmittel; MRT = Magnetresonanztomographie; CT = Computertomographie;  
 PET = Positronenemissionstomographie.

## 5.2 Klassifikation

### 5.2.1 Stadien

Die aktuelle TNM-Klassifikation für die Tumoren der großen Kopf-Speicheldrüsen ist in [Tabelle 2](#) und die UICC-Klassifikation der Stadien ist in [Tabelle 3](#) gezeigt. Tumoren der kleinen Speicheldrüsen werden nach der TNM-Klassifikation für Kopf-Hals-Tumoren der jeweiligen Region (siehe [Onkopedia-Leitlinie Kopf-Hals-Plattenepithelkarzinome](#)) unterteilt.

Die Gl. parotis enthält etwa 0-20 intraparotideale Lymphknoten. Ein metastatischer Befall dieser Lymphknoten bei Speicheldrüsenkarzinomen der Gl. parotis hat prognostische Bedeutung unabhängig von einem metastatischen Befall der Halslymphknoten [35]. Es ist unbefriedigend, dass die TNM-Klassifikation weiterhin keine eindeutige Empfehlung gibt, wie intraparotideale Lymphknotenmetastasen klassifiziert werden sollen. Es wird inoffiziell empfohlen, diese bei der N-Kategorie zu berücksichtigen.

**Tabelle 2: TNM-Klassifikation maligner Tumoren, 8. Auflage [36].**

<b>T Kategorie</b>	
TX	Primärtumor kann nicht beurteilt werden
T0	Kein Anhalt für Primärtumor
T1	Tumor 2 cm oder weniger in der größten Ausdehnung, ohne extraparenchymatöse Ausbreitung
T2	Tumor mehr als 2 cm, aber nicht mehr als 4 cm in größter Ausdehnung, ohne extraparenchymatöse Ausdehnung
T3	Tumor mehr als 4 cm in größter Ausdehnung und/oder mit extraparenchymatöser Ausbreitung
T4a	Tumor infiltriert Haut, Unterkiefer, äußeren Gehörgang, Nervus facialis
T4b	Tumor infiltriert Schädelbasis, Processus pterygoideus oder umschließt die Arteria carotis
<b>N Kategorie</b>	
NX	Regionäre Lymphknoten können nicht beurteilt werden
N0	Keine regionäre Lymphknotenmetastasen
N1	Metastase in solitärem ipsilateralem Lymphknoten, 3 cm oder weniger in größter Ausdehnung, ohne extranodale Ausbreitung
N2a	Metastase in solitärem ipsilateralem Lymphknoten, mehr als 3 cm, aber nicht mehr als 6 cm in größter Ausdehnung, ohne extranodale Ausbreitung
N2b	Metastasen in multiplen ipsilateralen Lymphknoten, mehr als 3 cm, aber nicht mehr als 6 cm in größter Ausdehnung, ohne extranodale Ausbreitung
N2c	Metastasen in bilateralen oder kontralateralen Lymphknoten, keiner mehr als 6 cm in größter Ausdehnung, ohne extranodale Ausbreitung
N3a	Metastase(n) in Lymphknoten, mehr als 6 cm in größter Ausdehnung, ohne extranodale Ausbreitung
N3b	Metastase(n) in einem einzelnen oder multiplen Lymphknoten, mit extranodaler Ausbreitung
<b>M Kategorie</b>	
M0	Keine Fernmetastasen
M1	Fernmetastase(n)

**Tabelle 3: Stadien der Karzinome der großen Speicheldrüsen nach der Union internationale contre le cancer (UICC).**

<b>Stadium</b>	<b>T</b>	<b>N</b>	<b>M</b>
0	Tis	N0	M0
I	T1	N0	M0
II	T2	N0	M0
III	T3	N0	M0
	T1, T2, T3	N1	M0
IVA	T4a	N0, N1	M0
	T1, T2, T3, T4a	N2	M0
IVB	Jedes T	N3	M0
	T4b	Jedes N	M0
IVC	Jedes T	Jedes N	M1

## 5.2.2 Histologie

Speicheldrüsenkarzinome werden nach der aktuellen 5. Edition der WHO-Klassifikation 2022 beurteilt [37] (Tabelle 4). Einige der neuen WHO-Festlegungen sind als vorläufig zu betrachten und einige weitere gelten unter Pathologen als umstritten [38]. Genetische Aberrationen (häufig Translokationen) sind (im Gegensatz zu vielen anderen Organen) sehr häufig Entitäts-spezifisch und können daher bei schwieriger histologischer Diagnosestellung als zusätzliches wertvolles diagnostisches Kriterium herangezogen werden (Tabelle 5). Anders als bei anderen Kopf-Hals-Karzinomen (Mundhöhlen, Pharynx- und Larynxtumoren) wird die Notwendigkeit eines Gratings (G) bei Speicheldrüsenkarzinomen kontrovers diskutiert [38]. Nur wenige der malignen epithelialen Tumoren zeigen eine variable Graduierung von niedrig bis hoch maligne. Zumeist kommen die Tumoren ausschließlich niedrig maligne (z. B. polymorphes Adenokarzinom) oder nur hochmaligne (z. B. Speicheldrüsenkarzinom) vor. Auch macht die WHO 2022-Klassifikation leider weiterhin keine Aussage darüber, ob Pathologen ein zweigliedriges (niedrig-versus hochmaligne) oder ein dreigliedriges System (G1, G2, G3) verwenden sollen [38].

Die histomorphologische Diagnostik von Tumoren kleiner Speicheldrüsen ist im Durchschnitt wesentlich schwieriger als bei Tumoren der großen Speicheldrüsen und führt dadurch häufiger zu therapeutisch relevanten Fehldiagnosen. Es wurden 14 Gründe dafür identifiziert, folgende sind die wichtigsten: Häufig werden initial (zu kleine und zu oberflächliche) Inzisionsbiopsien vorgenommen, die Karzinome zeigen fast durchweg eine hohe Tumordifferenzierung (ohne Zellatypie), zusätzlich führt die spezielle Lokalisation am harten Gaumen wegen Platzmangel häufig zu Ulzerationen, Nekrosen und Entzündung, was die Diagnostik stark erschwert. Eine wichtige Empfehlung ist daher, bei Tumoren der kleinen Speicheldrüsen, wenn möglich, immer eine Resektion (Exzisionsbiopsie) anstelle einer Probebiopsie/Inzisionsbiopsie vorzunehmen [39].

Ergibt die histologische Untersuchung eines Tumors der Gl. parotis ein Plattenepithelkarzinom, so handelt es sich mit hoher Wahrscheinlichkeit um eine Metastase eines Plattenepithelkarzinoms anderen Ursprungs. Am häufigsten metastasierten kutane Plattenepithelkarzinome der Kopf-Hals-Region in die Gl. parotis.

**Tabelle 4: Maligne epitheliale Tumoren der Speicheldrüsen nach der WHO Klassifikation 2022 [37].**

Mukoepidermoidkarzinom	Myoepitheliales Karzinom
Adenoidzystisches Karzinom	Epithelial-myoepitheliales Karzinom
Azinuszellkarzinom	Muzinöses Adenokarzinom
Sekretorisches Karzinom	Sklerosierendes mikrozystisches Adenokarzinom
Mikrosekretorisches Adenokarzinom	Karzinom ex pleomorphes Adenom
Polymorphes Adenokarzinom	Karzinom ex pleomorphes Adenom
Hyalinisierendes klarzelliges Karzinom	Sebaziöses Adenokarzinom
Basalzelladenokarzinom	Lymphoepitheliales Karzinom
Intraduktales Karzinom	Plattenepithelkarzinom
Speicheldrüsenkarzinom	Speicheldrüsenkarzinom, NOS und sich entwickelnde Entitäten
Sialoblastom	

Legende:

NOS = not otherwise specified (nicht weiter spezifiziert)

### 5.2.3 Immunhistologie

Bei der Vielfalt von Speicheldrüsenentitäten mit z.T. stark überlappender histomorphologischer Differenzierung und oft schwieriger Abgrenzung von benignen Adenomen von hochdifferenzierten Karzinomen kann die immunhistologische Konstellation (z.B. Cytokeratin-Subtypen, myoepitheliale Marker, etc.) hilfreich sein, ist aber häufig stark limitiert. Spezifischere immunhistochemische Surrogatmarker, wie NR4A3 und panTRK, können diagnostisch hilfreich sein [40]. So kann eine positive Expression von NR4A3 die Diagnose eines Azinuszellkarzinoms, insbesondere bei ungewöhnlicher Morphologie, untermauern. Und typischerweise zeigen NTRK3-translozierte sekretorische Karzinome eine immunhistochemische nukleäre Expression von panTRK. Therapeutisch relevant ist die Überexpression von Androgenrezeptor (AR) und HER2/neu, vor allem beim Speicheldrüsenkarzinom, da diese hier Alterationen gezielt therapeutisch angegangen werden können [41]. Die RAS(Q61R)-Immunhistochemie kann als Surrogatmarker auf eine entsprechende HRAS-Mutation hinweisen, wie sie für das epithelial-myoeitheliale Karzinom relevant ist.

### 5.2.4 Molekularpathologie

Der molekulare Genotyp kann insbesondere bei der Klassifizierung ungewöhnlicher morphologischer Varianten von großem Nutzen sein (Tabelle 5). Insbesondere Genfusionen zeigen dabei in der Regel eine hohe Spezifität. Der Nachweis von rekurrenten NTRK- oder RET-Genfusionen hat dabei nicht nur eine diagnostische Bedeutung, sondern kann auch für eine potenzielle gezielte Therapie genutzt werden [40].

**Tabelle 5: Speicheldrüsenmalignome mit diagnostisch relevanten Mutationen (bei Translokationen jeweils die häufigsten Translokationspartner) nach Ihrler et al. [38].**

Histologischer Tumortyp	Genetische Aberrationen
Mukoepidermoidkarzinom	<i>CRTC1::MAML2; CRTC3::MAML2</i>
Hyalinisierendes klarzelliges Karzinom	<i>EWSR1::ATF1</i>
Adenoidzystisches Karzinom	<i>MYB::NFIB; MYBL1::NFIB</i>
Sekretorisches Karzinom	<i>ETV6::NTRK3; ETV6::RET</i>
Karzinom ex pleomorphem Adenom	<i>PLAG1rearr; HMGA2rearr; ERBB2ampl; MDM2ampl; TP53mut; ARampl</i>
Speicheldrüsenkarzinom	<i>ALKrearr; ERBB2ampl; PTENdel; HRASmut; BRAFmut; ARampl; PIK3CAmut; TP53mut</i>
Polymorphes Adenokarzinom	<i>PRKD1-E710D</i>
Kribriiformes Adenokarzinom	<i>PRKD1/2/3rearr</i>
Azinuszellkarzinom	<i>NR4A3rearr</i>
Mikrosekretorisches Adenokarzinom	<i>MEF2C::SS18</i>
Intraduktales Karzinom	<i>NCOA4::RET; TRIM27::RET; HRASmut</i>
Muzinöses Adenokarzinom	<i>AKT1-E17K</i>
Epithelial-myoeitheliales Karzinom	<i>HRASmut</i>

## 6 Therapie

Kurative Therapie der Wahl ist die operative Therapie. Weitere Faktoren entscheiden, ob nach der Operation eine postoperative Radiotherapie erforderlich ist. Eine alleinige Chemotherapie spielt im Rahmen einer kurativen Standardtherapie keine Rolle. Bei inoperablen Tumoren kommt in der Primärtherapie die Radiotherapie zum Einsatz. Eine Chemotherapie oder eine

andere medikamentöse Tumorthherapie kommen zum Einsatz bei inoperablen Rezidivtumoren oder fernmetastasierten Tumoren, also wenn eine Lokalthherapie (erneute Chirurgie oder Radiotherapie) nicht in Betracht kommt. Eine Übersicht über den Ablauf der kurativen Therapie gibt [Abbildung 4](#).

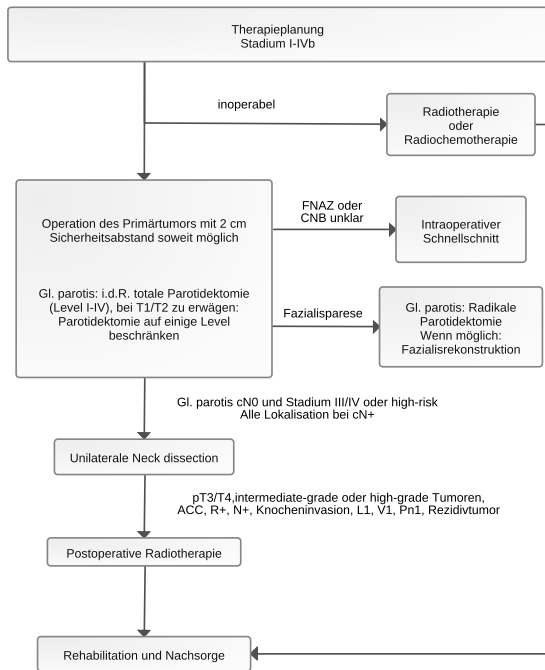
## 6.1 Chirurgie des Primärtumors

Die chirurgische Entfernung eines Speicheldrüsenkarzinoms mit tumorfreien Resektionsrändern ist die kurative Therapie der Wahl. Die Tumorresektion erfolgt en-bloc mit bestenfalls 2 cm Sicherheitsabstand [42]. Im Falle von Tumoren der Gl. submandibularis umfasst die Resektion zumindest die gesamte Drüse. Bei Parotis-Malignomen ist der konservative Standard die totale Parotidektomie (Parotidektomie Level I bis IV nach der *European Salivary Gland Society* (ESGS) Klassifikation) [26, 43]. Nach bislang ausschließlich kleinen monozentrischen Fallserien reicht möglicherweise eine laterale Parotidektomie (Parotidektomie Level I/II nach ESGS Klassifikation) bei kleinen low-grade Tumoren (T1/T2) bei Einhalten der Resektionsgrenzen aus [44]. Die Abwägung gegenüber einer totalen Parotidektomie zur Diagnostik der intraparotideal gelegenen Lymphknoten und Entscheidungshilfe zur Einleitung einer adjuvanten Bestrahlung sollte mit den Pat. besprochen werden. Häufig steht allerdings das Grading erst nach der Operation mit Vorliegen der endgültigen Histologie fest. Überschreitet der Tumor die Organgrenzen, so ist eine erweiterte Chirurgie notwendig, so ggf. auch mit rekonstruktiver Chirurgie mit Lappenplastiken.

Manche Speicheldrüsentumore, insbesondere der Gl. parotis, stellen sich erst durch die histopathologische Begutachtung des Resektats als Speicheldrüsenkarzinome heraus. Diese wurden also zuvor unter dem Verdacht eines gutartigen Tumors operiert. Wenn in derartigen Fällen lediglich eine Parotidektomie einzelner Level erfolgte, ist eine Revisionsoperation zur Komplettierung der totalen Parotidektomie (Level I bis IVI nach ESGS) zu empfehlen, außer es handelte sich um einen T1/T2 Tumor nach oben genannten Kriterien. Hierbei ist anzumerken, dass eine Revisionsoperation, wenn bereits bei der Primäroperation eine Darstellung des N. facialis erfolgte, möglichst zeitnah zu erfolgen hat, da der N. facialis ansonsten in Narben deutlich erschwert zu identifizieren ist und die Gefahr der postoperativen Fazialisparese deutlich ansteigt.

Wenn präoperativ eine normale Fazialis-Funktion besteht und der Nervus facialis auch während der Operation nicht tumorinfiltriert erscheint, wird der N. facialis erhalten. Daher ist die Operation mit Lupenbrille oder Operationsmikroskop sowie mit Fazialismonitoring zu empfehlen. Die Resektion des Nervs, also mehr Radikalität, erbringt keinen onkologischen Vorteil im Hinblick auf das Überleben, verschlechtert aber erheblich die Lebensqualität des Pat. [45]. Wenn der N. facialis infiltriert ist, erfolgt eine radikale Parotidektomie mit Resektion der tumorinfiltrierten Nervenanteile. Auf diese Weise wird in vielen Fällen eine einzeitige Nervenrekonstruktion mit Nerveninterponaten ermöglicht [46]. Die Nervenrekonstruktion direkt im Anschluss an die Tumorresektion ergibt funktionell bessere Ergebnisse als ein zweizeitiges Vorgehen. Die Notwendigkeit einer postoperativen Radiotherapie ist kein Grund, eine einzeitige Rekonstruktion nicht vorzunehmen. Ist keine Nervenrekonstruktion möglich, nicht sinnvoll wegen einer Lebenserwartung < 1 Jahr oder vom Pat. nicht gewünscht, können andere Maßnahmen (dynamischer Muskeltransfer, statische Zügelung) ein- oder zweizeitig erfolgen. Da die Protektion des Auges funktionell sehr wichtig ist, ist die Implantation eines Oberlidgewichts zur Rehabilitation des Augenschlusses bei Fazialisresektion ohne oder mit Nervenrekonstruktion zu empfehlen [47].

**Abbildung 4: Algorithmus der wesentlichen Schritte zur Diagnostik und für die kurative Therapie.**



Legende:

FNAZ = Feinnadelaspirationszytologie; CNB = Core Needle Biopsy (Grobnadelstanze); ACC = adenoidzystisches Karzinom.

## 6.2 Chirurgie der Halsweichteile: Neck dissection

Speicheldrüsenkarzinome weisen in 10-40% Halslymphknotenmetastasen auf [48]. Eine kurative Neck dissection sollte bei allen Pat. mit klinischem oder radiologischem Nachweis von cervikalen Metastasen erfolgen [49]. Es gibt keinen Standard für die Ausdehnung der kurativen Neck dissection. Diese sollte abhängig von der Primärtumorlokalisation die Level II bis IV oder I bis IV oder I bis V umfassen. Umstritten ist der Einbezug des Levels V, und ob dieser nicht auch durch eine adjuvante Radiotherapie adäquat elektiv behandelt werden kann.

Prophylaktisch sollte eine elektive Neck dissection bei Pat. mit Speicheldrüsenkarzinomen der großen Speicheldrüsen im Stadium III/IV und bei high-grade (z.B. Speicheldrüsenkarzinom NOS, Plattenepithelkarzinom, undifferenzierte Karzinome, hochgradiges Mukoepidermoidkarzinom und Karzinom ex pleomorphem Adenom) erfolgen [50]. Dies gilt auch für das adenoidzystische Karzinom obwohl dieser Tumortyp eher hämatogen metastasiert. Die Neck dissection liefert weitere wichtige prognostische Informationen wie beispielsweise das Vorliegen einer extrakapsulären Aussaat, die mit einer schlechteren Prognose einhergeht. Die elektive Neck dissection sollte bei Tumoren der Gl. parotis die Halslevel II und III und bei Tumoren der anderen großen und kleinen Speicheldrüsen die Halslevel I bis III umfassen. Generell ist aber eine elektive Neck dissection bei Tumoren der kleinen Speicheldrüsen umstritten [51].

## 6.3 Postoperative Radiotherapie

Die postoperative Radiotherapie ist bei Vorliegen von mindestens einem der folgenden Risikofaktoren indiziert [52]: fortgeschrittenes T-Stadium (T3/T4), high-grade Tumor, knappe oder positive Resektionsränder (R+), Vorliegen von Lymphknotenmetastasen, N+, Perineuralscheideninfiltration (Pn1), Lymphgefäß- oder Blutgefäßinvasion [L1, V1] [53, 54]. Somit ist bei frühen Tumoren T1/T2 ohne cervikale Metastasierung oder einen weiteren der genannten Risikofaktoren eine alleinige Operation ausreichend [54]. Eine Sonderstellung nimmt das adenoidzystische Karzinom ein: Hier ist selbst bei T1/T2-Tumoren, bei vollständiger Resektion (R0) und insbesondere bei einer perineuraler Invasion, eine adjuvante Radiotherapie indiziert [55].

Eine postoperative Radiotherapie kann durchgeführt werden bei intermediate-grade Tumoren mit knappem Resektionsrand (1-3 mm) [56- 58].

Bei der Zielvolumendefinition unterscheidet man zwischen high-risk *clinical target volume* (CTV) und elektivem CTV. Das Zielvolumen soll anhand von präoperativer Bildgebung, histopathologischen Befund, OP-Bericht, Bestrahlungsplanungs-CT mit i.v. Kontrastmittel definiert werden. Bei postoperativem Resttumor soll eine MRT-Bildgebung für die Bestrahlungsplanung erfolgen. Ins high-risk CTV werden die ehemalige Primärtumorregion, die Ausdehnung der befallenen Speicheldrüse, die Resektionshöhle und befallene Lymphknotenlevel eingeschlossen.

Das elektive CTV enthält Areale mit möglicher mikroskopischer Ausbreitung, u.a. elektive Lymphabflussgebiete oder im Falle einer Perineuralscheideninfiltration den Verlauf der entsprechenden Nervenbahnen bis zur Schädelbasis. Bei Parotiskarzinomen mit Befall des tiefen Lappens wird auch die Fossa infratemporalis und der parapharyngeale Raum einbezogen [59- 61].

Eine elektive Lymphabflussbestrahlung erfolgt bei T3/4 Tumoren, high-grade Tumoren und vorhandenem Lymphknotenbefall. Bei Lymphknotenbefall soll mindestens das nächste Lymphknotenlevel mitbestrahlt werden. In der Regel werden die elektiven Lymphabflussgebiete ipsilateral bestrahlt. Bei Malignomen der Parotis und multiplen Lymphknotenfiliae mit extrakapsulärem Wachstum kann eine bilaterale Bestrahlung der Lymphabflussgebiete erfolgen [62]. Bei Malignomen der Gl. submandibularis und der kleinen Speicheldrüsen sollte bei Vorliegen einer Mittellinieninfiltration oder bei mindestens 2 der folgenden Risikofaktoren: pT3/4, Vorliegen von Lymphknotenmetastasen, extrakapsuläres Wachstum, Lymphgefäß- oder Gefäßinvasion eine bilaterale Bestrahlung der Lymphabflussgebiete erfolgen. Im Falle einer cN0-Situation kann beim Azinuszellkarzinom und beim low/intermediate grade adenoidzystischen Karzinom auf die Bestrahlung der elektiven Lymphabflussgebiete verzichtet werden [63, 64].

Die jeweiligen Planungszielvolumina (PTV) resultieren aus den CTVs unter Berücksichtigung der individuellen Lagerungsunsicherheit (in der Regel 3-7 mm Expansion des CTV).

Im high-risk CTV soll normofraktioniert eine Dosis von mindestens 60 Gy appliziert werden und im Falle eines knappen/positiven Resektionsrandes und/oder Perineuralscheideninfiltration mindestens eine Dosis von 64-66 Gy [65- 68]. Im elektiven CTV wird normofraktioniert eine Dosis von 50 Gy appliziert.

Hochkonformale Bestrahlungstechniken (VMAT, IMRT) sind heute Standard. Beim adenoidzystischen Karzinom und bestehendem Resttumor postoperativ kann eine Schwerionentherapie sinnvoll sein [65].

Eine zusätzliche Chemotherapie als postoperative Radiochemotherapie hat bislang in retrospektiven Analysen keine Vorteile gegenüber einer postoperativen Radiotherapie gezeigt [69- 71]. Allerdings gibt es Hinweise, dass durch die kombinierte Cisplatin-haltige Radiochemotherapie die lokale Tumorkontrolle, v.a. bei adenoidzystischen Karzinomen gebessert werden könnte [72, 73]. Die Ergebnisse der prospektiv randomisierten Studien (RTOG 1008, NCT01220583 und GORTEC 2016-02, NCT02998385) sind ausstehend. Diese Studien untersuchen eine alleinige Radiotherapie in der adjuvanten Situation bzw. in der GORTEC-Studie auch definitiven Situation versus einer kombinierten Cisplatin-haltigen Radiochemotherapie. In der adjuvanten Situation kann daher in Einzelfällen eine simultane Cisplatin-basierte Radiochemotherapie erfolgen.

## 6.4 Adjuvante Systemtherapie

Aktuell gibt es keine prospektiven Studien zur adjuvanten Systemtherapie. Es gibt retrospektive Daten, die im Falle einer Her2/neu-Expression DAKO3+ einen Überlebensvorteil durch eine adjuvante Therapie mit Trastuzumab nach erfolgter Operation und Radiotherapie zeigen [74].

Zudem könnte nach einer retrospektiven Analyse eine Androgen-Deprivationstherapie mit Bicalutamid oder mit einem LH-RH-Agonisten (Goserelin, Triptorelin) als Monotherapie oder in Kombination bei einem Androgenrezeptor-positivem Speicheldrüsenkarzinom im Stadium IVa adjuvant nach postoperativer Radiotherapie gegeben über 1-5 Jahre einen Vorteil gegenüber einer alleinigen Radiotherapie ergeben [75]. Es fehlt aber bislang an Evidenz für den Vorteil gezeigt in prospektiven klinischen Studien.

## 6.5 Definitive Radiotherapie oder Radiochemotherapie

Bei inoperablen Karzinomen, z. B. Fällen mit Beteiligung der Schädelbasis, oder pat.-bezogener Kontraindikation für eine Operation ist eine definitive Radiotherapie indiziert.

Bei der Zielvolumendefinition unterscheidet man zwischen high-risk CTV und elektivem CTV. Das Zielvolumen soll basierend auf prätherapeutischer Untersuchung und Bildgebung, histopathologischem Befund, einem Bestrahlungsplanungs-CT mit i.v. Kontrastmittel und einem MRT definiert werden. Das high-risk CTV soll den makroskopischen Primärtumor, die komplette Speicheldrüse sowie, falls vorhanden, Lymphknotenmetastasen, enthalten. Das elektive CTV enthält Areale mit möglicher mikroskopischer Ausbreitung, u.a. elektive Lymphabflussgebiete oder den Verlauf der entsprechenden Nervenbahnen bis zur Schädelbasis [59, 60].

Eine elektive Lymphabflussbestrahlung erfolgt bei T3/4 Tumoren, high-grade Tumoren, Adenokarzinomen und Mukoepidermoidkarzinomen und vorhandenem Lymphknotenbefall. Bei Lymphknotenbefall soll mindestens das nächste Lymphknotenlevel mitbestrahlt werden. In der Regel werden die elektiven Lymphabflussgebiete ipsilateral bestrahlt. Bei Malignomen der Gl. submandibularis und der kleinen Speicheldrüsen sollte bei Vorliegen einer Mittellinieninfiltration oder bei Vorliegen der Risikofaktoren cT3/4 und Vorliegen von Lymphknotenmetastasen eine bilaterale Bestrahlung der Lymphabflussgebiete erfolgen [64].

Die jeweiligen Planungszielvolumina (PTV) resultieren aus den CTVs unter Berücksichtigung der individuellen Lagerungsunsicherheit (in der Regel 3-7 mm Expansion des CTV). Im high-risk CTV soll normofraktioniert eine Dosis von mindestens 72 Gy appliziert [76, 77]. Im elektiven CTV wird normofraktioniert eine Dosis von 50 Gy appliziert. Hochkonformale Bestrahlungstechniken (VMAT, IMRT) sind heute Standard.

Da viele Speicheldrüsenkarzinome langsam wachsen, besteht eine relative Strahlenresistenz, vor allem beim adenoidzystischen Karzinom. Daher sind für Speicheldrüsenkarzinome Strahlungsqualitäten mit hohen linearen Energieübertragungseigenschaften von Interesse, wie z. B. Kohlenstoffionen, neuerdings auch in Kombination mit einer Protonentherapie [78]. Zur Partikeltherapie von Speicheldrüsenkarzinomen liegen nur Daten zu ausgewählten Fällen in überwiegend retrospektiven Kohorten vor [79]. Die Partikeltherapie soll daher als mögliche Alternative zur Bestrahlung mit Photonen evaluiert werden sofern eine bessere Dosisapplikation in der Nähe kritischer Risikoorgane zu erreichen ist.

Eine definitive Radiochemotherapie kann erwogen werden. Klare Kriterien für den Einsatz einer definitiven Radiochemotherapie im Vergleich zu einer definitiven Radiotherapie gibt es nicht [73, 80]. Auch für die Auswahl des Chemotherapeutikums gibt es keinen Standard. Zumeist wird eine Cisplatin-basierte Therapie verwendet, basierend auf den Daten zu den häufigen Kopf-Hals-Tumoren [81, 78, 79].

## 6.6 Therapie in nicht-kurativer Intention: Medikamentöse Therapie

Es gibt keinen Standard für die Therapie von nicht-kurativ behandelbaren Speicheldrüsenkarzinomen. Die Seltenheit und Heterogenität von Speicheldrüsenkarzinomen erschweren die Durchführung groß angelegter Studien zur Systemtherapie. Dementsprechend liegen keine großen Phase-III-Studiendaten in der rezidivierenden oder fernmetastasierten Therapiesituation

vor. Somit basieren die Empfehlungen zur Systemtherapie vorwiegend auf Ergebnissen von Phase-II-Studien bzw. auf Ergebnissen molekular stratifizierter Basket-Studien. Es laufen derzeit eine Reihe von weiteren Phase-II-Studien zu neuen Substanzen (Übersicht in: [15, 82, 83]). Für den Großteil der hier aufgeführten Therapien besteht keine Zulassung zum Einsatz bei Speicheldrüsenkarzinomen. Es wird daher empfohlen, vor einer Gabe das Einverständnis der Krankenkasse der Pat. einzuholen.

Der Krankheitsverlauf in der metastasierten Situation ist variabel und ein relevanter Anteil an Pat. bleibt über lange Zeit asymptomatisch. Dementsprechend ist in ausgewählten Fällen (geringe Tumorlast, stabile Erkrankung, keine Symptomatik) eine watch-and-wait Strategie gerechtfertigt. Insbesondere adenoidzystische Karzinome (v.a. mit isoliert pulmonalem Metastasierungsmuster), myoepitheliale Karzinome und Azinuszellkarzinome können über längere Zeit eine lediglich geringe Wachstumstendenz aufweisen [84- 86]. Dies gilt auch für eine Zweitlinientherapie nach Erstlinientherapie.

Eine Systemtherapie in Anlehnung an die Therapieprotokolle bei Plattenepithelkarzinomen des Kopf-Hals Bereichs ist nicht empfehlenswert, da Pat. mit Speicheldrüsenkarzinomen in den zugrundeliegenden Studien ausgeschlossen waren [87]. Zudem spielt der Einsatz von Checkpointinhibitoren - anders als bei den häufigen Kopf-Hals-Tumoren - bei Speicheldrüsenkarzinomen bislang keine entscheidende Rolle. Die immunonkologischen Ansätze mit Checkpointinhibitoren waren bei Speicheldrüsenkarzinomen bislang in den meisten Fällen nicht überzeugend [88, 89].

Bei Pat. mit hoher Tumorlast und Krankheitsdynamik kann eine Systemtherapie mit einem Chemotherapeutikum oder mehreren Chemotherapeutika angezeigt sein. Im indirekten Vergleich weisen Kombinationschemotherapien gegenüber einer Monochemotherapie höhere Ansprechraten auf. Es werden vor allem platin-basierte Chemotherapie (Cisplatin, Carboplatin) Regime eingesetzt mit Dosierungen, die abgeleitet sind von den Therapieprinzipien der Systemtherapie bei den häufigen Kopf-Hals-Plattenepithelkarzinomen, so auch in Kombination mit Cyclophosphamid und Doxorubicin (CAP-Schema), Platindoublette mit Taxanen (nicht beim adenoidzystischen Karzinom) oder mit Vinorelbin. Die Ansprechraten liegen bei 20-60% [90, 91]. Die Kombination aus Carboplatin und Paclitaxel kommt auch beim metastasierten Speicheldrüsenkarzinom zum Einsatz [92]. Die Extrapolation der Behandlungsschemata von Kopf-Hals-Plattenepithelkarzinomen auf Speicheldrüsenkarzinome sollte jedoch mit Vorsicht erfolgen und der jeweilige Subtyp des Speicheldrüsenkarzinoms berücksichtigt werden. Beispielsweise ist die Aktivität von Paclitaxel bei adenoidzystische Karzinomen sehr limitiert und daher die Anwendung nicht empfohlen [93]. Im Falle eines reduzierten Allgemeinzustandes stellen Monochemotherapien mit Vinorelbin, Cisplatin oder Epirubicin mögliche Therapieoptionen dar [90, 94, 95].

Beim sekretorischen Speicheldrüsenkarzinoms ist in >95% der Fälle eine *ETV6-NTRK3*-Genfusion nachweisbar. Aus der Genfusion resultiert eine übermäßige Tyrosinkinase-Aktivität. Das macht eine zielgerichtete Therapie möglich. Die beiden Tyrosinkinase-Inhibitoren Entrectinib und Larotrectinib sind für die Behandlung von NTRK-positiven Tumoren zugelassen und zeigen eine gute Wirkung beim sekretorischen Speicheldrüsenkarzinom [96, 97]. Entrectinib erzielte in einem Kollektiv *NTRK*-Genfusions-positiver Tumorpat. eine Ansprechrate von 57%. In der Subgruppe der 7 Pat. mit sekretorischem Karzinom wurde eine Ansprechrate von 86% berichtet [97]. Eine immunhistochemische TRK-Expression korreliert mit *NTRK1*- und *NTRK2*-Fusionen, obwohl die Spezifität im Falle von Speicheldrüsenkarzinomen gegenüber anderen soliden Tumoren niedriger zu sein scheint. Vor Behandlungsbeginn mit einem *NTRK*-Inhibitor ist eine RNA-basierte Bestätigung der Genfusion notwendig [98].

Bei *HER2*-positiven Tumoren sollte eine anti-*HER2*-Therapie evaluiert werden. Bis zu 30% der Mukoepidermoidkarzinome und 40% der Speicheldrüsenkarzinome weisen eine *HER2*-Überexpression auf. Phase-II-Studien zeigen in diesem Setting sehr hohe Ansprechraten auf *HER2*-Blockade, z. B. mit Docetaxel plus Trastuzumab (Ansprechrate bis 70%) oder Ado-Trastuzumab

Emtansine nach Trastuzumab-Versagen [99- 101]. Die Kombination aus Trastuzumab und Pertuzumab stellt eine potentielle Option dar bei Pat. mit einer Kontraindikation für eine Taxan-Therapie. Gemäß einer Subgruppenanalyse einer Basket-Studie betrug die Ansprechrate unter Trastuzumab und Pertuzumab 60% [102]. Eine neue potentielle Therapieoption stellt das Antikörper-Chemotherapie-Konjugat (ADC) Trastuzumab-Deruxtecan dar. In einem *HER2*-positiven Pat.-kollektiv ohne weitere Therapiealternativen konnte eine Ansprechrate von 37% erzielt werden [103]. Unter den 19 eingeschlossenen Pat. mit *HER2*-positivem Speicheldrüsenkarzinom betrug die Ansprechrate 42%. Mittlerweile erfolgte in den USA eine tumoragnostische Zulassung von Trastuzumab-Deruxtecan bei *HER2*-positiven (IHC3+; immunhistochemisch 3-fach positiv) Tumorerkrankungen ohne zufriedenstellende Therapiealternativen. Die Entscheidung bezüglich Indikationserweiterung durch die Europäische Zulassungsbehörde bleibt abzuwarten.

*RET*-Genfusionen stellen einen seltenen Treiber beim nicht-kleinzelligen Lungenkarzinom, Schilddrüsenkarzinom oder Tumoren des Gastrointestinaltrakts dar. Bei Speicheldrüsenkarzinomen und sekretorischen Karzinomen sind die entsprechenden Fusionen in einem kleinen, aber relevanten Anteil beschrieben. In einer Tumor-agnostischen Phase-I/II-Studie wurde der selektive *RET* Kinase-Inhibitor Selpercatinib untersucht. Unter den vier eingeschlossenen Pat. mit Speicheldrüsenkarzinomen betrug die Ansprechrate 50% [104].

In einer groß angelegten molekularen Profilierungsstudie bei Speicheldrüsenkarzinomen wurden *BRAF*-Alterationen bei 2,7% des Gesamtkollektivs nachgewiesen [105]. Bislang finden sich in der Literatur Fallberichte, in denen eine klinische Aktivität entsprechender Inhibitoren (Dabrafenib und Trametinib) bei *BRAF*-alterierten Speicheldrüsenkarzinomen beobachtet wurde [106].

Antiangiogene Substanzen stellen eine therapeutische Option bei adenoidzystischen Karzinomen dar. In einer Phase-II-Studie an 33 Pat. mit adenoidzystischem Karzinom und Progression nach Vortherapie wurde der Multityrosinkinase-Inhibitor Lenvatinib untersucht. Die Ansprechrate unter Lenvatinib betrug 15%, und 75% des Kollektivs wiesen eine Stabilisierung der Erkrankung auf [107]. Ebenso wurden die Tyrosinkinase-Inhibitoren Sorafenib und Axitinib in Phase-II-Studien beim adenoidzystischen Karzinom geprüft. Es wurde eine Ansprechrate von 16% unter Sorafenib und 9% unter Axitinib berichtet [108, 109]. Anzumerken ist, dass bei den erwähnten Studien eine Krankheitsprogression vor Therapiebeginn nicht als Einschlusskriterium galt. In einer weiteren aktuellen randomisierten Phase-II-Studie zeigte Axitinib eine signifikant bessere progressionsfreie Überlebensrate nach 6 Monaten (73,0%) als eine abwartende Haltung (23,0%) bei Pat. mit rezidiviertem oder metastasiertem adenoidzystischem Karzinom [110]. Auch die Kombination von Axitinib mit dem Checkpointinhibitor Avelumab wurde beim rezidivierten oder metastasierten adenoidzystischen Karzinom untersucht und führte in einer nicht randomisierten Studie zu einem Ansprechen bei 18% mit einem progressionsfreien Überleben von 7,3 Monaten und einem Gesamtüberleben von 16 Monaten [111].

Im Gegensatz zu anderen Speicheldrüsenkarzinomen weisen die Speicheldrüsenkarzinome sehr häufig eine Androgenrezeptor-Expression auf (80%). Als Erstlinientherapie oder als Zweitlinientherapie im Falle einer Progression nach Chemotherapie bzw. geringer Erkrankungslast stellt bei einer hohen nukleären Androgenrezeptor-Positivität (>70%) eine Androgendepriuation eine mögliche Therapieoption dar [112]. Es gibt erste Hinweise darauf, dass Pat. mit einem Androgenrezeptor-positivem Speicheldrüsenkarzinom oder Speicheldrüsenkarzinom NOS von einer Androgen-Deprivationstherapie mit Leuprorelin oder Bicalutamid profitieren [113, 114]. In einer Phase-II-Studie führte die Kombination aus Leuprorelin und Bicalutamid beim Speicheldrüsenkarzinomen zu einer Responserate von 40% [115]. In einer kastrationsresistenten Situation konnte gemäß einer Phase-II-Studie eine klinische Effektivität durch den Einsatz von Bicalutamid plus LHRH-Agonisten festgestellt werden [116]. Für die Zweitlinientherapie ist der Einsatz von Abirateron gegenüber Enzalutamid oder einer Chemotherapie abzuwägen. Abirateron führte in einer Phase-II-Studie an 24 Pat. zu einer Erkrankungskontrolle bei 62% und einem medianen PFS von 3,6 Monaten [116]. Enzalutamid führte bei 67% der Studienteilnehmer zur

Kontrolle der Erkrankung, was sich in ein medianes PFS von 5,6 und ein Gesamtüberleben von 17 Monaten übertrug [117]. Beim doppelt *HER2*-positivem/Androgenrezeptor-positivem Speichelgangkarzinom kann in Sequenz eine *HER2*-Blockade und eine Androgen-Deprivationstherapie erfolgen [118]. Die optimale Therapiesequenz bei diesen doppelt positiven Speicheldrüsenkarzinomen ist bislang aber nicht definiert.

Insbesondere vor einer Zweitlinien- oder Drittlinientherapie ist die Vorstellung der Pat. in einem molekularen Tumorboard zu empfehlen. Die möglichen Targets für eine personalisierte Therapieentscheidung sind in [Tabelle 6](#) dargestellt.

**Tabelle 6: Molekulare Targets für eine zielgerichtete Therapie** \*\*\*\*\*

Target	Medikamentöse Therapie*	Histologischer Typ
ETV6-NTRK-Genfusion	Larotrectinib Entrectinib Selitrectinib	Sekretorisches Karzinom
Androgenrezeptor	Bicalutamid Leuprorelin Abirateronacetat	Speichelgangkarzinom Speicheldrüsenkarzinom NOS
HER2/neu	Trastuzumab (±Pertuzumab) Ado-Trastuzumab Emtansine	Speichelgangkarzinom Adenokarzinom**** Mukoepidermoidkarzinom
PI3KCA	Alpelisib	Speichelgangkarzinom Adenokarzinom****
RET-Genfusion	Selpercatinib	Speichelgangkarzinom
BRAF p.V600E	Dabrafenib Trametinib	Speichelgangkarzinom
PD-L1 + CTLA-4	Nivolumab Pembrolizumab Avelumab Nivolumab + Ipilimumab	ohne Selektion bzw. bei positivem PD-L1 Status, TMB/MSI high; die genannte Kombination bei allen Tumoren außer beim adenoidzystischen Karzinom; beim adenoidzystischen Karzinom als Kombination mit VEGFR Inhibitor möglich
VEGFR	Axitinib Lenvatinib Sorafenib	ohne Selektion, aber vor allem bei adenoidzystischem Karzinom
EGFR	Cetuximab	ohne Selektion
c-MET	Cabozantinib**	adenoidzystisches Karzinom
NOTCH	CB-103 (Limantrafin) Nirogacestat***	adenoidzystisches Karzinom

Legende:

\*Die Medikamente sind überwiegend nicht für die Anwendung bei Speicheldrüsenkarzinomen zugelassen. Hier sollte vor Gabe ein Einverständnis der Krankenkasse des Pat. eingeholt werden (siehe [Zulassungsstatus](#));

\*\*cave: sehr toxisch; vor allem Wundheilungsstörungen in vorbestrahlten Gebieten [120];

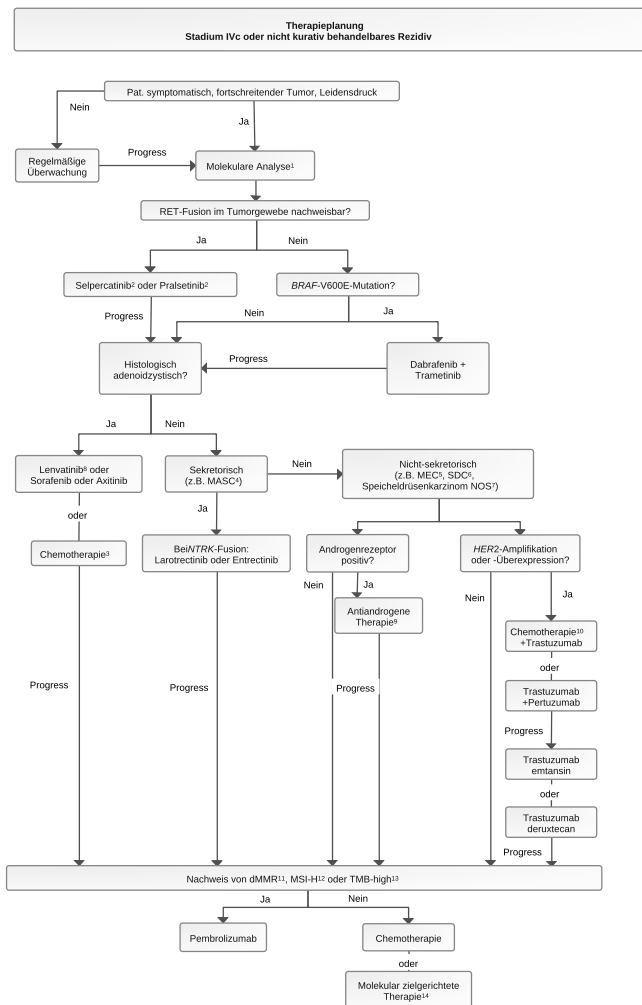
\*\*\*Bislang liegen noch keine Publikationen zum Speicheldrüsenkarzinom vor; nachgewiesene Wirksamkeit bei Desmoidtumoren [119]; TMB = Tumor Mutational Burden, MSI = Microsatellite Instability;

\*\*\*\*Die Studien benutzen teilweise eine ältere Terminologie für die Einteilung der Speicheldrüsentumoren

\*\*\*\*\*nach: [82, 83] ergänzt um [100, 104, 119, 120]

Wie die molekulare Testung die Therapieentscheidung für die Systemtherapie unterstützt, ist in [Abbildung 5](#) gezeigt.

**Abbildung 5: Diagnostischer Algorithmus für die Systemtherapie unter Berücksichtigung molekularer Diagnostik. Aktualisierung und Erweiterung der Darstellung aus: [121].**



Legende:

<sup>1</sup> Frühzeitige Vorstellung im molekularen Tumorboard;

<sup>2</sup> Jeweils zugelassen für nicht-kleinzellige Lungenkarzinome und Schilddrüsenkarzinome mit nachgewiesener RET-Alteration;

<sup>3</sup> Vorzugsweise Cis-/Carboplatin plus Cyclophosphamid plus Doxorubicin (CAP), alternativ Cis-/Carboplatin plus Docetaxel/Paclitaxel oder plus Vinorelbin; bei gravierender Komorbidität Monotherapie mit Vinorelbin, Cisplatin oder Epirubicin

<sup>4</sup> MASC - Mammary analogue secretory carcinoma;

<sup>5</sup> MEC - Mukoepidermoidkarzinom;

<sup>6</sup> SDC - Speicheldrüsenkarzinom;

<sup>7</sup> NOS - nicht anderweitig spezifiziert;

<sup>8</sup> Bevorzugte Option;

<sup>9</sup> Leuprorelin oder Bicalutamid oder Leuprorelin plus Bicalutamid; ggf. Wechsel auf Enzalutamid oder Abirateron/Prednison;

<sup>10</sup> Paclitaxel oder Docetaxel, alternativ Carboplatin plus Paclitaxel;

<sup>11</sup> dMMR - Mismatch-Repair-Defekt;

<sup>12</sup> MSI-H - hohe Mikrosatelliteninstabilität;

<sup>13</sup> TMB-high - Tumormutationslast > 10 Mutationen pro Megabase;

<sup>14</sup> Bei Vorliegen einer geeignet erscheinenden molekularen Zielstruktur, auf Empfehlung des molekularen Tumorboards;

<sup>15</sup> Bevorzugt in der Sequenz: Erstlinie mit Tyrosinkinase-Inhibitor ± Checkpointinhibitor und als Zweitlinien-Chemotherapie

## 6.7 Therapie eines Lokalrezidivs und Fernmetastasen als Rezidiv eines Speicheldrüsenkarzinoms

Rezidive eines Speicheldrüsenkarzinoms verhalten sich oft sehr aggressiv, dann auch mit hohem Risiko von Fernmetastasen [122]. Salvage-Chirurgie ist nur bei ausgewählten Fällen möglich. Nach Resektion eines lokoregionären Rezidives erfolgt bei nicht-vorbestrahlten Pat. die Indikationsstellung zur Radiotherapie postoperativ wie in der Primärsituation (siehe Kapitel 6.3.). Bei nicht vorbestrahlten lokal inoperablen oder nicht komplett resezierten lokoregionären Rezidiven soll eine Bestrahlung durchgeführt und bei adenoidzystischen Karzinomen eine Schwerionenbestrahlung geprüft werden. Bei vorbestrahlten lokal inoperablen oder nicht komplett resezierten Rezidiven soll eine Re-Bestrahlung mit Schwerionen oder hochkonformalen stereotaktischen Techniken geprüft werden [123, 124].

Im Hinblick auf Fernmetastasen ist das adenoidzystische Karzinom ein Sonderfall: hämatogene Metastasen treten im Langzeitverlauf bei 25–50 % der Pat. auf [125]. Durch das langsame Wachstum können Pat. mit adenoidzystischem Karzinom dann immer noch eine lange Lebensdauer haben. Bei diesem Tumortyp ist daher auch die Resektion von Lungenmetastasen zur lokalen pulmonalen Kontrolle der Krankheit eine Option [126]. Alternativen zur Metastasenresektion stellen andere lokal ablativ Verfahren wie die Radiofrequenzablation oder die stereotaktische Strahlentherapie dar [127].

Für den Einsatz einer medikamentösen Tumortherapie bei Rezidivtumoren wird auf Kapitel 6.6 verwiesen.

## 6.8 Besondere Situation: Speicheldrüsenkarzinome bei Kindern

Etwa 5% aller Speicheldrüsentumoren betreffen Kindern [128]. 40–60% der Tumoren bei Kindern sind bösartig, also wesentlich häufiger als bei Erwachsenen. Das Mukoepidermoidkarzinom (45–50%) und das Azinuszellkarzinom (25–35 %) sind die häufigsten malignen histologischen Typen bei Kindern [9]. Das Therapieprinzip bei Kindern unterscheidet sich nicht von dem bei Erwachsenen [129]: Kurative Therapie der Wahl ist die Operation, ggf. gefolgt von postoperativer Radiotherapie (zur Indikation zur postoperativen Radiotherapie siehe Kapitel 6.3.). Bei Kindern ist man in der Regel bei einem pN0 Hals zurückhaltender mit einer postoperativen Radiotherapie. In der Regel wird auf eine postoperative Radiatio der Halsweichteile bei pN0 verzichtet.

## 6.9 Medikamentöse Tumortherapie

### 6.9.1 Medikamentöse Tumortherapie - Substanzen (alphabetisch)

#### 6.9.1.1 Abirateronacetat

**Abirateronacetat** ist ein Antiandrogen (Androgensynthesehemmer), das zur antihormonellen Therapie des Prostatakarzinoms eingesetzt wird. Durch die Hemmung des Enzyms CYP17 wird auch die extragonadale Androgenbiosynthese im Tumor und Metastasen gehemmt. Es wird in Kombination mit 10 mg Prednison täglich verabreicht. Nebenwirkungen sind vor allem Fatigue, Hitzewellen, Ödeme, Hypokaliämie und -magnesiämie sowie Obstipation.

Abirateron ist ein CYP3A4-Substrat, so dass CYP3A4-Induktoren seinen oxidativen Metabolismus beschleunigen. Die gleichzeitige Behandlung mit starken CYP3A4-Induktoren kann die Bioverfügbarkeit von Abirateron verringern und möglicherweise dessen Wirksamkeit beeinträchtigen. Die gleichzeitige Einnahme von CYP3A4-Inhibitoren beeinflusst die Plasmaspiegel von Abirateron nicht. Bei gleichzeitiger Behandlung mit Abirateron und [223Ra]Radiumchlorid wurden ver-

mehrt Knochenbrüche und Todesfälle festgestellt. Die gleichzeitige Behandlung mit [223Ra]Radiumchlorid ist kontraindiziert. Eine Androgen-Entzugstherapie mit Abirateron kann das **QT-Intervall** verlängern. Bei gleichzeitiger Behandlung mit Arzneimitteln, die ebenfalls das **QT-Intervall** verlängern können, ist daher das Risiko für ventrikuläre Tachykardien erhöht. Torsade de pointes mit symptomatischen Schwindel- oder Ohnmachtsanfällen können auftreten. In seltenen Fällen können sie in Kammerflimmern und Herzstillstand übergehen. Die gleichzeitige Anwendung mit Arzneistoffen, welche die **QT-Zeit** verlängern, ist mit großer Vorsicht durchzuführen.

Abirateron ist ein **CYP2D6**-Hemmer und hemmt den oxidativen Metabolismus von **CYP2D6**-Substraten. Abirateron kann die analgetische und antitussive Wirksamkeit von Codein beeinträchtigen und die Bioverfügbarkeit von Dextromethorphan um ca. 200% erhöhen. Die gleichzeitige Behandlung mit Abirateron kann die Wirkungen von **CYP2D6**-Substraten (Ajmalin, Amphetamine, Dextromethorphan, Flecainid, Haloperidol, Hydromorphon, Metoprolol, Propafenon, Propranolol, Risperidon, Tramadol, Venlafaxin) verstärken.

Eine gleichzeitige Gabe von Abirateron mit Nahrung erhöht die Abirateronexposition bis zu 17-fach.

### **6.9.1.2 Axitinib**

**Axitinib** ist ein Tyrosinkinase-Inhibitor, der selektiv die VEGF-Rezeptoren 1-3 hemmt. Er wird eingesetzt zur palliativen Therapie bei Nierenzellkarzinom. Nebenwirkungen sind vor allem Hypertonie, Mukositis, Gewichtsabnahme, Proteinurie, Diarrhoe und Fatigue. Axitinib ist ein Tyrosinkinaseinhibitor, der in hohem Maße in der Leber über **CYP3A4** und in geringem Maße über **CYP1A2** und **CYP2C19** metabolisiert wird. Die gleichzeitige Behandlung mit starken **CYP3A4/5**-Induktoren kann die Wirkstoffkonzentrationen von Axitinib vermindern und dadurch die klinische Wirksamkeit beeinträchtigen. Die gleichzeitige Behandlung mit starken **CYP3A4**-Enzyminhibitoren kann die Wirkstoffkonzentrationen von Axitinib erhöhen und dadurch auch unerwünschte Wirkungen verstärken. Über eine mögliche pharmakodynamische Verstärkung der Nebenwirkungen von Axitinib durch andere Arzneistoffe sowie eine mögliche Beeinflussung der Wirkung anderer Arzneistoffe durch Axitinib liegen keine klinisch relevanten Untersuchungsergebnisse vor. Die Einnahme von Axitinib zusammen mit einer mäßig fettreichen Mahlzeit führte zu einer Senkung der Bioverfügbarkeit um 10% verglichen mit der Nüchtereinnahme. Eine hochkalorische Mahlzeit steigerte die Bioverfügbarkeit um 19%. Diese Einflüsse werden nicht als klinisch bedeutsam bewertet. Die gleichzeitige Anwendung von starken **CYP3A4**-Hemmern oder -Induktoren mit Axitinib soll vermieden werden. Während der gesamten Behandlung mit Axitinib soll auf den Verzehr von Grapefruits, Grapefruit-artigen Früchten (z.B. Pomelo, Bitterorange, Clemetine) und deren Zubereitungen verzichtet werden. Ist die gleichzeitige Behandlung mit Axitinib und starken **CYP3A4**-Hemmern unumgänglich, wird eine Verringerung der Dosis von Axitinib auf ungefähr die Hälfte empfohlen. Sind Makrolid-Antibiotika indiziert, sollen Arzneistoffe, die **CYP3A4** nicht oder nur geringfügig hemmen (z.B. Azithromycin), bevorzugt werden. Falls ein starker **CYP3A4/5**-Induktor gleichzeitig angewendet werden muss, wird empfohlen, die Axitinib-Dosis schrittweise zu erhöhen. Nach Absetzen des Induktors muss die Reduktion der Axitinib-Dosis langsam erfolgen, da die induzierenden Effekte aufgrund der Lebensdauer der Enzyme noch über das Absetzen des Induktors hinaus anhalten.

### **6.9.1.3 Avelumab**

Avelumab ist ein humaner monoklonaler IgG1-Antikörper. Er bindet an den programmierten Zelltod-Liganden 1 (PD-L1) und verhindert dessen Bindung an seinen Rezeptor PD-1. Indikationsgebiete sind das kutane Merkelzellkarzinom, das Nierenzellkarzinom und Urothelkarzinom. Häufigste Nebenwirkungen unter palliativer Kombinationstherapie mit Axitinib beim adenoid-

zystischen Speicheldrüsenkarzinom [111] waren Fatigue, Diarrhoe, Hypertonie, Übelkeit, Gewichtsverlust, Obstipation sowie als vermutlich autoimmunbedingte Nebenwirkungen Hautausschläge, Hypothyreose und Leberenzym erhöhungen. Bei gleichzeitiger Verabreichung immunsupprimierender Medikamente ist eine Beeinträchtigung der Wirksamkeit von Avelumab zu erwarten.

#### 6.9.1.4 Bicalutamid

**Bicalutamid** ist ein nichtsteroidales Antiandrogen (Androgenrezeptorantagonist), das zur anti-hormonellen Therapie des Prostatakarzinoms eingesetzt wird. Aus der adjuvanten Monotherapie bei Androgenrezeptor-positiven Speicheldrüsenkarzinomen wurden unerwünschte Effekte nicht berichtet [75]. Häufige Nebenwirkungen laut Fachinformation sind Hautausschläge, Gewichtsabnahme, Gewichtszunahme, Anämie, Inappetenz, diabetische Stoffwechselstörung, Libidoverlust, Depression, abdominelle Beschwerden wie Diarrhoe oder Obstipation, Leberenzym erhöhungen, Alopezie, Hauttrockenheit, Schweißausbrüche, Juckreiz, Muskel- und Knochenschmerzen, thorakales Spannungsgefühl und Gynäkomastie. Bicalutamid wird hauptsächlich in der Leber durch Oxidation und Glukuronidierung metabolisiert, die beteiligten Enzyme sind jedoch unbekannt. Eine Beteiligung von **CYP3A4** scheint möglich. Theoretisch kann daher die gleichzeitige Anwendung von Arzneistoffen, welche verschiedene CYP-Enzyme hemmen, die Plasmakonzentrationen von Bicalutamid erhöhen, während Induktoren von CYP-Enzymen die Plasmakonzentrationen von Bicalutamid senken können. Bicalutamid ist ein schwacher Inhibitor von **CYP3A4** und führte zu einer Steigerung der Bioverfügbarkeit des **CYP3A4**-Substrats Midazolam um bis zu 80%. Diese Steigerung kann für **CYP3A4**-Substrate mit enger therapeutischer Breite (z.B. Ciclosporin) von Bedeutung sein. In einigen Fällen war bei gleichzeitiger Behandlung mit Vitamin-K-Antagonisten und Bicalutamid das Blutungsrisiko erhöht oder es sind Blutungsergebnisse aufgetreten. Es wird eine Verdrängung der Vitamin-K-Antagonisten aus der Plasmaeiweißbindung durch Bicalutamid angenommen. Das Risiko für Torsades de Pointes durch die Einnahme **QTc-Zeit**-verlängernder Arzneistoffe kann durch die gleichzeitige Gabe von Bicalutamid erhöht sein, da eine Androgen-Entzugstherapie mit Bicalutamid das **QT-Intervall** verlängern kann. Patienten mit Risikofaktoren für **QTc-Zeit**-Verlängerungen sollten elektrokardiografisch überwacht werden. Bei der Gabe von Ciclosporin wird eine sorgfältige Überwachung der Plasmakonzentrationen während der Behandlung mit Bicalutamid empfohlen. Ebenfalls sollten Patienten, die gleichzeitig mit Vitamin K-Antagonisten behandelt werden, engmaschig überwacht werden.

Patienten mit Risikofaktoren für **QTc-Zeit**-Verlängerungen sollten elektrokardiografisch überwacht werden. Bei der Gabe von Ciclosporin wird eine sorgfältige Überwachung der Plasmakonzentrationen während der Behandlung mit Bicalutamid empfohlen. Ebenfalls sollten Patienten, die gleichzeitig mit Vitamin K-Antagonisten behandelt werden, engmaschig überwacht werden.

#### 6.9.1.5 Cabozantinib

**Cabozantinib** ist ein Multikinase-Inhibitor. Neben den VEGFR1-, VEGFR2- und VEGFR3-Kinasen hemmt es auch AXL und MET. Cabozantinib ist für die Behandlung bei Nierenzellkarzinom, bei Leberzellkarzinom und bei differenziertem Schilddrüsenkarzinom zugelassen. Eine Phase-II-Studie bei Pat. mit Speicheldrüsenkarzinomen wurde wegen exzessiver Toxizität im Bereich zuvor bestrahlter Wunden vorzeitig abgebrochen [120]. Die in größeren klinischen Studien am häufigsten zu Dosisreduktion führenden Nebenwirkungen unter Cabozantinib waren Diarrhoe (16%), palmoplantare Erythrodyssästhesie (11%) und Fatigue (10%).

**Cabozantinib** weist eine sehr hohe Plasmaeiweißbindung auf. Dadurch kann es andere stark an Plasmaproteine gebundene Arzneistoffe aus der Plasmaeiweißbindung verdrängen. Dies kann bei Arzneistoffen mit geringer therapeutischer Breite zu einer Verstärkung erwünschter und

unerwünschter Wirkungen führen, wenn gleichzeitig deren Abbau- und Ausscheidungswege eingeschränkt sind. Wird Cabozantinib mit einer sehr fettreichen Mahlzeit eingenommen, erhöht sich dessen orale Bioverfügbarkeit im Vergleich zur Einnahme im nüchternen Zustand von Cabozantinib um 57%. Der Abbau von Cabozantinib erfolgt hauptsächlich über **CYP3A4**. Die gleichzeitige Behandlung mit Cabozantinib und starken Induktoren von **CYP3A4** kann die systemische Verfügbarkeit von Cabozantinib und somit dessen klinische Wirksamkeit verringern. Bei der gleichzeitigen Behandlung mit Cabozantinib und starken Inhibitoren von **CYP3A4** können vermehrt unerwünschte Wirkungen auftreten. Die gleichzeitige Behandlung mit Cabozantinib und Arzneistoffen, die starke **CYP3A4**-Induktoren oder **CYP3A4**-Inhibitoren sind, sollte vermieden werden. Während der gesamten Dauer der Behandlung mit Cabozantinib ist auf den Verzehr von Grapefruits, grapefruitartigen Früchten (z.B. Pomelo, Bitterorange) und deren Zubereitungen zu verzichten. Eine durch Cabozantinib verursachte und sehr häufig auftretende Myelosuppression kann durch die gleichzeitige Anwendung anderer myelosuppressiver Arzneistoffe verstärkt werden. Da unter der Therapie mit Cabozantinib sehr häufig Elektrolytstörungen beobachtet wurden, kann eine gleichzeitige Behandlung mit Cabozantinib und **QTc-Zeit** verlängernden Arzneistoffen das Risiko für das Auftreten polymorpher ventrikulärer Arrhythmien, sogenannter „Torsade de pointes“, erhöhen. Während der Behandlung mit Cabozantinib sollte auf eine mögliche Verminderung der Werte einzelner oder aller Blutzellreihen geachtet werden. Gegebenenfalls sind entsprechende Maßnahmen zu ergreifen. Die gleichzeitige Behandlung mit Cabozantinib und **QTc-Zeit**-verlängernden Arzneistoffen sollte vermieden werden. Ist dies nicht möglich, sollten auf einen ausgeglichenen Elektrolythaushalt geachtet und regelmäßig die **QTc-Zeit** kontrolliert werden. Die Einnahme von Cabozantinib kann zu teilweise schweren Blutungen führen. Dieses Risiko wird durch die gleichzeitige Gabe von Cabozantinib mit gerinnungshemmenden Arzneistoffen erhöht. Bei gleichzeitiger Behandlung mit Cabozantinib und gerinnungshemmenden Arzneistoffen sollten regelmäßig gerinnungsbezogene Laborparameter kontrolliert werden. In klinischen Studien wurden Fälle von gastrointestinaler Perforation berichtet. Dieses Risiko kann durch gleichzeitige Einnahme von Cabozantinib mit Substanzen mit bekanntem Risiko für gastrointestinale Perforationen erhöht sein. Die gleichzeitige Behandlung mit Cabozantinib und Arzneistoffen mit einem Risiko für gastrointestinale Perforationen sollte vermieden werden.

#### **6.9.1.6 Carboplatin**

Carboplatin ist ein Platinderivat, welches in Kombination mit Paclitaxel zur palliativen Therapie bei Pat. mit Speicheldrüsenkarzinomen eingesetzt wurde [93]. Als häufige Nebenwirkungen wurden Neutropenie, Übelkeit, Erbrechen, Alopezie, Diarrhoe oder Obstipation berichtet. Selten kann auch eine Neurotoxizität vorkommen.

#### **6.9.1.7 Cetuximab**

Cetuximab ist ein monoklonaler Antikörper gegen den EGF-Rezeptor. Eine Zulassung besteht für die Behandlung kolorektaler Karzinome sowie für Kopf-Hals-Plattenepithelkarzinome. Nebenwirkungen (Grad 3/4), die bei mehr als 5% der Pat. in den Zulassungsstudien auftraten, waren eine akneiforme Dermatitis und Infusionsreaktionen. Eine prophylaktische Therapie der akneiformen Dermatitis sollte mit Doxycyclin oder Minocyclin erfolgen.

#### **6.9.1.8 Cisplatin**

Cisplatin ist ein Platinderivat, welches als palliative Monotherapie [94], begleitend zur kurativ intendierten Radiotherapie oder als palliative Kombinationstherapie mit Docetaxel und Cyclophosphamid (CAP-Protokoll) beim Speicheldrüsenkarzinom verwendet wird. Eine Zulassung besteht für die Behandlung des Hodenkarzinoms, des Ovarialkarzinoms, des Harnblasenkarzi-

noms, des Plattenepithelkarzinoms im Kopf-und Halsbereich, des kleinzelligen und des nicht-kleinzelligen Lungenkarzinoms Bronchialkarzinoms sowie des Zervixkarzinom. An wesentlichen Nebenwirkungen sind Übelkeit und Erbrechen, Nephrotoxizität, Polyneuropathie, Ototoxizität, Hämatoxizität, Elektrolytverschiebungen, Kardiotoxizität und Diarrhoe berichtet worden. Kontraindiziert ist eine Impfung mit Lebendvakzinen (z.B. Gelbfieber). Die Fachinformation weist auf relevante pharmakologische Interaktionen mit anderen Wirkstoffen wie ototoxischen oder nephrotoxischen Substanzen, Antokoagulanzen, Antikonvulsiva oder Phenytoin sowie die Wirkungsverstärkung bei Kombination mit Paclitaxel, Docetaxel, Bleomycin, Vinorelbin oder Cyclosporin hin.

#### **6.9.1.9 Cyclophosphamid**

**Cyclophosphamid** ist ein breit angewendetes zytotoxisches Chemotherapeutikum aus der Stoffklasse der Alkylanzien, das häufig in dosisintensiven Kombinationstherapien eingesetzt wird und hierbei mit einem sehr breiten Spektrum möglicher Nebenwirkungen verbunden ist (siehe Fachinformation). Beim palliativen Einsatz in moderater Dosis in Kombination mit Doxorubicin und Cisplatin zur Behandlung des Speicheldrüsenkarzinoms (CAP-Protokoll) [91] wurden Myelotoxizität (Grad II-III Neutropenie) und Grad-II-Mukositis berichtet. In der Fachinformation wird auf klinisch relevante Arzneimittelinteraktionen beispielsweise mit Aprepitant, Ciprofloxacin, Azol-Antimykotika, Makrolid-Antibiotika, Sulfonamiden, Prasugrel, Thiotepa, Ondansetron oder Allopurinol hingewiesen. Eine potentielle Kardiotoxizität ist bei Kombination mit Anthrazyklinen zu beachten.

#### **6.9.1.10 Dabrafenib**

**Dabrafenib** ist ein gegen BRAF gerichteter Tyrosinkinaseinhibitor. Eine Zulassung besteht zur Behandlung des Melanoms und des nicht-kleinzelligen Lungenkarzinoms. Ein Ansprechen bei BRAF-mutiertem Speicheldrüsenkarzinom in Kombination mit dem MEK-Inhibitor Trametinib beschrieben [106]. In der Monotherapie werden kutane Nebenwirkungen einschließlich neu aufgetretener Plattenepithelkarzinome, Fatigue und Fieberreaktionen berichtet.

**Dabrafenib** ist sowohl in der Monotherapie als auch in der Kombinationstherapie mit Trametinib mindestens eine Stunde vor einer Mahlzeit bzw. in einem möglichst großen Abstand zu einer vorangegangenen Mahlzeit einzunehmen. Wird Dabrafenib mit Nahrung eingenommen, verringert sich dessen orale Bioverfügbarkeit im Vergleich zur Einnahme im nüchternen Zustand um 31%. Dabrafenib weist eine sehr hohe Plasmaeiweißbindung auf. Dadurch kann es andere stark an Plasmaproteine gebundene Arzneistoffe aus der Plasmaeiweißbindung verdrängen. Dies kann bei Arzneistoffen mit geringer therapeutischer Breite zu einer Verstärkung erwünschter und unerwünschter Wirkungen führen, wenn deren Abbau- und Ausscheidungswege eingeschränkt sind. Der Abbau von Dabrafenib erfolgt durch **CYP2C8** und **CYP3A4**. Die dadurch entstehenden aktiven Metaboliten Hydroxy-Dabrafenib und Desmethyl-Dabrafenib sind ebenfalls Substrate von **CYP3A4**. Die gleichzeitige Behandlung mit Crizotinib und starken Induktoren von **CYP3A4** oder **CYP2C8** kann die systemische Verfügbarkeit von Dabrafenib und dessen aktiven Metaboliten und somit deren klinische Wirksamkeit verringern. Bei einer gleichzeitigen Behandlung mit starken Inhibitoren von **CYP3A4** oder **CYP2C8** können vermehrt unerwünschte Wirkungen auftreten. Die gleichzeitige Gabe von Dabrafenib mit Arzneistoffen, die Induktoren oder starke Inhibitoren der Enzyme **CYP3A4** oder **CYP2C8** sind, sollte vermieden werden. Die gleichzeitige Gabe von Dabrafenib mit Arzneistoffen, die Substrate von **CYP3A4** sind und eine enge therapeutische Breite aufweisen, kann daher zu einer Reduktion oder zu einem Verlust der klinischen Wirksamkeit dieser Arzneistoffe führen. Wenn eine gleichzeitige Behandlung mit Dabrafenib und Arzneistoffen, die **CYP3A4**-Substrate mit enger therapeutischer Breite sind, erforderlich ist, müssen die Pat. engmaschig hinsichtlich des Auftretens von unerwünschten Wirkungen überwacht werden.

#### 6.9.1.11 Docetaxel

Docetaxel gehört zu den Taxanen. Beim HER2-positiven Speicheldrüsenkarzinom wird es in Kombination mit Trastuzumab eingesetzt [99], daneben kommt es in der palliativen Therapie in Kombination mit Carboplatin oder als Monotherapie in Frage. Eine Zulassung besteht für die Behandlung bei Mammakarzinom, Adenokarzinom des Magens, nicht-kleinzelligem Lungenkarzinom, Prostatakarzinom und Kopf-Hals-Karzinom. Schwere Nebenwirkungen Grad 3 oder 4 sind Infektionen, Nagelveränderungen, Stomatitis und Diarrhoe, zu den belastenden Nebenwirkungen im Grad 2 gehört die Alopezie. Besonders belastend ist eine z. T. irreversible Polyneuropathie. Häufige Nebenwirkungen wie Übelkeit/Erbrechen und allergische Reaktionen können durch adäquate supportive Therapie verhindert werden, siehe Onkopedia Antiemese.

#### 6.9.1.12 Doxorubicin

**Doxorubicin** (Synonym: Adriamycin) ist ein zytotoxisches Chemotherapeutikum aus der Stoffklasse der Anthrazykline. Bei Speicheldrüsenkarzinomen wird es in Kombination mit Cyclophosphamid und Cisplatin (CAP-Protokoll) eingesetzt [90, 91]. Zugelassen ist es für eine breite Palette maligner Neoplasien (Mammakarzinom, Lungenkarzinom, Ovarialkarzinom, Endometriumphakarzinom, Harnblasenkarzinom, Sarkome, Wilms-Tumor, Schilddrüsenkarzinom, Neuroblastom, Hodgkin- und Non-Hodgkin-Lymphome, akute Leukämien, Myelom). Zu beachten ist neben der Kardiotoxizität (maximale kumulative Gesamtdosis bei Erwachsenen 550 mg/m<sup>2</sup>) vor allem die Hämatotoxizität. Doxorubicin sollte wegen seiner gewebeschädigenden Wirkung über einen sicheren venösen Zugang appliziert werden.

#### 6.9.1.13 Entrectinib

Entrectinib ist ein starker Inhibitor der Tropomyosin-Rezeptorkinasen (TRK) A, B, and C und zur Behandlung TRK-fusionspositiver Tumoren sowie bei ROS1-mutiertem nichtkleinzelligem Lungenkarzinom zugelassen. Aus drei entitätsübergreifenden Studien [97] wurden als unerwünschte Nebeneffekte Geschmacksstörungen, Obstipation, Diarrhoe, Fatigue, Verwirrtheit, Serumkreatininerhöhung, Parästhesien, Übelkeit, Erbrechen, Arthralgien, Myalgien und Gewichtszunahme sowie Einzelfälle gravierender Neurotoxizität berichtet.

#### 6.9.1.14 Enzalutamid

**Enzalutamid** ist ein reiner Androgenrezeptorantagonist mit ca. 10-fach höherer Androgenrezeptoraffinität gegenüber Bicalutamid, der zur antihormonellen Therapie des Prostatakarzinoms zugelassen ist. Als Hauptnebenwirkungen werden Fatigue, Hypertonie, Hitzewellen, Gewichtsverlust, Benommenheit, Diarrhoe und Ödeme angegeben.

Der Abbau von Enzalutamid erfolgt vorrangig über **CYP2C8**, es entsteht ein aktiver Metabolit. Die gleichzeitige Gabe von Inhibitoren von **CYP2C8** führt zu einer Erhöhung der systemischen Verfügbarkeit von Enzalutamid, wodurch unerwünschte Wirkungen verstärkt werden können. Die gleichzeitige Gabe von Induktoren von **CYP2C8** führt zu keiner klinisch relevanten Änderung der systemischen Verfügbarkeit von Enzalutamid. Eine verstärkte Bildung von aktiven Metaboliten ist ebenfalls möglich (z.B. Clopidogrel). Das volle Induktionspotential von Enzalutamid zeigt sich oft erst nach einem Monat, wenn der Steady State der klinischen Wirkstoffkonzentration von Enzalutamid erreicht ist, es können jedoch auch schon vorher Induktionseffekte auftreten. Ist die gleichzeitige Gabe von Enzalutamid und Arzneistoffen, die starke **CYP2C8**-Inhibitoren sind, erforderlich, sollte die Dosis von Enzalutamid auf einmal täglich 80 mg reduziert werden (Fachinformation Stand Mai 2024).

Enzalutamid gilt als starker Induktor für CYP3A4 und als moderater Induktor für CYP2C9 und CYP2C19. Die gleichzeitige Einnahme von Enzalutamid mit Arzneistoffen, die Substrate von CYP3A4, CYP2C19 oder CYP2C9 sind, kann zu erheblichen Verminderungen der systemischen Verfügbarkeit und zu einer starken Abnahme oder zu einem Verlust der klinischen Wirksamkeit der Arzneistoffe führen. Bei der gleichzeitigen Einnahme von Arzneistoffen, welche Substrate von CYP3A4, CYP2C9 oder CYP2C19 sind, sollten die Patienten im ersten Behandlungsmonat mit Enzalutamid auf einen Verlust der pharmakologischen Wirkung oder eine Wirkverstärkung durch verstärkte Bildung aktiver Metaboliten überwacht werden. Eventuell ist eine Dosisanpassung in Betracht zu ziehen. Aufgrund der langen Halbwertszeit von Enzalutamid ist zu beachten, dass die Wirkung auf die CYP-Enzyme auch noch einen Monat oder länger nach Behandlungsende anhalten kann.

Eine Androgendeprivationstherapie kann zu einer Verlängerung des QTc-Intervalls führen. Eine gleichzeitige Behandlung mit Enzalutamid und anderen QTc-Zeit verlängernden Arzneistoffen das Risiko für das Auftreten polymorpher ventrikulärer Arrhythmien, sogenannter „Torsade de pointes“, erhöhen. Das Risiko für Krampfanfälle unter einer Behandlung mit Enzalutamid ist bei Patienten, die Arzneistoffe einnehmen, welche die Krampfschwelle senken, erhöht. Die gleichzeitige Behandlung von Enzalutamid mit Arzneistoffen, welche die QTc-Zeit verlängern, sollte vermieden werden. Wenn dies nicht möglich ist, sollte auf einen ausgeglichenen Elektrolythaushalt geachtet und regelmäßig die QTc-Zeit kontrolliert werden.

#### **6.9.1.15 Epirubicin**

Epirubicin ist ein zytotoxisches Chemotherapeutikum aus der Stoffklasse der Anthrazykline, welches zur Behandlung des Mammakarzinoms, Ovarialkarzinoms, Magenkarzinoms und des kleinzelligen Lungenkarzinoms zugelassen ist. Die wichtigste Nebenwirkung sind eine Myelosuppression und eine kumulative Kardiotoxizität (maximale Gesamtdosis 900 mg/m<sup>2</sup> Epirubicinhydrochlorid laut Fachinformation). In einer Studie zur palliativen Behandlung des Speicheldrüsenkarzinoms [95] wurden als unerwünschte Effekte Alopezie, Übelkeit, Erbrechen, Mukositis und eine Gewebereaktion am peripheren Venenzugang berichtet.

#### **6.9.1.16 Goserelin**

Goserelin ist ein GnRH-Analogen zur antiandrogenen Therapie des Prostatakarzinoms. Es wird alle 3 Monate subkutan unter die Bauchhaut appliziert. Aus der palliativen Monotherapie bei Androgenrezeptor-positiven Speicheldrüsenkarzinomen wurden unerwünschte Effekte nicht berichtet [75]. Häufigste Nebenwirkungen laut Fachinformation sind gestörte Glukosetoleranz, Libidoverlust, Herzinsuffizienz, Hitzewellen, Schweißausbrüche, Hautausschläge, Knochenschmerzen, erektile Dysfunktion und Lokalreaktionen an der Einstichstelle.

#### **6.9.1.17 Larotrectinib**

Larotrectinib ist ein selektiver TRK-Inhibitor, der zur Behandlung TRK-fusionspositiver Tumoren zugelassen ist. Aus einer Studie zum Einsatz bei Speicheldrüsenkarzinomen [96] wurden als Nebenwirkungen Leberenzym erhöhungen, Verwirrtheit, Obstipation, Fatigue, Muskel- und Gelenksbeschwerden, Übelkeit, Ödeme, Kopfschmerzen, Gewichtszunahme, Hyperglykämie und periphere Neuropathie berichtet. In der Fachinformation wird darauf hingewiesen, dass wenn die gleichzeitige Verabreichung mit einem starken CYP3A4-Inhibitor erforderlich ist, die VITRAKVI-Dosis um 50 % reduziert werden sollte. Nach dem Absetzen des Inhibitors für 3 bis 5 Eliminationshalbwertszeiten sollte die Behandlung mit der vor der Behandlung mit dem CYP3A4-Inhibitor eingenommenen Dosis fortgesetzt werden.

### 6.9.1.18 Lenvatinib

**Lenvatinib** ist ein Multi-Tyrosinkinase-Inhibitor, der eine Hemmung von VEGFR1-3, FGFR1-4, PDGFRa, PDGF, KIT und RET bewirkt. In einer Studie zum palliativen Einsatz bei adenoidzystischen Speicheldrüsenkarzinomen [107] wurden vor allem Hypertonie, Schmerzen im Mund als Nebenwirkungen berichtet, 18 von 32 Pat. brachen wegen medikamentenassoziierter Nebenwirkungen die Behandlung ab. Laut Fachinformation können zudem Proteinurie, Hepatotoxizität, Aneurysmen, Aortendissektionen, Nierenversagen, Diarrhoe, ZNS-Toxizität, Fisteln/Perforationen, Blutungen, arterielle Thromboembolien, Wundheilungsstörungen, Kieferosteonekrosen, Schilddrüsenfunktionsstörungen und kardiale Funktionseinschränkungen wie **QT-Zeitverlängerung** auftreten.

Eine durch **Lenvatinib** verursachte Myelosuppression kann durch die gleichzeitige Anwendung anderer myelosuppressiver Arzneistoffe verstärkt werden. Da unter der Therapie mit Lenvatinib Verlängerungen der ventrikulären Repolarisation beobachtet wurden, kann die gleichzeitige Gabe von Lenvatinib mit **QTc-Zeit** verlängernden Arzneistoffen das Risiko für das Auftreten polymorpher ventrikulärer Arrhythmien, sogenannter „Torsade de pointes“, erhöhen. Die gleichzeitige Behandlung mit Lenvatinib und **QTc-Zeit** verlängernden Arzneistoffen sollte vermieden werden. Ist dies nicht möglich, sollte auf einen ausgeglichenen Elektrolythaushalt geachtet und regelmäßig die **QTc-Zeit** kontrolliert werden. Bei der Anwendung von Lenvatinib treten außerdem sehr häufig Blutungen auf. Die gleichzeitige Behandlung mit Lenvatinib und gerinnungshemmenden Arzneistoffen kann das Blutungsrisiko zusätzlich erhöhen. Bei gleichzeitiger Behandlung mit Lenvatinib und gerinnungshemmenden Arzneistoffen sollten regelmäßig gerinnungsbezogene Laborparameter kontrolliert werden. Unter der Behandlung mit Lenvatinib treten häufig Störungen der Nierenfunktion, vor allem eine akute Niereninsuffizienz auf. Bei der gleichzeitigen Gabe von Lenvatinib und Arzneistoffen, die in das Renin-Angiotensin-Aldosteron-System (RAAS) eingreifen, besteht möglicherweise ein erhöhtes Risiko einer akuten Niereninsuffizienz. Bei gleichzeitiger Gabe von Lenvatinib und Arzneistoffen, die in das RAAS eingreifen, sollte die Nierenfunktion regelmäßig kontrolliert werden. Die Gabe von Kortikosteroiden oder NSAR während der Therapie mit Lenvatinib sollte vermieden werden.

Unter der Therapie mit Lenvatinib wurden gastrointestinale Perforationen beobachtet. Das Risiko hierfür kann sich durch die gleichzeitige Gabe Lenvatinib und Arzneistoffen, die in den Prostaglandinstoffwechsel eingreifen (z.B. NSAIDs, Kortikosteroide) erhöhen.

Der Abbau von Lenvatinib erfolgt hauptsächlich über eine Oxidation durch die Aldehydoxidase. Die N-Demethylierung über **CYP3A4** und die Glutathion-Konjugation stellen Nebenwege des Abbaus dar. Daher haben sowohl **CYP3A4**-Inhibitoren als auch **CYP3A4**-Induktoren keinen bedeutsamen Einfluss auf die systemische Verfügbarkeit von Lenvatinib.

### 6.9.1.19 Leuprorelin

Leuprorelin ist ein GnRH-Analogon zur antiandrogenen Therapie des Prostatakarzinoms. Es wird alle 6 Monate subkutan verabreicht. Aus der Monotherapie bei Androgenrezeptor-positiven Speicheldrüsenkarzinomen wurden unerwünschte Effekte nicht berichtet [75]. Häufigste Nebenwirkungen laut Fachinformation sind Hautausschläge, Nasopharyngitis, Hitzewellen, Übelkeit, Diarrhoe, Enteritis, Juckreiz, Nachtschweiß, Knochen-/Gelenk-/Muskelschmerzen, Harnverhalt, Dysurie, Anämie, Verlängerung der Gerinnungszeit, thorakales Druckgefühl, Gynäkomastie, erektile Dysfunktion, Libidoverlust, Lokalreaktionen an der Einstichstelle.

Leuprorelin kann zu einer Verlängerung des **QT-Intervalls** führen. Bei Pat. mit **QT-Verlängerung** in der Anamnese oder Risikofaktoren für eine **QT-Verlängerung** und bei Pat., die gleichzeitig Arzneimittel einnehmen, die das **QT-Intervall** verlängern können, sollten die Ärzte das Nutzen-Risiko-Verhältnis einschließlich des Potenzials für Torsade-de-Pointes-Tachykardie abwägen,

bevor die Behandlung mit Leuprorelin begonnen wird. Eine regelmäßige Überwachung von EKG und Elektrolyten ist in Betracht zu ziehen.

#### **6.9.1.20 Nivolumab**

**Nivolumab** ist ein monoklonaler Anti-PD1-Antikörper und gehört zur Substanzklasse der Immuncheckpoint-Inhibitoren. Eine Zulassung besteht als Mono- sowie Kombinationstherapie für die Behandlung eines breiten Spektrums maligner Neoplasien einschließlich Kopf-Hals-Plattenepithelkarzinomen. In einer Studie zur palliativen Nivolumab-Monotherapie von Speicheldrüsenkarzinomen [88] wurden vor allem Anämie, Hypoalbuminämie, Hyperkaliämie, Leberenzym erhöhungen, Herzinsuffizienz, Serumamylaseerhöhung, Hyponatriämie, Kreatinphosphokinaseerhöhung und Nierenfunktionsstörungen berichtet. Weitere mögliche Nebenwirkungen sind unter anderem Hautausschlag, Diarrhoe und Appetitverlust, sowie teils schwerwiegende Pyrexien und interstitielle Lungenentzündungen (immunvermittelte Pneumonitis) sowie immunvermittelte Leber- oder Nierenentzündungen und Endokrinopathien. Bei gleichzeitiger Verabreichung immunsupprimierender Medikamente ist eine Beeinträchtigung der Wirksamkeit von Nivolumab zu erwarten.

#### **6.9.1.21 Paclitaxel**

Paclitaxel gehört wie auch Docetaxel zu den zytotoxischen Chemotherapeutika aus der Stoffklasse der Taxane. Eine Zulassung besteht für die Behandlung bei Mammakarzinom, Ovarialkarzinom, nicht-kleinzelligem Lungenkarzinom oder AIDS-assoziiertem Kaposi-Sarkom. Da es als Monotherapeutikum bei Speicheldrüsenkarzinomen keine Wirksamkeit gezeigt hat, wird es in der Regel in Kombination mit Carboplatin oder Cetuximab eingesetzt [92, 93]. Als schwere Nebenwirkungen können Infektionen, Stomatitis und Diarrhoe sowie allergische Reaktionen auf das enthaltene Lösungsmittel Cremophor auftreten. Eine Prämedikation mit Glukokortikoiden, H<sub>2</sub>-Rezeptorantagonisten und Antihistaminika ist obligat. Zu den belastenden Nebenwirkungen gehört die Alopezie, besonders gravierend ist zudem eine z. T. irreversible Polyneuropathie.

Der Stoffwechsel von Paclitaxel wird zum Teil durch die Cytochrom-P450-Isoenzyme **CYP2C8** und **CYP3A4** katalysiert. Deshalb ist besondere Vorsicht geboten, wenn Paclitaxel zusammen mit anderen Arzneimitteln angewendet wird, die entweder **CYP2C8** oder **CYP3A4** hemmen (z. B. Azol-Antimykotika, Erythromycin, Fluoxetin, Gemfibrozil, Clopidogrel, Cimetidin, Ritonavir, Saquinavir, Indinavir und Nelfinavir), da die Toxizität von Paclitaxel aufgrund der höheren Paclitaxel-Exposition erhöht sein kann. Die Anwendung von Paclitaxel zusammen mit anderen Arzneimitteln, die entweder **CYP2C8** oder **CYP3A4** induzieren (z. B. Rifampicin, Carbamazepin, Phenytoin, Efavirenz, Nevirapin), ist nicht empfohlen, da die Wirksamkeit aufgrund der geringeren Paclitaxel-Exposition beeinträchtigt sein kann.

#### **6.9.1.22 Pembrolizumab**

**Pembrolizumab** ist ein Immuncheckpoint-Inhibitor. Es handelt sich um einen vollständig humanen monoklonalen Antikörper der Immunoglobulin-G4-(IgG4) Klasse, der an den PD-1-Rezeptor auf T-Zellen bindet und die Wechselwirkung mit dem eigentlich hier bindenden PD1-Rezeptor-Ligand verhindert. Eine Zulassung besteht zur Behandlung eines breiten Spektrums maligner Neoplasien einschließlich Kopf-Hals-Plattenepithelkarzinomen. Bei Pat. mit Speicheldrüsenkarzinomen wurde es in Studien als Monotherapie oder in Kombination mit einer Radiotherapie eingesetzt. Relevante pharmakologische Wechselwirkungen wurden nicht beschrieben. Bei gleichzeitiger Verabreichung immunsupprimierender Medikamente ist eine Beeinträchtigung der Wirksamkeit von Pembrolizumab zu erwarten. Wie bei anderen Immuncheckpointinhibitoren

besteht das Risiko immunvermittelter, teils schwerer Nebenwirkungen wie Pneumonitis, Endokrinopathie, Nephritis, Hepatitis, Kolitis oder Hautreaktionen.

#### **6.9.1.23 Pertuzumab**

Pertuzumab ist ein gegen HER2 gerichteter humanisierter Antikörper, für den eine Zulassung in Kombination mit Trastuzumab und Docetaxel beim HER2-positiven Mammakarzinom besteht. Im Rahmen einer „Basket“-Studie wurde es in Kombination mit Trastuzumab bei Pat. mit Speicheldrüsenkarzinomen eingesetzt [102]. Die Reihenfolge der Verabreichung ist dabei laut Fachinformation beliebig. Als Nebenwirkung kann außer einer Infusionsreaktion eine linksventrikuläre Dysfunktion eintreten, wenn Pertuzumab in Kombination mit Trastuzumab gegeben wird. Eine regelmäßige Überwachung der linksventrikulären Herzfunktion mittels Echokardiographie sollte unter laufender Therapie erfolgen. Eine weitere gravierende Nebenwirkung kann eine teils schwere Diarrhoe sein. Relevante pharmakologische Wechselwirkungen wurden nicht beschrieben.

#### **6.9.1.24 Pralsetinib**

Pralsetinib ist ein starker selektiver Inhibitor der RET-Rezeptortyrosinkinase, der zur Behandlung RET-Fusions-positiver nicht-kleinzelliger Lungenkarzinome zugelassen ist. In einer entitätsübergreifenden Phase-I-/Phase-II-Studie wurden als unerwünschte Nebeneffekte Leberenzym erhöhungen, Neutropenie, Anämie, Thrombopenie, Obstipation, und Gewichtsabnahme berichtet. Die Fachinformation erwähnt als weitere häufige Nebenwirkungen Atemwegsinfektionen, Harnwegsinfektionen, Hyperphosphatämie, Hypophosphatämie, Hypokalzämie, Hyponatriämie, Hypoalbuminämie, Kopfschmerzen, Geschmacksstörungen, Hypertonie, Blutungsneigung, Diarrhoe, gastrointestinale Beschwerden wie Übelkeit und Erbrechen, Mundtrockenheit, Hautausschlag, Mukositis, Muskel- und Skelettschmerzen, Fatigue, Ödeme, Fieber, **QT-Verlängerung** und Serumkreatininerhöhung. Bei gleichzeitiger Verabreichung von **P-Glykoprotein-Inhibitoren** (Cyclosporin, Chinidin, Carvedilol, Diltiazem, Dronedaron, Verapamil, Erythromycin u.a.) und/oder **CYP3A4-Inhibitoren** (Azol-Antimykotika, Makrolid-Antibiotika, Nelfinavir, Saquinavir, Ritonavir, Aprepitant, Idelalisib, Imatinib, Grapefruitsaft) muss die Dosierung von Pralsetinib reduziert werden (siehe Fachinformation). Die gleichzeitige Gabe mäßiger oder starker **CYP3A4-Induktoren** (Carbamazepin, Johanniskraut, Rifabutin, Rifampicin, Phenytoin u.a.) soll vermieden werden.

#### **6.9.1.25 Selpercatinib**

Selpercatinib ist ein hochselektiver RET-Kinaseinhibitor. Eine Zulassung besteht entitätsübergreifend für die Behandlung RET-Fusions-positiver Tumoren sowie für RET-mutierte Schilddrüsenkarzinome. Hauptnebenwirkungen in der entitätsübergreifenden Phase-I-/Phase-II-Studie [104] waren Hypertonie und Leberenzym erhöhungen, daneben Fatigue, Proteinurie und abdominelle Beschwerden. Schwere therapieassoziierte Nebenwirkungen wurden bei 40% der Pat. berichtet. Die Fachinformation führt als häufige Nebenwirkungen zudem Pneumonien, Überempfindlichkeitsreaktionen, Kopfschmerzen, **QT-Verlängerung**, Blutungen, interstitielle Pneumonitis, gastrointestinale Beschwerden wie Übelkeit, Erbrechen, Diarrhoe oder Obstipation, Ödeme und Myelosuppression auf. Bei Pat. mit einer bekannten **QT-Verlängerung** werden vor dem Einsatz von Selpercatinib besondere kardiologische Untersuchungen empfohlen (s. Fachinformation). Selpercatinib weist auf Grund seiner Metabolisierung über **CYP3A4** und **P-Glykoprotein** sowie seinen Einfluß auf **CYP2C8** zahlreiche Wechselwirkungen mit anderen Medikamenten und Wirkstoffen (Johanniskraut) auf und wird in seiner Resorption nach oraler Einnahme durch Protonenpumpenhemmer (PPI) beeinflusst. Hierzu sind die ausführlichen Angaben in der Fachinformation zu beachten.

### 6.9.1.26 Sorafenib

Sorafenib ist ein Multi-Kinaseinhibitor, der den Raf- und den VEGF-Signalweg sowie PGFR-alpha und -beta, KIT und RET hemmt. Eine Zulassung besteht zur Behandlung des Nierenzellkarzinoms, der Leberzellkarzinoms und des differenzierten Schilddrüsenkarzinoms. Unter der palliativen Monotherapie von Pat. mit Speicheldrüsenkarzinomen [108] wurden Nebenwirkungen  $\geq$  Grad 3 bei knapp 30% berichtet, vorwiegend Hautausschläge, Hand-Fuß-Syndrom, Mukositis, Lungeninfektionen, Fatigue, arterielle Thrombose und gastrointestinale Beschwerden. Sorafenib wurde umfangreich auf sein pharmakologisches Wechselwirkungspotential untersucht (s. Fachinformation). Klinisch relevant ist vor allem die Interaktion mit CYP3A4-Induktoren wie Johanniskraut, Phenytoin, Dexamethason oder Carbamazepin, die zu einer Verminderung der Sorafenib-Bioverfügbarkeit führen können.

### 6.9.1.27 Trametinib

Trametinib ist ein oral verabreichter MEK-Inhibitor, der in Kombination mit dem BRAF-Hemmer Dabrafenib zur Behandlung BRAF-V600-mutierter Melanome zugelassen ist. Diese Kombination wurde sporadisch auch bei Pat. mit BRAF-V600-mutierten Speicheldrüsenkarzinomen eingesetzt [106]. Die Trametinib-Monotherapie ist bei den erwähnten Tumorentitäten nicht wirksam. Die Fachinformation weist auf mögliche Nebenwirkungen wie QT-Verlängerung, Verminderung der linksventrikulären Auswurfleistung, Bluthochdruck, Fieberzustände oder Sehstörungen hin und erwähnt als besondere mögliche Komplikation eine interstitielle Pneumonitis.

Trametinib wird mittels hydrolytischer Enzyme wie der Carboxylesterase deacetyliert. Aufgrund dieser Metabolisierung wird eine Wechselwirkung über andere metabolisierende Enzyme (z.B. CYP-Enzyme) als eher unwahrscheinlich eingestuft. Bei der Anwendung von Trametinib können Blutungen auftreten. Die gleichzeitige Behandlung mit Trametinib und gerinnungshemmenden Arzneistoffen kann das Blutungsrisiko zusätzlich erhöhen. Bei gleichzeitiger Behandlung mit Trametinib und gerinnungshemmenden Arzneistoffen sollten regelmäßig gerinnungsbezogene Laborparameter kontrolliert werden. Wird Trametinib mit einer fettreichen, hochkalorischen Mahlzeit eingenommen, nimmt die maximale Plasmakonzentration im Vergleich zur Einnahme im nüchternen Zustand um 70% ab, die orale Bioverfügbarkeit ist um 10% reduziert. Trametinib soll nüchtern eingenommen werden, dies entspricht einer Einnahme im Abstand von mindestens einer Stunde vor dem Essen bzw. in einem möglichst großen Abstand zu einer vorangegangenen Mahlzeit.

### 6.9.1.28 Trastuzumab

Trastuzumab ist ein humanisierter monoklonaler Antikörper, der an den epidermalen Wachstumsfaktorrezeptor HER2 auf der Zelloberfläche bindet und dadurch das Zellwachstum hemmt. Eine Zulassung besteht für die Behandlung des HER2-positiven Mammakarzinoms oder Magenkarzinoms. In einer Studie zur palliativen Therapie in Kombination mit Docetaxel in der Behandlung HER2-positiver Speicheldrüsenkarzinome [99] wurden als häufigste Nebenwirkungen Myelosuppression, febrile Neutropenie, Hypoalbuminämie, Ödeme, Leberenzym erhöhungen, Gewichtsabnahme, Fatigue, Obstipation und Elektrolytentgleisungen beschrieben. Die Fachinformation führt zudem als häufige Nebenwirkungen Hautausschläge, Atemwegsinfektionen, Überempfindlichkeitsreaktionen, Muskel- und Gelenkschmerzen, Nierenfunktionseinschränkungen, Konjunktivitis, Hitzewellen und respiratorische Beschwerden auf. Besonders zu beachten sind kardiale Funktionseinschränkungen wie Linksherzinsuffizienz und Arrhythmien.

Klinisch bedeutsame pharmakologische Interaktionen mit anderen Medikamenten und Wirkstoffen wurden in Studien nicht registriert.

### 6.9.1.29 Trastuzumab Emtansin

Trastuzumab Emtansin (T-DM1) ist ein gegen HER2 gerichtetes Antikörper-Wirkstoffkonjugat, gekoppelt mit einer antimikrotubulären Substanz. Eine Zulassung besteht für die Behandlung HER2-positiver Mammakarzinome. Bei der Behandlung HER2-positiver Malignome [100] in der NCI-MATCH-Studie wurde bei HER2-positiven Speicheldrüsenkarzinomen ein relevantes klinisches Ansprechen beobachtet. Als häufigste Nebenwirkungen wurden Anämie, Thrombopenie, Fatigue, Übelkeit/Erbrechen, Leberenzym erhöhungen und Gewichtsabnahme berichtet. Die Fachinformation führt zudem Harnwegsinfektionen, Kopfschmerzen, Polyneuropathie, Schlafstörungen, gastrointestinale Beschwerden, Muskel- und Gelenkschmerzen sowie Blutungsneigung auf. Als seltene, teils schwere Nebenwirkung wird eine interstitielle Pneumonitis beschrieben.

Trastuzumab Emtansin wird vor allem über CYP3A4, geringer auch über CYP3A5 verstoffwechselt. Wirkstoffe, die CYP3A4 hemmen, z.B. Azol-Antimykotika, Clarithromycin, Telithromycin, zahlreiche antivirale Substanzen vor allem zur HIV-Behandlung, sollten möglichst nicht gleichzeitig mit Trastuzumab Emtansin verabreicht werden.

### 6.9.1.30 Trastuzumab Deruxtecan (T-DXd)

Trastuzumab Deruxtecan ist ein gegen HER2 gerichtetes Antikörper-Wirkstoffkonjugat; der gekoppelte Wirkstoff ist ein Topoisomerasehemmer. In der entitätsübergreifenden Phase-II-Studie zum Einsatz bei HER2-positiven Tumoren [103] wurde unter 19 eingeschlossenen Pat. mit Speicheldrüsenkarzinom eine Ansprechrate von 42% berichtet. Die Zulassung umfasst derzeit die Behandlung von HER2-positivem Mammakarzinom, Lungenkarzinom und Magenkarzinom (Stand Januar 2024). In den USA besteht eine entitätsübergreifende („Tumor-agnostische“) Zulassung für die Behandlung HER2-positiver Tumorerkrankungen.

Bei Verwendung einer Dosierung von 5,4 mg/kg alle 3 Wochen wurde bei 40% der Pat. Grad 3-4 Nebenwirkungen beobachtet, vor allem Übelkeit/Erbrechen, Anämie, Diarrhoe, Fatigue, Inappetenz, Gewichtsabnahme und Alopezie. Eine besondere Nebenwirkung ist eine teils lebensbedrohliche interstitielle Pneumonitis, die bei 10-30% der Behandelten in Studien mit Pat. mit unterschiedlichen malignen Grunderkrankungen dokumentiert wurde. In diesen Studien wurde T-DXd jedoch auch zum Teil in einer höheren Dosierung (6,4 mg/kg alle 3 Wochen) verabreicht.

Klinisch relevante pharmakologische Interaktionen mit anderen Wirkstoffen wurden in Studien bislang nicht gefunden. Auch die Fachinformation enthält keine Hinweise auf solche Interaktionen.

### 6.9.1.31 Triptorelin

Triptorelin ist ein GnRH-Analogon zur antiandrogenen Therapie des Prostatakarzinoms. Außerhalb maligner Erkrankungen ist es bei Erwachsenen zur Hormontherapie bei Endometriose oder Uterus myomatosus zugelassen. Es wird alle 4 Wochen subkutan oder tief intramuskulär injiziert. Unerwünschte Effekte wurden aus einer Studie zur Kombinationstherapie mit Bicalutamid bei Androgenrezeptor-positiven Speicheldrüsenkarzinomen [113] nicht aufgeschlüsselt. Häufigste Nebenwirkungen laut Fachinformation sind Hypersensitivität, Libidoverlust, Depression, Schlafstörung, Hitzewellen, Übelkeit, Schweißausbrüche, Knochen-/Gelenk-/Muskelschmerzen, erektile Dysfunktion, Gynäkomastie oder Lokalreaktionen an der Einstichstelle.

Aufgrund einer potenziellen QT-Verlängerung ist die gleichzeitige Verabreichung mit Wirkstoffen wie Chinidin, Disopyramid, Amiodaron, Sotalol, Methadon, Moxifloxacin oder Neuroleptika laut Fachinformation sorgfältig zu evaluieren.

### 6.9.1.32 Vinorelbin

Vinorelbin ist ein zytotoxisches Chemotherapeutikum aus der Stoffklasse der Vinca-Alkaloide, welches durch Hemmung der Ausbildung von Mikrotubuli und Kernspindel die Mitose blockiert. Zugelassen ist es zur Behandlung von Lungen- und Mammakarzinomen. In einer Phase-II-Studie zum palliativen Einsatz bei Speicheldrüsenkarzinomen [90] wurden als unerwünschte Wirkungen Myelosuppression, Übelkeit/Erbrechen, periphere Neurotoxizität und Alopezie berichtet. Laut Fachinformation sind als häufigste Nebenwirkungen Knochenmarksdepression mit Neutropenie, Anämie und Thrombozytopenie, gastrointestinale Toxizität mit Übelkeit, Erbrechen, Diarrhoe, Mukositis und Obstipation sowie Fatigue und Fieber zu beachten. Zu betonen ist die Kontraindikation einer Impfung mit Lebendvakzinen während der Behandlung mit Vinorelbin. Zudem bestehen komplexe und zum Teil vital bedrohliche Wechselwirkungen mit anderen Wirkstoffen wie Triazol-Antimykotika, Makrolid-Antibiotika, Johanniskraut, HIV-gerichteten Proteasehemmern, Rifampicin, Carbamazepin, Phenytoin u.a., so dass vor Beginn einer Behandlung mit Vinorelbin diesbezüglich eine besonders sorgfältige Beachtung der Fachinformation erforderlich ist.

## 7 Rehabilitation

Die Rehabilitation folgt nach den Prinzipien wie bei den häufigen Kopf-Hals-Tumoren (siehe [Onkopedia-Leitlinie Kopf-Hals-Karzinome](#)): Auch Speicheldrüsenkarzinome oder deren Behandlung mit Operation, Radiotherapie oder medikamentöser Systemtherapie führen häufig zu erheblichen Belastungen, einem Verlust an Lebensqualität sowie funktionellen und somatischen Folgestörungen. Infolge dieser Nebenwirkungen und der onkologischen Diagnose selbst besteht eine hohe psychische Belastung und entsprechend Bedarf nach psychoonkologischer Mitbehandlung und psychosozialer Betreuung. Daher sind gezielte Rehabilitationsmaßnahmen erforderlich. Diese sollten möglichst zeitnah nach Abschluss der Primärtherapie erfolgen. Die Rehabilitation sollte allgemein übliche Therapieangebote wie Sport-/Physio-/Ergotherapie umfassen. Die Kosten einer dentalen Rehabilitation mit Zahnimplantaten nach Therapie eines Speicheldrüsenkarzinoms werden meistens von der gesetzlichen Krankenkasse übernommen (§28 SGB V). Rehabilitationseinrichtungen sollen in der Lage sein, ggf. medikamentöse Tumortherapien fortzusetzen. Pat., die das gesetzliche Rentenalter noch nicht erreicht haben, sollten im Rahmen der Medizinisch-Beruflich Orientierten Rehabilitation (MBOR) über Leistungen zur Teilhabe am Arbeitsleben informiert werden. Weitere sozialmedizinische Fragen sowie die eventuell erforderliche Betreuung der Pat. sollten während der Rehabilitation geklärt werden. Weiterhin sollte allen Pat. eine psychoonkologische Betreuung angeboten werden. Die Pat. sollten zudem die Angebote der Selbsthilfe Gruppen für Kopf-Hals-Tumoren empfohlen werden.

## 8 Nachsorge und Kontrolluntersuchungen

Eine strukturierte Nachsorge ist bei Pat. nach kurativer Behandlung des Speicheldrüsenkarzinoms zu empfehlen. Die klinische Nachsorgeuntersuchung erfolgt alle 3 Monate im 1. und 2. Jahr nach Erstbehandlung. Dann erfolgt eine Kontrolle alle 6 Monate im 3. bis 5. Jahr. Eine US-Kontrolle der Tumorregion und der Halsweichteile erfolgt alle 6 Monate in den folgenden 5 Jahren nach Erstbehandlung. Bei fortgeschrittenen Tumoren sind US-Kontrolle alle 3 Monate in den ersten beiden Jahren zu empfehlen. Eine MRT-Hals Kontrolle mit Kontrastmittel (oder eine CT, wenn keine MRT möglich ist) erfolgt alle 12 Monate in den ersten beiden Jahren und bei Risikokonstellation über 5 Jahre. Bei einer Risikokonstellation sollte zudem alle 12 Monate eine CT-Thorax über 5 Jahren erfolgen und beim adenoidzystischen Karzinom auch eine *low-dose*-CT im 6. bis 10. Jahr.

Die PET-CT ist besonderen Fragestellungen und Pat. nach kurativer Radiochemotherapie vorbehalten, um positive Lymphknoten einer Neck dissection zuzuführen. Darüber hinaus sollte die

Schnittbildgebung bei klinischen Beschwerden oder auffälligen klinischen Untersuchungsbefunden erfolgen.

Die Nachsorge sollte insgesamt über den Zeitraum von zehn Jahren und beim adenoidzystischen Karzinom lebenslang fortgeführt werden.

## 9 Literatur

1. Oesterling F, Kajuter H, Nachtsheim L, Loning T, Stang A. Letter: Parotid gland metastases of cutaneous squamous cell carcinoma - a corroboration at population level. *Head Neck Pathol* 2022;16:836-837. DOI:10.1007/s12105-022-01443-8
2. Ihrler S, Guntinas-Lichius O, Haas C, Mollenhauer M. WHO-Klassifikation 2017: Neues zu Tumoren der Speicheldrüsen. *Der Pathologe*. 2018;39(11):1-17. DOI:10.1007/s00292-017-0407-5
3. Mueller SK, Haderlein M, Lettmaier S et al. Targeted therapy, chemotherapy, immunotherapy and novel treatment options for different subtypes of salivary gland cancer. *J Clin Med* 2022;11:720. DOI:10.3390/jcm11030720
4. Cancer Incidence in Five Continents (CI5) Volume XII. <https://ci5.iarc.fr/ci5-xii> (2023). Accessed 19-JAN-2024.
5. Guntinas-Lichius O, Wendt TG, Buentzel J et al. Incidence, treatment, and outcome of parotid carcinoma, 1996-2011: a population-based study in Thuringia, Germany. *J Cancer Res Clin Oncol* 2015;141:1679-1688. DOI:10.1007/s00432-015-1961-y
6. Nachtsheim L, Mayer M, Meyer MF et al. Incidence and clinical outcome of primary carcinomas of the major salivary glands: 10-year data from a population-based state cancer registry in Germany. *J Cancer Res Clin Oncol* 2023;149:3811-3821. DOI:10.1007/s00432-022-04278-6
7. Steuer CE, Hanna GJ, Viswanathan K et al. The evolving landscape of salivary gland tumors. *CA Cancer J Clin* 2023;73:597-619. DOI:10.3322/caac.21807
8. Ord RA, Carlson ER. Pediatric salivary gland malignancies. *Oral Maxillofac Surg Clin North Am* 2016;28:83-89. DOI:10.1016/j.coms.2015.07.007
9. Coleman M, Liang J, Rastatter JC et al. Exploring the epidemiology and survival trends in pediatric major salivary gland malignancies: insights from the National Cancer Database. *Curr Oncol* 2023;30:6134-6147. DOI:10.3390/currenol30070456
10. International Agency for Research on Cancer. Global Cancer Observatory. Cancer Tomorrow: Salivary glands, Germany, 2024. [https://gco.iarc.fr/tomorrow/en/dataviz/isotype?cancers=2&single\\_unit=50&populations=276](https://gco.iarc.fr/tomorrow/en/dataviz/isotype?cancers=2&single_unit=50&populations=276). Accessed 29-APRIL-2024.
11. Keim U, Katalinic A, Holleczeck B, Wakkee M, Garbe C, Leiter U. Incidence, mortality and trends of cutaneous squamous cell carcinoma in Germany, the Netherlands, and Scotland. *Eur J Cancer* 2023;183:60-68. DOI:10.1016/j.ejca.2023.01.017
12. Krebs in Deutschland für 2019/2020. 14. Ausgabe ed. Berlin: Robert Koch-Institut und die Gesellschaft der epidemiologischen Krebsregister in Deutschland e.V.; 2023. <https://www.krebsdaten.de/Krebs/DE/Content/Publikationen/>
13. Moretz-Sohn PF, Dias FL, de Carvalho Marques CM. Minor salivary gland cancer of the head and neck: a review of epidemiologic aspects, prognostic factors, and outcomes. *Curr Oncol Rep* 2023;25:173-179. DOI:10.1007/s11912-022-01356-3
14. Iyer J, Hariharan A, Cao UMN et al. An overview on the histogenesis and morphogenesis of salivary gland neoplasms and evolving diagnostic approaches. *Cancers* 2021;13:3910. DOI:10.3390/cancers13153910

15. Mat Lazim N, Yousaf A, Abusalah MAH et al. The epigenesis of salivary glands carcinoma: from field cancerization to carcinogenesis. *Cancers* 2023;15:2111. DOI:[10.3390/cancers15072111](https://doi.org/10.3390/cancers15072111)
16. Horn-Ross PL, Ljung BM, Morrow M. Environmental factors and the risk of salivary gland cancer. *Epidemiology* 1997;8:414-419. DOI:[10.1097/00001648-199707000-00011](https://doi.org/10.1097/00001648-199707000-00011)
17. Swanson GM, Burns PB. Cancers of the salivary gland: workplace risks among women and men. *Ann Epidemiol* 1997;7:369-374. DOI:[10.1016/s1047-2797\(97\)00041-0](https://doi.org/10.1016/s1047-2797(97)00041-0)
18. Radoï L, Barul C, Menvielle G et al. Risk factors for salivary gland cancers in France: Results from a case-control study, the ICARE study. *Oral Oncol* 2018;80:56-63. DOI:[10.1016/j.oraloncology.2018.03.019](https://doi.org/10.1016/j.oraloncology.2018.03.019)
19. Shebl FM, Bhatia K, Engels EA. Salivary gland and nasopharyngeal cancers in individuals with acquired immunodeficiency syndrome in United States. *Int J Cancer* 2010;126:2503-2508. DOI:[10.1002/ijc.24930](https://doi.org/10.1002/ijc.24930)
20. Thompson LDR, Whaley RD. Lymphoepithelial carcinoma of salivary glands. *Surg Pathol Clin* 2021;14:75-96. DOI:[10.1016/j.path.2020.09.009](https://doi.org/10.1016/j.path.2020.09.009)
21. Beck-Broichsitter B, Heiland M, Guntinas-Lichius O. Speicheldrüsentumoren: Limitationen der internationalen Guidelines und Bearbeitungsstand der AWMF-S3-Leitlinie. *Laryngo-Rhino-Otologie*. 2024;in press.
22. Thompson C, Nolli T, Bannister M. Parotid incidentalomas: a systematic review. *J Laryngol Otol* 2021;135:765-769. DOI:[10.1017/S0022215121002036](https://doi.org/10.1017/S0022215121002036)
23. Extermann M, Aapro M, Bernabei R et al. Use of comprehensive geriatric assessment in older cancer patients: recommendations from the task force on CGA of the International Society of Geriatric Oncology (SIOG). *Crit Rev Oncology Hematol* 2005;55:241-252. DOI:[10.1016/j.critrevonc.2005.06.003](https://doi.org/10.1016/j.critrevonc.2005.06.003)
24. Guntinas-Lichius O, Volk GF, Olsen KD et al. Facial nerve electrodiagnostics for patients with facial palsy: a clinical practice guideline. *Eur Arch Otorhinolaryngol* 2020;277:1855-1874. DOI:[10.1007/s00405-020-05949-1](https://doi.org/10.1007/s00405-020-05949-1)
25. Edafe O, Hughes B, Tsirevelou P, Goswamy J, Kumar R. Understanding primary parotid squamous cell carcinoma - a systematic review. *Surgeon* 2020;18:44-48. DOI:[10.1016/j.surge.2019.03.006](https://doi.org/10.1016/j.surge.2019.03.006)
26. Thielker J, Grosheva M, Ihrler S, Wittig A, Guntinas-Lichius O. Contemporary management of benign and malignant parotid tumors. *Front Surg* 2018;5:39. DOI:[10.3389/fsurg.2018.00039](https://doi.org/10.3389/fsurg.2018.00039)
27. Ali S, Bryant R, Palmer FL et al. Distant metastases in patients with carcinoma of the major salivary glands. *Ann Surg Oncol* 2015;22:4014-4019. DOI:[10.1245/s10434-015-4454-y](https://doi.org/10.1245/s10434-015-4454-y)
28. Sharma P, Jain TK, Singh H et al. Utility of (18)F-FDG PET-CT in staging and restaging of patients with malignant salivary gland tumours: a single-institutional experience. *Nucl Med Commun* 2013;34:211-219. DOI:[10.1097/MNM.0b013e32835bc4c4](https://doi.org/10.1097/MNM.0b013e32835bc4c4)
29. Rossi ED, Faquin WC, Baloch Z et al. The Milan system for reporting salivary gland cytopathology: Analysis and suggestions of initial survey. *Cancer* 2017;125:757-766. DOI:[10.1002/cncy.21898](https://doi.org/10.1002/cncy.21898)
30. Farahani SJ, Baloch Z. Retrospective assessment of the effectiveness of the Milan system for reporting salivary gland cytology: A systematic review and meta-analysis of published literature. *Diagn Cytopathol* 2019;47:67-87. DOI:[10.1002/dc.24097](https://doi.org/10.1002/dc.24097)
31. Kim HJ, Kim JS. Ultrasound-guided core needle biopsy in salivary glands: A meta-analysis. *Laryngoscope* 2018;128:118-125. DOI:[10.1002/lary.26764](https://doi.org/10.1002/lary.26764)

32. Douville NJ, Bradford CR. Comparison of ultrasound-guided core biopsy versus fine-needle aspiration biopsy in the evaluation of salivary gland lesions. *Head Neck* 2013;35:1657-1661. DOI:10.1002/hed.23193
33. Cho J, Kim J, Lee JS, Chee CG, Kim Y, Choi SI. Comparison of core needle biopsy and fine-needle aspiration in diagnosis of malignant salivary gland neoplasm: Systematic review and meta-analysis. *Head Neck* 2020;42:3041-350. DOI:10.1002/hed.26377
34. Ihrler S, Agaimy A, Guntinas-Lichius O et al. Why is the histomorphological diagnosis of tumours of minor salivary glands much more difficult? *Histopathology* 2021;79:779-790. DOI:10.1111/his.14421
35. Guntinas-Lichius O, Thielker J, Robbins KT et al. Prognostic role of intraparotid lymph node metastasis in primary parotid cancer: systematic review. *Head Neck* 2021;43:997-1008. DOI:10.1002/hed.26541
36. Wittekind C. TNM Klassifikation maligner Tumoren. Korrigierter Nachdruck 2020 mit allen Ergänzungen der UICC aus den Jahren 2017 bis 2019. 8. Auflage ed. Weinheim: Wiley-VCH; 2020. ISBN: 978-3-527-34772-8
37. WHO Classification of Tumours Editorial Board. Head and neck tumours. Lyon (France): International Agency for Research on Cancer; 2022. (WHO classification of tumours series, 5th ed.; vol. 9). <https://publications.iarc.fr/>
38. Ihrler S, Jurmeister P, Haas C, Greber L, Agaimy A. Neues zu Tumoren der Speicheldrüsen. WHO-Klassifikation 2022. *Pathologie (Heidelb)* 2023;44:214-223. DOI:10.1007/s00292-023-01194-5
39. Ihrler S, Agaimy A, Guntinas-Lichius O, Haas C, Greber L. Warum ist die histomorphologische Diagnostik von Tumoren kleiner Speicheldrüsen so viel schwieriger? *Pathologie (Heidelb)* 2023;44:224-232. DOI:10.1007/s00292-023-01196-3
40. Rupp NJ, Freiburger SN. Speicheldrüsenkarzinome – ein aktueller Überblick. *Fortschritte in der molekularen Typisierung: Teil I. Pathologie (Heidelb)* 2022;43:467-474. DOI:10.1007/s00292-022-01123-y
41. Rupp NJ, Freiburger SN. Speicheldrüsenkarzinome – ein aktueller Überblick. *Fortschritte in der molekularen Typisierung Teil II. Pathologie (Heidelb)* 2023;44:70-77. DOI:10.1007/s00292-022-01171-4
42. Scherl C, Kramer B, Rotter N. Chirurgisches Vorgehen bei Speicheldrüsenkarzinomen. *Laryngorhinootologie* 2021;100:569-581. DOI:10.1055/a-1398-3652
43. Quer M, Guntinas-Lichius O, Marchal F et al. Classification of parotidectomies: a proposal of the European Salivary Gland Society. *Eur Arch Otorhinolaryngol* 2016;273:3307-3312. DOI:10.1007/s00405-016-3916-6
44. Mantsopoulos K, Iro H. Chirurgie der primären Karzinome der Gl. parotidea – Kontroverses und Bewährtes. *HNO* 2023;71:215-222. DOI:10.1007/s00106-022-01182-w
45. Guntinas-Lichius O, Klussmann JP, Schroeder U, Quante G, Jungehülsing M, Stennert E. Primary parotid malignoma surgery in patients with normal preoperative facial nerve function: outcome and long-term postoperative facial nerve function. *Laryngoscope* 2004;114:949-956. DOI:10.1097/00005537-200405000-00032
46. Thielker J, Kouka M, Guntinas-Lichius O. Erhalt, Rekonstruktion und Rehabilitation des N. facialis. *HNO* 2023;71:232-242. DOI:10.1007/s00106-022-01148-y
47. Guntinas-Lichius O, Silver CE, Thielker J et al. Management of the facial nerve in parotid cancer: preservation or resection and reconstruction. *Eur Arch Otorhinolaryngol* 2018;275:2615-2626. DOI:10.1007/s00405-018-5154-6

48. Klussmann JP, Ponert T, Mueller RP, Dienes HP, Guntinas-Lichius O. Patterns of lymph node spread and its influence on outcome in resectable parotid cancer. *Eur J Surg Oncol* 2008;34:932-937. DOI:10.1016/j.ejso.2008.02.004
49. Kejner AE, Harris BN. Extent and indications for elective and therapeutic neck dissection for salivary carcinoma. *Otolaryngol Clin North Am* 2021;54:641-651. DOI:10.1016/j.otc.2021.02.006
50. Yan F, Lao WP, Nguyen SA, Sharma AK, Day TA. Elective neck dissection in salivary gland malignancies: Systematic review and meta-analysis. *Head Neck* 2022;44:505-517. DOI:10.1002/hed.26923
51. Gu H, Zhou Y, Xuan G, Wang Y, Chen M. Elective neck dissection improves regional control in cN0 minor salivary gland carcinoma in the oral cavity. *J Oral Maxillofac Surg* 2023;81:504-510. DOI:10.1016/j.joms.2022.12.012
52. Mahmood U, Koshy M, Goloubeva O, Suntharalingam M. Adjuvant radiation therapy for high-grade and/or locally advanced major salivary gland tumors. *Arch Otolaryngol Head Neck Surg*. 2011;137:1025-30. 2011;137:1025-1030. DOI:10.1001/archoto.2011.158
53. Terhaard CH. Postoperative and primary radiotherapy for salivary gland carcinomas: indications, techniques, and results. *Int J Radiat Oncol Biol Phys* 2007;69(2 Suppl):S52-55. DOI:10.1016/j.ijrobp.2007.04.079
54. Al-Qurayshi Z, Sullivan CB, Allison DB, Buchakjian MR. Presentation and outcomes of patients with clinically T1-2, N0 parotid mucoepidermoid carcinoma: The roles of elective neck dissection and adjuvant radiotherapy. *Head Neck* 2022;44:2151-2161. DOI:10.1002/hed.27128
55. Scarpa A, Viola P, Ralli M et al. Post-operative radiotherapy in adenoid cystic carcinoma of salivary glands versus surgery alone: what is the evidence about survival and local control? A systematic review and meta-analysis. *Eur Arch Otorhinolaryngol* 2024;281:563-571. DOI:10.1007/s00405-023-08252-x
56. North L, Stadler M, Massey B et al. Intermediate-grade carcinoma of the parotid and the impact of adjuvant radiation. *Am J Otolaryngol* 2019;40:102282. DOI:10.1016/j.amjoto.2019.102282
57. Zenga J, Yu Z, Parikh A et al. Mucoepidermoid carcinoma of the parotid: very close margins and adjuvant radiotherapy. *ORL J Otorhinolaryngol Relat Spec* 2019;81:55-62. DOI:10.1159/000497438
58. Zenga J, Parikh AS, Emerick KS, Lin DT, Faquin WC, Deschler DG. Close margins and adjuvant radiotherapy in acinic cell carcinoma of the parotid gland. *JAMA Otolaryngol Head Neck Surg* 2018;144:1011-1016. DOI:10.1001/jamaoto.2018.0788
59. Chen AM, Garcia J, Granchi P, Bucci MK, Lee NY. Base of skull recurrences after treatment of salivary gland cancer with perineural invasion reduced by postoperative radiotherapy. *Clin Otolaryngol* 2009;34:539-545. DOI:10.1111/j.1749-4486.2009.02036.x
60. Armstrong K, Ward J, Hughes NM et al. Guidelines for clinical target volume definition for perineural spread of major salivary gland cancers. *Clin Oncol* 2018;30:773-779. DOI:10.1016/j.clon.2018.08.018
61. von der Grün J, Rödel C, Semrau S et al. Patterns of care analysis for salivary gland cancer: a survey within the German Society of Radiation Oncology (DEGRO) and recommendations for daily practice. *Strahlenther Onkol* 2022;198:123-134. DOI:10.1007/s00066-021-01833-x
62. Lau VH, Aouad R, Farwell DG, Donald PJ, Chen AM. Patterns of nodal involvement for clinically N0 salivary gland carcinoma: refining the role of elective neck irradiation. *Head & neck*. 2014;36(10):1435-9. DOI:10.1002/hed.23467

63. Chen AM, Garcia J, Lee NY, Bucci MK, Eisele DW. Patterns of nodal relapse after surgery and postoperative radiation therapy for carcinomas of the major and minor salivary glands: what is the role of elective neck irradiation? *Int J Radiat Oncol Biol Phys* 2007;67:988-994. DOI:10.1016/j.ijrobp.2006.10.044
64. Hsieh CE, Lee LY, Chou YC et al. Nodal failure patterns and utility of elective nodal irradiation in submandibular gland carcinoma treated with postoperative radiotherapy - a multi-center experience. *Radiat Oncol* 2018;13:184. DOI:10.1186/s13014-018-1130-y
65. Joshi NP, Broughman JR. Postoperative management of salivary gland tumors. *Curr Treat Options Oncol* 2021;22:23. doi: 10.1007/s11864-021-00820-9. DOI:10.1007/s11864-021-00820-9
66. Terhaard CH, Lubsen H, Rasch CR et al. The role of radiotherapy in the treatment of malignant salivary gland tumors. *Int J Radiat Oncol Biol Phys* 2005;61:103-111. DOI:10.1016/j.ijrobp.2004.03.018
67. Garden AS, Weber RS, Morrison WH, Ang KK, Peters LJ. The influence of positive margins and nerve invasion in adenoid cystic carcinoma of the head and neck treated with surgery and radiation. *Int J Radiat Oncol Biol Phys* 1995;32:619-26. DOI:10.1016/0360-3016(95)00122-f
68. Haderlein M, Scherl C, Semrau S et al. Salivary gland carcinoma (SGC) with perineural spread and/or positive resection margin - high locoregional control rates after photon (chemo) radiotherapy - experience from a monocentric analysis. *Radiat Oncol* 2019;14:68. DOI:10.1186/s13014-019-1260-x
69. Amini A, Waxweiler TV, Brower JV et al. Association of adjuvant chemoradiotherapy vs radiotherapy alone with survival in patients with resected major salivary gland carcinoma: data from the National Cancer Data Base. *JAMA Otolaryngol Head Neck Surg* 2016;142:1100-1110. DOI:10.1001/jamaoto.2016.2168
70. Kang NW, Kuo YH, Wu HC, Ho CH, Chen YC, Yang CC. No survival benefit from adding chemotherapy to adjuvant radiation in advanced major salivary gland cancer. *Sci Rep* 2022;12:20862. DOI:10.1038/s41598-022-25468-9
71. Gordon AJ, Chow MS, Patel A et al. Adoption of adjuvant chemotherapy in high-risk salivary gland malignancies. *Head Neck* 2023;45:167-177. DOI:10.1002/hed.27222
72. Hsieh CE, Lin CY, Lee LY et al. Adding concurrent chemotherapy to postoperative radiotherapy improves locoregional control but Not overall survival in patients with salivary gland adenoid cystic carcinoma-a propensity score matched study. *Radiat Oncol* 2016;11:47. DOI:10.1186/s13014-016-0617-7
73. Schoenfeld JD, Sher DJ, Norris CM Jr et al. Salivary gland tumors treated with adjuvant intensity-modulated radiotherapy with or without concurrent chemotherapy. *Int J Radiat Oncol Biol Phys* 2012;82:308-314. DOI:10.1016/j.ijrobp.2010.09.042
74. Hanna GJ, Bae JE, Lorch JH, Haddad RI et al. The benefits of adjuvant trastuzumab for HER-2-positive salivary gland cancers. *Oncologist* 2020;25:598-608. DOI:10.1634/theoncologist.2019-0841
75. van Boxtel W, Locati LD, van Engen-van Grunsven ACH et al. Adjuvant androgen deprivation therapy for poor-risk, androgen receptor-positive salivary duct carcinoma. *Eur J Cancer* 2019;110:62-70. DOI:10.1016/j.ejca.2018.12.035
76. Mendenhall WM, Morris CG, Amdur RJ, Werning JW, Hinerman RW, Villaret DB. Radiotherapy alone or combined with surgery for adenoid cystic carcinoma of the head and neck. *Head Neck* 2004;26:154-162.
77. Mendenhall WM, Morris CG, Amdur RJ, Werning JW, Villaret DB. Radiotherapy alone or combined with surgery for salivary gland carcinoma. *Cancer* 2005;103:2544-2550. DOI:10.1002/hed.10380

78. Aljabab S, Lui A, Wong T, Liao J, Laramore G, Parvathaneni U. A combined neutron and proton regimen for advanced salivary tumors: early clinical experience. *Cureus* 2021;13:e14844. DOI:10.7759/cureus.14844
79. Jensen AD. Particle therapy: protons and heavy ions. *Adv Otorhinolaryngol* 2020;84:87-105. DOI:10.1159/000457929
80. Cerda T, Sun XS, Vignot S et al. A rationale for chemoradiation (vs radiotherapy) in salivary gland cancers? On behalf of the REFCOR (French rare head and neck cancer network). *Crit Rev Oncol Hematol* 2014;91:142-158. DOI:10.1016/j.critrevonc.2014.02.002
81. Geiger JL, Ismaila N, Beadle B et al. Management of salivary gland malignancy: ASCO guideline. *J Clin Oncol* 2021;39:1909-1941. DOI:10.1200/JCO.21.00449
82. Di Villeneuve L, Souza IL, Tolentino FDS, Ferrarotto R, Schwartsman G. Salivary gland carcinoma: novel targets to overcome treatment resistance in advanced disease. *Front Oncol* 2020;10:580141. DOI:10.3389/fonc.2020.580141
83. Nachtsheim L, Prinz J, Arolt C et al. Neue Therapieansätze für Speicheldrüsenmalignome. *Laryngorhinootologie* 2022;101:876-881. doi: 10.1055/a-1792-2246. DOI:10.1055/a-1792-2246
84. van der Wal JE, Becking AG, Snow GB, van der Waal I. Distant metastases of adenoid cystic carcinoma of the salivary glands and the value of diagnostic examinations during follow-up. *Head Neck* 2002;24:779-783. DOI:10.1002/hed.10126
85. Fang Q, Wu J, Du W, Zhang X. Predictors of distant metastasis in parotid acinic cell carcinoma. *BMC Cancer* 2019;19:475. DOI:10.1186/s12885-019-5711-4
86. Su YX, Roberts DB, Hanna EY et al. Risk factors and prognosis for myoepithelial carcinoma of the major salivary glands. *Ann Surg Oncol* 2015;22:3701-3707. DOI:10.1245/s10434-015-4389-3
87. Even C, Baste N, Classe M. New approaches in salivary gland carcinoma. *Curr Opin Oncol* 2019;31:169-174. DOI:10.1097/CCO.0000000000000527
88. Niwa K, Kawakita D, Nagao T et al. Multicentre, retrospective study of the efficacy and safety of nivolumab for recurrent and metastatic salivary gland carcinoma. *Sci Rep* 2020;10:16988. DOI:10.1038/s41598-020-73965-6
89. Vos JL, Burman B, Jain S et al. Nivolumab plus ipilimumab in advanced salivary gland cancer: a phase 2 trial. *Nat Med* 2023;29:3077-3089. DOI:10.1038/s41591-023-02518-x
90. Airoidi M, Pedani F, Succo G et al. Phase II randomized trial comparing vinorelbine versus vinorelbine plus cisplatin in patients with recurrent salivary gland malignancies. *Cancer* 2001;91:541-547. DOI:10.1002/1097-0142(20010201)91:3<541::aid-cnrc1032>3.0.co;2-y
91. Chintakuntlawar AV, Okuno SH, Price KA. Systemic therapy for recurrent or metastatic salivary gland malignancies. *Cancers Head Neck*. 2016;1:11. DOI:10.1186/s41199-016-0011-z
92. Nakano K, Sato Y, Sasaki T et al. Combination chemotherapy of carboplatin and paclitaxel for advanced/metastatic salivary gland carcinoma patients: differences in responses by different pathological diagnoses. *Acta Otolaryngol* 2016;136:948-951. DOI:10.3109/00016489.2016.1170876
93. Laurie SA, Ho AL, Fury MG, Sherman E, Pfister DG. Systemic therapy in the management of metastatic or locally recurrent adenoid cystic carcinoma of the salivary glands: a systematic review. *Lancet Oncol* 2011;12:815-824. DOI:10.1016/s1470-2045(10)70245-x
94. Licitra L, Marchini S, Spinazzè S et al. Cisplatin in advanced salivary gland carcinoma. A phase II study of 25 patients. *Cancer* 1991;68:1874-1877. DOI:10.1002/1097-0142(19911101)68:9<1874::aid-cnrc2820680904>3.0.co;2-s

95. Vermorken JB, Verweij J, de Mulder PH et al. Epirubicin in patients with advanced or recurrent adenoid cystic carcinoma of the head and neck: a phase II study of the EORTC Head and Neck Cancer Cooperative Group. *Ann Oncol* 1993;4:785-788. DOI:10.1093/oxfordjournals.annonc.a058665
96. Hong DS, DuBois SG, Kummar S et al. Larotrectinib in patients with TRK fusion-positive solid tumours: a pooled analysis of three phase 1/2 clinical trials. *Lancet Oncol* 2020;21:531-540. DOI:10.1016/S1470-2045(19)30856-3
97. Doebele RC, Drilon A, Paz-Ares L et al. Entrectinib in patients with advanced or metastatic NTRK fusion-positive solid tumours: integrated analysis of three phase 1-2 trials. *Lancet Oncol* 2020;21:271-282. DOI:10.1016/S1470-2045(19)30691-6
98. Solomon JP, Linkov I, Rosado A et al. NTRK fusion detection across multiple assays and 33,997 cases: diagnostic implications and pitfalls. *Mod Pathol* 2020;33:38-46. DOI:10.1038/s41379-019-0324-7
99. Takahashi H, Tada Y, Saotome T et al. Phase II trial of trastuzumab and docetaxel in patients with human epidermal growth factor receptor 2-positive salivary duct carcinoma. *J Clin Oncol* 2019;37:125-134. DOI:10.1200/jco.18.00545
100. Jhaveri KL, Wang XV, Makker V et al. Ado-trastuzumab emtansine (T-DM1) in patients with HER2-amplified tumors excluding breast and gastric/gastroesophageal junction (GEJ) adenocarcinomas: results from the NCI-MATCH trial (EAY131) subprotocol Q. *Ann Oncol* 2019;30:1821-1830. DOI:10.1093/annonc/mdz291
101. Li BT, Shen R, Buonocore D et al. Ado-trastuzumab emtansine for patients with HER2-mutant lung cancers: results from a phase II basket trial. *J Clin Oncol* 2018;36:2532-2537. DOI:10.1200/jco.2018.77.9777
102. Takahashi K, Ishibashi E, Kubo T et al. A phase 2 basket trial of combination therapy with trastuzumab and pertuzumab in patients with solid cancers harboring human epidermal growth factor receptor 2 amplification (JUPITER trial). *Medicine* 2020;99:e21457. DOI:10.1097/md.00000000000021457
103. Meric-Bernstam F, Makker V, Oaknin A et al. Efficacy and safety of trastuzumab deruxtecan in patients with HER2-expressing solid tumors: primary results from the DESTINY-Pan-Tumor02 phase II trial. *J Clin Oncol* 2024;42:47-58. DOI:10.1200/jco.23.02005
104. Subbiah V, Wolf J, Konda B et al. Tumour-agnostic efficacy and safety of selpercatinib in patients with RET fusion-positive solid tumours other than lung or thyroid tumours (LIBRETTO-001): a phase 1/2, open-label, basket trial. *Lancet Oncol* 2022;23:1261-1273. DOI:10.1016/s1470-2045(22)00541-1
105. Ross JS, Gay LM, Wang K et al. Comprehensive genomic profiles of metastatic and relapsed salivary gland carcinomas are associated with tumor type and reveal new routes to targeted therapies. *Ann Oncol* 2017;28:2539-2546. DOI:10.1093/annonc/mdx399
106. Lin VTG, Nabell LM, Spencer SA, Carroll WR, Harada S, Yang ES. First-line treatment of widely metastatic BRAF-mutated salivary duct carcinoma with combined BRAF and MEK inhibition. *J Natl Compr Canc Netw* 2018;16:1166-1170. DOI:10.6004/jnccn.2018.7056
107. Tchekmedyian V, Sherman EJ, Dunn L et al. Phase II study of lenvatinib in patients with progressive, recurrent or metastatic adenoid cystic carcinoma. *J Clin Oncol* 2019;37:1529-37. DOI:10.1200/jco.18.01859
108. Locati LD, Perrone F, Cortelazzi B et al. A phase II study of sorafenib in recurrent and/or metastatic salivary gland carcinomas: translational analyses and clinical impact. *Eur J Cancer* 2016;69:158-65. DOI:10.1016/j.ejca.2016.09.022
109. Ho AL, Dunn L, Sherman EJ et al. A phase II study of axitinib (AG-013736) in patients with incurable adenoid cystic carcinoma. *Ann Oncol* 2016;27:1902-1908. DOI:10.1093/annonc/mdw287

110. Kang EJ, Ahn MJ, Ock CY et al. Randomized phase II study of axitinib versus observation in patients with recurred or metastatic adenoid cystic carcinoma. *Clin Cancer Res* 2021;27:5272-5279. DOI:10.1158/1078-0432.Ccr-21-1061
111. Ferrarotto R, Sousa LG, Feng L et al. Phase II clinical trial of axitinib and avelumab in patients with recurrent/metastatic adenoid cystic carcinoma. *J Clin Oncol* 2023;41:2843-2851. DOI:10.1200/jco.22.02221
112. Mayer M, Wolber P, Prinz J et al. The extent of androgen receptor and HER2 expression allows for targeted therapy in most cases of salivary duct carcinoma: analysis of clinical and histopathological data in a tertiary care center. *Eur Arch Otorhinolaryngol.* 2024 Apr 8. DOI:10.1007/s00405-024-08627-8 (Epub ahead of print)
113. Locati LD, Perrone F, Cortelazzi B et al. Clinical activity of androgen deprivation therapy in patients with metastatic/relapsed androgen receptor-positive salivary gland cancers. *Head Neck* 2016;38:724-731. DOI:10.1002/hed.23940
114. van Boxtel W, Verhaegh GW, van Engen-van Grunsven IA et al. Prediction of clinical benefit from androgen deprivation therapy in salivary duct carcinoma patients. *Int J Cancer* 2020;146:3196-3206. DOI:10.1002/ijc.32795
115. Fushimi C, Tada Y, Takahashi H et al. A prospective phase II study of combined androgen blockade in patients with androgen receptor-positive metastatic or locally advanced unresectable salivary gland carcinoma. *Ann Oncol* 2018;29:979-984. DOI:10.1093/annonc/mdx771
116. Locati LD, Cavalieri S, Bergamini C et al. Abiraterone acetate in patients with castration-resistant, androgen receptor-expressing salivary gland cancer: a phase II trial. *J Clin Oncol* 2021;39:4061-4068. DOI:10.1200/jco.21.00468
117. Ho AL, Foster NR, Zoroufy AJ et al. Phase II study of enzalutamide for patients with androgen receptor-positive salivary gland cancers (Alliance A091404). *J Clin Oncol* 2022;40:4240-4249. DOI:10.1200/jco.22.00229
118. Kawakita D, Nagao T, Takahashi H et al. Survival benefit of HER2-targeted or androgen deprivation therapy in salivary duct carcinoma. *Ther Adv Med Oncol* 2022;14:17588359221119538. DOI:10.1177/17588359221119538
119. Gounder M, Ratan R, Alcindor T et al. Nirogacestat, a  $\gamma$ -secretase inhibitor for desmoid tumors. *N Engl J Med* 2023;388:898-912. DOI:10.1056/NEJMoa2210140
120. van Boxtel W, Uijen MJM, Krens SD et al. Excessive toxicity of cabozantinib in a phase II study in patients with recurrent and/or metastatic salivary gland cancer. *Eur J Cancer* 2022;161:128-137. DOI:10.1016/j.ejca.2021.10.033
121. Kapoor A, Noronha V, Chougule A et al. Molecular tumor board: Case 4 Salivary Gland Cancer: Novel therapeutic options as a result of comprehensive molecular profiling. *Cancer Res Stat Treat* 2020;3:554-563. DOI:10.4103/crst.Crst\_258\_20
122. Gillespie MB, Albergotti WG, Eisele DW. Recurrent salivary gland cancer. *Curr Treat Options Oncol* 2012;13:58-70. DOI:10.1007/s11864-011-0174-0
123. Karam SD, Snider JW, Wang H et al. Reirradiation of recurrent salivary gland malignancies with fractionated stereotactic body radiation therapy. *J Radiat Oncol* 2012;1:147-153. DOI:10.1007/s13566-012-0010-6
124. Vischioni B, Dhanireddy B, Severo C et al. Reirradiation of salivary gland tumors with carbon ion radiotherapy at CNAO. *Radiother Oncol* 2020;145:172-177. DOI:10.1016/j.radonc.2020.01.004
125. Lorini L, Ardighieri L, Bozzola A et al. Prognosis and management of recurrent and/or metastatic head and neck adenoid cystic carcinoma. *Oral Oncol* 2021;115:105213. DOI:10.1016/j.oraloncology.2021.105213

126. Girelli L, Locati L, Galeone C et al. Lung metastasectomy in adenoid cystic cancer: Is it worth it? *Oral Oncol* 2017;65:114-118. DOI:10.1016/j.oraloncology.2016.10.018
127. Franzese C, Ingargiola R, Tomatis S et al. Metastatic salivary gland carcinoma: A role for stereotactic body radiation therapy? A study of AIRO-Head and Neck working group. *Oral Dis* 2022;28:345-351. DOI:10.1111/odi.13755
128. Surun A, Schneider DT, Ferrari A et al. Salivary gland carcinoma in children and adolescents: The EXPeRT/PARTNER diagnosis and treatment recommendations. *Pediatr Blood Cancer* 2021;68 Suppl 4:e29058. DOI:10.1002/pbc.29058
129. Schneider DT, Brecht I: Tumoren der Speicheldrüsen - Kurzinformation. [https://www.gpoh.de/kinderkrebsinfo/content/index\\_ger.html](https://www.gpoh.de/kinderkrebsinfo/content/index_ger.html) (2023). Accessed 20-JAN-2024.
130. RTOG-1008. A randomized phase II/phase III study of adjuvant concurrent radiation and chemotherapy versus radiation alone in resected high-risk malignant salivary gland tumors. <https://www.nrgoncology.org/Clinical-Trials/Protocol/rtog-1008?filter=rtog-1008>

## 10 Aktive Studien

- Die *Radiation Therapy Oncology Group* 1008 (RTOG-1008) untersucht in einer randomisierten Phase II/III Studie die Rolle der adjuvanten Radiochemotherapie mit Cisplatin versus Radiotherapie bei operierten *high-risk* Speicheldrüsenkarzinomen mit einem 4-Jahres-Follow-up (ClinicalTrials.gov identifier NT01220583). Die Rekrutierung ist im März 2021 abgeschlossen worden. Das Studienprotokoll ist hier zu finden: [130].
- Die GORTEC 2016-02 Phase III Studie SANTAL vergleicht die postoperative Radiotherapie mit einer Radiochemotherapie mit Cisplatin bei Pat. mit operierten Speicheldrüsenkarzinomen und Nasennebenhöhlenkarzinomen. Die Studie wurde bereits 2017 gestartet und soll 2030 abgeschlossen sein (ClinicalTrials.gov Identifier **NCT02998385**).
- Die EORTC HNCG/UKCRN 1206 Studie "randomized phase II study to evaluate the efficacy and safety of Chemotherapy (CT) vs androgen deprivation therapy (ADT) in patients with recurrent and/or metastatic androgen receptor (AR) expressing SGC" untersucht die Wirkung einer antiandrogen-Therapie bei Androgen-Rezeptor positive Speicheldrüsenkarzinomen oder Adenokarzinomen NOS (ClinicalTrials.gov identifier NCT01969578). Die Studie soll geplant Mitte 2024 geschlossen werden.
- Geleitet vom Dana-Farber Cancer Institute mit Sponsoring von Genentech, Inc.A, startete 2020 eine Multicenter-Phase II Studie zur adjuvanten Kombinationstherapie mit Ado-Trastuzumab Emtansine (T-DM1) bei HER2-positiven Speicheldrüsenkarzinomen während und nach postoperativer Radiotherapie: „Phase II Study of Adjuvant Ado-trastuzumab Emtansine (T-DM1) in HER2-positive Salivary Gland Carcinomas“; antizipierter Abschluss: 01.02.2026 (ClinicalTrials.gov Identifier NCT04620187).

## 11 Therapie - Protokolle

- [Speicheldrüsenkarzinome - Medikamentöse Tumorthherapie](#)

## 13 Zulassungsstatus

- [Speicheldrüsenkarzinom - Zulassungsstatus in Deutschland](#)

## 15 Anschriften der Verfasser

### **Prof. Dr. med. Dr. med. dent. Benedicta Beck-Broichsitter**

Klinikum Stuttgart, Katharinenhospital  
Klinik für Mund-, Kiefer- und Gesichtschirurgie  
Kriegsbergstr. 60  
70174 Stuttgart  
[b.beck-broichsitter@klinikum-stuttgart.de](mailto:b.beck-broichsitter@klinikum-stuttgart.de)

### **Assoc. Prof. PD Dr. Thorsten Füreder**

Medizinische Universität Wien  
Universitätsklinik f. Innere Medizin I  
Klinische Abteilung für Onkologie  
Währinger Gürtel 18-20  
AT-1090 Wien  
[thorsten.fuereder@meduniwien.ac.at](mailto:thorsten.fuereder@meduniwien.ac.at)

### **Prof. Dr. med. Orlando Guntinas-Lichius**

Universitätsklinikum Jena  
Klinik für Hals-, Nasen- und Ohrenheilkunde  
Kastanienstr. 1  
07747 Jena  
[orlando.Guntinas@med.uni-jena.de](mailto:orlando.Guntinas@med.uni-jena.de)

### **PD Dr. med. Marlen Haderlein**

Universitätsklinikum Erlangen  
Strahlenklinik  
Universitätsstrasse 27  
91054 Erlangen  
[marlen.haderlein@uk-erlangen.de](mailto:marlen.haderlein@uk-erlangen.de)

### **Prof. Dr. med. Stephan Ihrler**

DERMPATH München  
Bayerstr. 69  
80335 München  
[ihrler@dermpath-muenchen.de](mailto:ihrler@dermpath-muenchen.de)

### **Gunthard Kissinger**

Selbsthilfenetzwerk Kopf-Hals-M.U.N.D.-Krebs e.V.  
Thomas-Mann-Straße 40  
53111 Bonn  
[gunthard.kissinger@kopf-hals-mund-krebs.de](mailto:gunthard.kissinger@kopf-hals-mund-krebs.de)

### **PD Dr. med. Konrad Klinghammer**

Charité Universitätsmedizin Berlin  
Medizinische Klinik mit Schwerpunkt Hämatologie,  
Onkologie und Tumorummunologie (CBF)  
Hindenburgdamm 30  
12203 Berlin  
[konrad.klinghammer@charite.de](mailto:konrad.klinghammer@charite.de)

**Prof. Dr. med. Jens-Peter Klußmann**

Universitätsklinikum Köln  
Klinik und Poliklinik für Hals-, Nasen- und Ohrenheilkunde  
Kerpener Str. 62  
50937 Köln  
[jens.klussmann@uk-koeln.de](mailto:jens.klussmann@uk-koeln.de)

**Dr. med. Florian Kocher**

Medizinische Universität Innsbruck  
Universitätsklinik für Innere Medizin V  
Anichstr. 35  
A-6020 Innsbruck  
[florian.kocher@i-med.ac.at](mailto:florian.kocher@i-med.ac.at)

**Prof. Dr. Nicolas Mach**

Médecin Adjoint Agrégé  
Service d'Oncologie  
Hôpitaux Universitaires de Genève  
Rue Gabrielle-Perret-Gentil 4  
CH-1205 Genf  
[nicolas.mach@hug.ch](mailto:nicolas.mach@hug.ch)

**PD Dr. med. Moritz Friedo Meyer**

Universitätsklinikum Essen  
Klinik für Hals-Nasen-Ohrenheilkunde, Kopf- und Halschirurgie  
Hufelandstr. 55  
45147 Essen  
[moritz.meyer@uk-essen.de](mailto:moritz.meyer@uk-essen.de)

**Prof. Dr. med. Marc Münter**

Klinikum Stuttgart - Katharinenhospital  
Klinik für Strahlentherapie und Radioonkologie  
Kriegsbergstraße 60  
70174 Stuttgart  
[m.muenter@klinikum-stuttgart.de](mailto:m.muenter@klinikum-stuttgart.de)

**PD Dr. med. Timothée Olivier**

Médecin Adjoint Agrégé  
Service d'Oncologie  
Hôpitaux Universitaires de Genève  
Rue Gabrielle-Perret-Gentil 4  
CH-1205 Genf  
[timothee.olivier@hug.ch](mailto:timothee.olivier@hug.ch)

**Dr. med. Philippe Schafhausen**

Universitätskrankenhaus Eppendorf  
II. Medizinische Klinik, UCCH,  
Onkologie und Hämatologie  
Martinistr. 52  
20246 Hamburg  
[schafhausen@uke.de](mailto:schafhausen@uke.de)

**Prof. Dr. med. Thomas J. Vogl**

Universitätsklinikum Frankfurt/M.  
Klinik für Radiologie und Nuklearmedizin  
Theodor-Stern-Kai 7  
60590 Frankfurt am Main  
[t.vogl@em.uni-frankfurt.de](mailto:t.vogl@em.uni-frankfurt.de)

**Prof. Dr. med. Barbara Wollenberg**

Klinikum rechts der Isar der Technischen Universität München  
Klinik und Poliklinik für Hals-, Nasen-, Ohrenheilkunde  
Ismaninger Str. 22  
81675 München  
[barbara.wollenberg@mri.tum.de](mailto:barbara.wollenberg@mri.tum.de)

## **16 Offenlegung potentieller Interessenkonflikte**

nach den [Regeln der tragenden Fachgesellschaften](#)

Autor*in	Anstellung <sup>1</sup>	Beratung / Gutachten <sup>2</sup>	Aktien / Fonds <sup>3</sup>	Patent / Urheberrecht / Lizenz <sup>4</sup>	Honore <sup>5</sup>	Finanzierung wissenschaftlicher Untersuchungen <sup>6</sup>	Andere finanzielle Beziehungen <sup>7</sup>	Persönliche Beziehung zu Vertretungsberechtigten <sup>8</sup>
Beck-Broichsitter, Benedicta	Klinikum Stuttgart 1.1.2022 bis dato Charité Berlin 1.4.17-31.12.21	Nein	Nein	Nein	Ja KLS Martin inkl SORG DePuy Synthes inkl. OA Foundation Medartis inkl. IBRA	Nein	Nein	Nein
Füreder, Thorsten	Medizinische Universität Wien	Ja MSD; Merck KGaA, Invios, Janssen, Takeda, Böhlinger Ingelheim, Amgen	Nein	Nein	Ja BMS, MSD, Merck KGaA, Takeda, Eli Lilly, Janssen, Sanofi, Pfizer, Roche	Nein	Nein	Nein
Guntinas-Lichius, Orlando	Universitätsklinikum Jena	Nein	Nein	Nein	Ja MED-EL Innsbruck, Österreich	Ja MED-EL Innsbruck, Österreich	Nein	Nein
Haderlein, Marlen	Universitätsklinikum Erlangen Strahlenklinik Universitätsstrasse 27 91054 Erlangen	Ja Advisory Board Merck Darmstadt	Nein	Nein	Ja Vortragshonorar Merck Darmstadt Vortragshonorar RadioonkoUpdate Vortragshonorar Excellence in Oncology	Ja Studienförderung durch die deutsche Krebshilfe	Nein	Nein
Ihrler, Stephan	Eine Erklärung liegt noch nicht vor							
Kissinger, Gunthard	Selbsthilfenetzwerk Kopf-Hals-Mund-Krebs e.V., Bonn	Nein	Nein	Nein	Nein	Nein	Nein	Nein
Klinghammer, Konrad	Charité Berlin	Ja Merck, gsk, MSD, Boehringer Ingelheim, Biontech, BMS	Nein	Nein	Ja Merck, MSD, BMS	Ja Merck	Nein	Nein
Klußmann, Jens-Peter	Uniklinik Köln	Ja MSD, BMS, Merck: Honorare für Advisory Boards	Nein	Nein	Ja Merck: Honorare	Ja MSD: Projektbezogene Forschungsmittel (Drittmittel)	Nein	Nein
Kocher, Florian	Medizinische Universität Innsbruck	Ja MSD, Merck, Janssen	Nein	Nein	Ja MSD, Merck, Janssen	Nein	Nein	Nein

<b>Autor*in</b>	<b>Anstellung<sup>1</sup></b>	<b>Beratung / Gutachten<sup>2</sup></b>	<b>Aktien / Fonds<sup>3</sup></b>	<b>Patent / Urheberrecht / Lizenz<sup>4</sup></b>	<b>Honore<sup>5</sup></b>	<b>Finanzierung wissenschaftlicher Untersuchungen<sup>6</sup></b>	<b>Andere finanzielle Beziehungen<sup>7</sup></b>	<b>Persönliche Beziehung zu Vertretungsberechtigten<sup>8</sup></b>
Mach, Nicolas	Geneva University Hospital, Geneva, Switzerland	<b>Ja</b> Board member of Release Therapeutic (unpaid), a Geneva-based start-up active in the field of protein replacement therapy currently in preclinical phase	<b>Ja</b> Co-founder and shareholder of MaxiVAX, now Release Therapeutics, a Geneva based start-up	<b>Ja</b> Co-inventor on several patents. The patents are own by Geneva University and MaxiVAX	<b>Ja</b> Training courses for MSD in 2024	<b>Ja</b> Collaboration agreement with Release therapeutics for pre-clinical research, not in the oncology field.	<b>Nein</b>	<b>Nein</b>
Meyer, Moritz Friedo	Klinik für HNO, Kopf- und Halschirurgie Uniklinik Essen Hufelandstraße 55 45147 Essen	<b>Nein</b>	<b>Nein</b>	<b>Nein</b>	<b>Nein</b>	<b>Nein</b>	<b>Nein</b>	<b>Nein</b>
Münter, Marc	Klinikum Stuttgart	<b>Nein</b>	<b>Nein</b>	<b>Nein</b>	<b>Nein</b>	<b>Nein</b>	<b>Nein</b>	<b>Nein</b>
Olivier, Timothée	Geneva University Hospital, Geneva, Switzerland	<b>Nein</b>	<b>Nein</b>	<b>Nein</b>	<b>Nein</b>	<b>Nein</b>	<b>Nein</b>	<b>Nein</b>
Schafhausen, Philippe	Universitätsklinikum Hamburg Eppendorf II. Medizinische Klinik (Onkologie, Haematologie, KMT mit Abteilung Pneumologie)	<b>Ja</b> Advisory Board: Swedish Orphan Biovitrum GmbH, BMS, MSD, Merck Healthcare Germany GmbH, Novartis, Alexion, AOP Orphan Pharmaceuticals Germany GmbH, Blueprint Medicines GmbH, GSK, Pfizer	<b>Ja</b> Aktienbesitz: AstraZeneca, Abbvie, Blueprint Medicines, Eli Lilly, Novartis, Amgen	<b>Nein</b>	<b>Ja</b> Vortragshonorare: Alexion, Novartis, AOP Orphan Pharmaceuticals Germany GmbH, MEDCONCEPT GmbH, I-Med Institute, CSi Hamburg GmbH, Merck Healthcare Germany GmbH, INTERPLAN Congress, Meeting & Event Management AG, streamedup! GmbH, FomF GmbH	<b>Nein</b>	<b>Ja</b> Reisekostenerstattung, Kongressunterstützung: AOP Orphan Pharmaceuticals Germany GmbH, Novartis, Alexion, MSD	<b>Nein</b>
Vogl, Thomas J.	uniklinik frankfurt	<b>Nein</b>	<b>Nein</b>	<b>Nein</b>	<b>Nein</b>	<b>Nein</b>	<b>Nein</b>	<b>Nein</b>
Wollenberg, Barbara	Klinikum rechts der Isar der Technischen Universität München	<b>Nein</b>	<b>Nein</b>	<b>Nein</b>	<b>Nein</b>	<b>Nein</b>	<b>Nein</b>	<b>Nein</b>

Legende:

- <sup>1</sup> - Gegenwärtiger Arbeitgeber, relevante frühere Arbeitgeber der letzten 3 Jahre (Institution/Ort)
- <sup>2</sup> - Tätigkeit als Berater\*in bzw. Gutachter\*in oder bezahlte Mitarbeit in einem wissenschaftlichen Beirat / Advisory Board eines Unternehmens der Gesundheitswirtschaft (z. B. Arzneimittelindustrie, Medizinproduktindustrie), eines kommerziell orientierten Auftragsinstituts oder einer Versicherung
- <sup>3</sup> - Besitz von Geschäftsanteilen, Aktien, Fonds mit Beteiligung von Unternehmen der Gesundheitswirtschaft
- <sup>4</sup> - Betrifft Arzneimittel und Medizinprodukte
- <sup>5</sup> - Honorare für Vortrags- und Schulungstätigkeiten oder bezahlte Autor\*innen oder Koautor\*innenschaften im Auftrag eines Unternehmens der Gesundheitswirtschaft, eines kommerziell orientierten Auftragsinstituts oder einer Versicherung
- <sup>6</sup> - Finanzielle Zuwendungen (Drittmittel) für Forschungsvorhaben oder direkte Finanzierung von Mitarbeiter\*innen der Einrichtung von Seiten eines Unternehmens der Gesundheitswirtschaft, eines kommerziell orientierten Auftragsinstituts oder einer Versicherung
- <sup>7</sup> - Andere finanzielle Beziehungen, z. B. Geschenke, Reisekostenerstattungen, oder andere Zahlungen über 100 Euro außerhalb von Forschungsprojekten, wenn sie von einer Körperschaft gezahlt wurden, die eine Investition im Gegenstand der Untersuchung, eine Lizenz oder ein sonstiges kommerzielles Interesse am Gegenstand der Untersuchung hat
- <sup>8</sup> - Persönliche Beziehung zu einem/einer Vertretungsberechtigten eines Unternehmens der Gesundheitswirtschaft