

CUP Syndrom - Krebserkrankungen mit unbekanntem Primärtumor

Leitlinie

Empfehlungen der Fachgesellschaft zur Diagnostik und Therapie hämatologischer und onkologischer Erkrankungen

Herausgeber

DGHO Deutsche Gesellschaft für Hämatologie und
Medizinische Onkologie e.V.
Alexanderplatz 1
10178 Berlin

Geschäftsführender Vorsitzender: Prof. Dr. med. Lorenz Trümper

Telefon: +49 (0)30 27 87 60 89 - 0
Telefax: +49 (0)30 27 87 60 89 - 18

info@dgho.de
www.dgho.de

Ansprechpartner

Prof. Dr. med. Bernhard Wörmann
Medizinischer Leiter

Quelle

www.onkopedia.com

Die Empfehlungen der DGHO für die Diagnostik und Therapie hämatologischer und onkologischer Erkrankungen entbinden die verantwortliche Ärztin / den verantwortlichen Arzt nicht davon, notwendige Diagnostik, Indikationen, Kontraindikationen und Dosierungen im Einzelfall zu überprüfen! Die DGHO übernimmt für Empfehlungen keine Gewähr.

Inhaltsverzeichnis

1 Zusammenfassung	3
2 Grundlagen	3
2.1 Definition und Basisinformationen	3
2.2 Epidemiologie	3
2.3 Pathogenese	3
2.4 Risikofaktoren	4
3 Vorbeugung und Früherkennung	4
3.1 Vorbeugung	4
4 Klinisches Bild	4
4.1 Symptome	4
5 Diagnose	4
5.1 Diagnose-Kriterien (Histologie, Primärtumoren und Einteilung)	4
5.2 Diagnostik	7
5.2.1 Erstdiagnose	7
5.2.1.1 Basisprogramm	7
5.2.1.2 Weitere Diagnostik (über das Basisprogramm hinaus)	7
5.4 Prognostische Faktoren	8
6 Therapie	9
6.1 Therapiestruktur	9
6.1.1 Lokalisierte Stadien	9
6.1.1.1 Regional begrenzte thorakale/mediastinale Lymphknoten	9
6.1.1.2 Solitäre inguinale Lymphknoten	10
6.1.1.3 Solitäre Hirnmetastase	10
6.1.1.4 Solitäre Lungenmetastase	11
6.1.1.5 Solitäre Knochenmetastase	11
6.1.1.6 Solitäre Lebermetastase	11
6.1.1.7 Solitäre Metastase eines malignen Melanoms	11
6.1.1.8 Solitäre Haut- oder Weichteilmetastase außer Melanom einschl. Merkelzelltumor ..	12
6.1.1.9 Zervikale Lymphknotenmetastasen	12
6.1.1.9.1 Level I, II, III, V, VI (nicht Level IV = supraclavikulär)	12
6.1.1.9.2 Level IV (supraclavikuläre = tiefe caudojuguläre zervikale Lymphknoten) ..	13
6.1.1.10 Axilläre Lymphknotenmetastasen bei Frauen	13
6.1.2 Fortgeschrittene Stadien	14
6.1.2.1 Extragonadale Keimzelltumoren	14
6.1.2.2 Neuroendokrine Tumore	14

6.1.2.2.1 Gut differenzierte neuroendokrine Tumore – NET Grad I-II.....	14
6.1.2.2.2 Undifferenzierte neuroendokrine (kleinzellige) Karzinome	14
6.1.2.3 Frauen mit Peritonealkarzinose durch ein Adenokarzinom	15
6.1.2.4 Hormonsensitives Karzinom	15
6.1.2.4.1 Mammakarzinom	15
6.1.2.4.2 Kriterien für ein Prostatakarzinom	15
6.1.2.5 Kolontypisches Adenokarzinom (immunhistologisch CK7-, CK20+, .. CDX2+)	16
6.1.2.6 CUP mit identifizierter Treibermutation.....	16
6.1.2.7 CUP mit immunogener Tumorbiologie.....	16
6.1.3 Prognostische ungünstige Manifestationen	16
6.1.3.1 Adenokarzinom (ACUP) / undifferenziertes Karzinom (UCUP)	17
6.1.3.2 Plattenepithelkarzinom (squamous cell carcinoma) – SqCUP	18
6.3 Besondere Situationen.....	18
6.3.1 Skelettmetastasierung.....	18
8 Verlaufskontrolle und Nachsorge.....	19
8.2 Nachsorge.....	19
9 Literatur	19
10 Aktive Studien.....	23
11 Medikamentöse Therapie - Protokolle.....	24
13 Zulassungsstatus	24
16 Anschriften der Verfasser	24
17 Erklärungen zu möglichen Interessenkonflikten	24

CUP Syndrom - Krebserkrankungen mit unbekanntem Primärtumor

ICD-10: C80.-

Stand: Februar 2020

Erstellung der Leitlinie:

- [Regelwerk](#)
- [Interessenkonflikte](#)

Autoren: Gerdt Hübner, Markus Borner, Herbert Stöger, Kai Neben

1 Zusammenfassung

Unter dem Begriff CUP-Syndrom (= Cancer of Unknown Primary, Krebserkrankung mit unbekanntem Primärtumor) wird ein sehr heterogenes Krankheitsbild zusammengefasst. Definiert ist das CUP Syndrom als ein histologisch oder zytologisch gesichertes Malignom mit unbekanntem Primärtumor nach Abschluss der primären Diagnostik. Pathogenetisch besteht ein Wachstumsvorteil der Metastasen oder auch eine fehlende Abgrenzbarkeit gegenüber dem Primärtumor, so dass letzterer nicht sicher identifizierbar ist.

Die Therapie orientiert sich an definierten Subtypen. Bei prognostisch günstigen Subtypen kann ein kurativer Therapieanspruch bestehen, bei prognostisch ungünstigen Subtypen ist der Therapieanspruch palliativ.

2 Grundlagen

2.1 Definition und Basisinformationen

Der Begriff CUP-Syndrom (= Cancer of Unknown Primary, Krebserkrankung mit unbekanntem Primärtumor) bezeichnet ein vielgestaltiges onkologisches Krankheitsbild. Definiert ist es als

- histologisch oder zytologisch gesicherter maligner Tumor
- Primärtumor unbekannt nach Abschluss der primären Diagnostik

2.2 Epidemiologie

Die Inzidenz liegt bei 4-15/100.000 Einwohner/Jahr, entsprechend 2-3% aller Tumorerkrankungen [1, 2, 3]. Die Mortalität beträgt 6,2 auf 100.000 [3]. Damit lag das CUP-Syndrom an 6. Stelle der Todesursachen bei bösartigen Erkrankungen in Deutschland im Jahr 2015 [3]. Der Altersgipfel liegt bei 53-62 Jahren, die Geschlechterverteilung ist ausgeglichen m:w ca. 1:1 [4].

Die Inzidenz ist in der letzten Dekade rückläufig, das Überleben in Registerdaten etwas verlängert [5]. Dies ist ein Ergebnis verbesserter Diagnostik und Therapie sowie vermutlich auch intensiverer Behandlung betagter Menschen in westlichen Ländern.

2.3 Pathogenese

Ätiologie und Pathogenese sind weitgehend hypothetisch. Es besteht ein Wachstumsvorteil der Metastasen gegenüber dem Primärtumor. In einigen Fällen können Primärtumor und Metastasen nicht unterscheidbar sein, z. B. bei Tumoren in Leber und Lunge. Ein Primärtumor kann

spontan regredient oder unbemerkt entfernt worden sein, z. B. als „Naevus“ oder als „Adenom“. Die Stammzelltheorie des Krebses erlaubt einen Ansatz zur Erklärung des Phänomens CUP: Bei der asynchronen Teilung der maligne transformierten Stammzelle können Tochterzellen entstehen, die lokal nicht wachsen, jedoch metastasierungsfähig sind und an anderer Stelle bei günstigem Mikroenvironment Metastasen bilden [6]. Dies kann sehr früh im Krankheitsverlauf geschehen [7]. Die Tumorgenomik mit eindeutiger Dokumentation von klonaler Evolution bei verschiedenen Tumorerkrankungen untermauert diese Hypothese. Zudem kann ein Wechsel des Phänotyps vorkommen, so dass die Beziehung von Metastasen und Primärtumor nicht erkannt werden – selbst Adeno- und Plattenepithelkarzinome können aufgrund von Analysen des Mutationspektrums gelegentlich dem gleichen Primärtumor zugeordnet werden.

2.4 Risikofaktoren

Ein gering erhöhtes Risiko besteht bei Diabetes und bei Tumorerkrankungen in der Familie sowie bei Rauchern und Adipositas [2, 8, 9].

3 Vorbeugung und Früherkennung

3.1 Vorbeugung

Spezifische Maßnahmen gibt es aufgrund der Natur der Erkrankung mit unbekanntem Primärtumor nicht.

4 Klinisches Bild

4.1 Symptome

Das CUP-Syndrom ist ein vielgestaltiges Krankheitsbild. Mannigfache Manifestationen sind möglich und müssen unterschieden werden. Dabei lassen sich klar abgrenzbare Subgruppen unterscheiden, die einer spezifischen Therapie bedürfen.

5 Diagnose

5.1 Diagnose-Kriterien (Histologie, Primärtumoren und Einteilung)

Die Verteilung histologischer Subtypen beim CUP-Syndrom ist in [Tabelle 1](#) zusammengefasst.

Tabelle 1: Histologische Subtypen beim CUP-Syndrom [10]

Histologie	%
Adenokarzinom	40-60
undifferenziertes Karzinom	15-30
Plattenepithelkarzinom	15-20
kleinzelliges/neuroendokrines Karzinom	3-5
andere	1-3

In jedem Fall ist die weitere Charakterisierung mittels immunhistologischer Marker erforderlich. Eine genaue Zuordnung des Primärtumors ist wegen der überlappenden und aberranten Expression von Strukturproteinen im Tumorgewebe oft dennoch nicht möglich; in fast allen

Fällen gelingt jedoch eine therapierelevante Eingrenzung des Spektrums von möglichen Primärtumoren [11, 12], siehe [Tabelle 2](#).

Tabelle 2: [Tabelle 2](#). Auswahl wichtiger immunhistochemischer Marker

Marker	Tumorart	Expressionsmuster	Organ
Pan-Keratin (Pan-K)	Karzinom	K 7+, K 20-	Lunge, Mamma, Galle, Pankreas, Ovar, u.v.a.
Vimentin	Sarkom, Melanom; selten auch Karzinom (z.B. Niere, Ovar, Uterus)	K 7-, K 20+	Kolon; Merkelzell, selten Magen
Melan A, HMB 45	Melanom	K 7+, K 20+	Pankreas, Magen, Ovar, Galle, Urothel; u.a.
LCA	Leukämie, Lymphom	K 7-, K 20-	Leber, NET, Niere, Prostata, Lunge
PLAP, OCT4, SALL4	Keimzelltumor	CDX2	Kolon, GI-Trakt; selten auch Ovar, Blase, Lunge
HepPar-1, Arginase-1	Leber	GCDFP15; Mammoglobin	Mamma; Speicheldrüsen
TTF-1	Lunge, Schilddrüse	GATA3	Mamma, Urothel; auch Uterus, Pankreas, Schweißdrüse, u.a.
Napsin A	Lunge, auch papilläres Karzinom der Niere und Schilddrüse	ER	Mamma, Uterus; selten Niere, Ovar, Lunge, Leber, u.a.
Chromogranin A; Synaptophysin	neuroendokrines Karzinom	Thyreoglobulin	Schilddrüse
K 5; p40; p63	Plattenepithelkarzinom, Urothelkarzinom	WT1	Ovar; Mesothel, u.a.
AR	Prostata; triple neg. Mamma, u.a.	PAX8	Ovar, Uterus, Niere, Urothel, Schilddrüse
PSA, NXX3.1, PSMA	Prostata		

Legende:

AR - Androgenrezeptor, ER - Östrogenrezeptor, GATA - GATA binding protein, GCDFP - gross cystic disease fluid protein, HMB - human melanoma black, K - Keratin (früher: Cytokeratin), LCA - leukocyte common antigen, PSA - Prostata-spezifisches Antigen, TTF - tissue transscription factor, WT - Wilms tumor antibody;

Die molekulare Charakterisierung mittels Tests zur Erfassung von Genexpressions-, DNA-Methylierungs- oder Mikro-RNA-Mustern erlauben mit 85-90% Genauigkeit die Zuordnung des möglichen Primärtumors [13, 14]. Ob dies zu besseren Behandlungsmöglichkeiten mit verbessertem Überleben führt, ist aber sehr zweifelhaft. Zumindest für die CancerTypeID-Plattform konnte kein Vorteil gezeigt werden [15, 16].

Die Anwendung von NGS-Panel-Tests zur Untersuchung von Tumorgewebe auf ‚actionable targets‘, also auf Treibermutationen sowie zur Abschätzung der Tumormutationslast (TMB – Tumor Mutation Burden), die zu therapeutischen Konsequenzen führen können, beginnt sich durchzusetzen. Genetische Alterationen finden sich in über 85% der Fälle, für aktuell zugelassene Tyrosinkinaseinhibitoren angehbare ‚targets‘ bei ca 15-20% [17, 18, 19]. Hinweise auf mögliche Sensitivität gegenüber Immuncheckpointinhibitoren sind ebenfalls häufig [20, 21, 22].

Nur bei 10-20% von Patienten mit CUP-Syndrom wird der Primärtumor ante mortem, selbst in Autopsieserien nur in 50-85% identifiziert. Die Verteilung der Primärtumoren ist in [Tabelle 3](#) zusammengefasst: links die Rate an tatsächlich bei der Autopsie identifizierten, rechts eine aktuelle Serie mit nicht autoptisch verifizierten Ergebnissen eines Genexpressionstests.

Tabelle 3: Primärtumoren beim CUP-Syndrom

Lokalisation des Primärtumors	Autopsie [23] %	Genexpressionstest CancerTypeID [24] %
Lunge	27	12
Pankreas	24	5
Niere	8	4
Leber/Gallenwege	8	24
Genital	7	11
Kolon/Rektum	7	11
Magen	6	4
Blase/Harnwege	1	12
Mamma	1	5
andere	je <1%	je <3%

Eine Sonderform stellen CUP-Syndrome mit zervikalen Lymphknotenmetastasen im oberen und mittleren Halsdrittel dar. Die Verteilung der Primärtumoren ist in [Tabelle 4](#) zusammengestellt.

Tabelle 4: Identifizierte Primärtumoren bei zervikalen Lymphknotenmetastasen

Lokalisation des Primärtumors	%
Kopf-Hals-Tumore	60-80
Lunge	15-25
Schilddrüse	5-10
alle anderen zusammen	<5%

Das Verteilungsmuster der Metastasierung von Patienten mit CUP-Syndrom findet sich in [Tabelle 4](#).

Tabelle 5: Befallsmuster bei CUP [10]

Befallsmuster	%
primär lokalisiert (solitär oder Befall einer Lymphknotenregion)	15-25
primär disseminiert	75-85
Lymphknoten	40-45
Leber	30-40
Skelett	25-35
Lunge	30-40
Pleura	5-15
Peritoneum	5-10
ZNS	5-10
Nebennieren	~ 6%
Haut	~ 4%

5.2 Diagnostik

Die Diagnostik erfolgt Prognose- und Therapie-orientiert. Dazu gehören Staging und Erfassung der definierten Entitäten, (siehe [Tabelle 6](#) und [Abbildung 1](#)), Erstellung einer Arbeitsdiagnose bzw. Identifikation des Primärtumors.

Wenn eben möglich, sollte eine histologische und nicht nur eine zytologische Diagnostik durchgeführt werden. Histologie, Immunhistologie und Molekularbiologie liefern Hinweise von erheblicher, therapeutischer Relevanz für die Eingrenzung des möglichen Primärtumors und Formulierung einer Arbeitsdiagnose sowie zur Therapieplanung. Materialgewinnung für die Histologie ist daher **früh** im Rahmen der Primärdiagnostik erforderlich.

5.2.1 Erstdiagnose

5.2.1.1 Basisprogramm

Am Beginn der Diagnostik steht ein diagnostisches Basisprogramm, siehe [Tabelle 6](#).

Tabelle 6: Diagnostisches Basisprogramm bei CUP-Syndrom

Diagnostik	Anmerkungen
Anamnese	
körperliche Untersuchung	bei Männern einschl. Hodenpalpitation bei Frauen einschl. Untersuchung der Mammae
Gewebeprobe	Histologie empfohlen, Material soll für Immunhistologie und Molekulargenetik ausreichen
CT Thorax CT Abdomen mit Becken	besser: frühzeitig PET-CT
Obere Intestinoskopie	
Gynäkologische Untersuchung Mammographie und Mamma-Sonographie vaginale Sonographie	
Tumormarker	LDH, AFP bei Männern zusätzlich: PSA, β -hCG

Weitere Untersuchungen erfolgen gezielt nach Anamnese, Befund und Arbeitsdiagnose. Vor allem ist nach den prognostisch günstigen Gruppen zu fahnden, siehe [Tabelle 6](#). Die Untersuchung asymptomatischer Regionen über das Basisprogramm hinaus ist nicht sinnvoll. Im Verlauf wiederholte Diagnostik trägt nicht zur Primärtumoridentifikation bei. Nur selten wird der Primärtumor im Laufe der Erkrankung symptomatisch und dann gefunden (<10%).

Mit der PET-CT zu Anfang der Diagnostik gelingt ein rasches Staging, zusätzliche Schnittbilduntersuchungen mit CT und/oder MRT können häufig eingespart werden, die weitere Diagnostik kann gerichtet erfolgen. Die Identifikation des Primärtumors ist etwas häufiger möglich als mit der konventionellen CT. Eine aktuelle Metaanalyse ergibt – bei erheblicher Heterogenität der häufig retrospektiven Studien – eine Detektionsrate von 40,9% [25]. Die neuerdings verfügbare PET-MRT erzielt bei manchen Lokalisationen durch höhere Auflösung noch etwas bessere Ergebnisse [26].

5.2.1.2 Weitere Diagnostik (über das Basisprogramm hinaus)

Die weitere Diagnostik orientiert sich an der Anamnese, der Lokalisation der Tumormanifestationen und an der Histologie. Empfehlungen sind in [Tabelle 7](#) zusammengefasst.

Tabelle 7: Weitere Diagnostik bei CUP-Syndrom

Manifestation	Anmerkungen
lokal begrenzt (solitäre Metastase oder Befall einer Lymphknotenregion)	<ul style="list-style-type: none"> intensive Diagnostik lokoregionär, Staging einschl. PET-CT [25] Skelettszintigraphie, MRT Schädel
Befall zervikaler Lymphknoten	<ul style="list-style-type: none"> PET-CT vor der Panendoskopie und diagnostischer Tonsillektomie [26] Panendoskopie mit Stufenbiopsien und diagnostischer bilateraler Tonsillektomie [27] endoskopisch möglichst Narrow-Band-Imaging bei Nachweis von HPV im Tumorgewebe: gründlichste Untersuchung des Oropharynx einschl. Zungengrund
Befall axillärer Lymphknoten bei Frauen	<ul style="list-style-type: none"> Skelettszintigraphie MRT der Mammae [28]
Neuroendokrine Tumore (Grad I-II)	<ul style="list-style-type: none"> 68-Gallium-Somatostatin-Rezeptor-PET-CT [29] explorative Laparoskopie / Laparotomie, insbesondere wenn eine R0-Resektion der Metastase(n) möglich erscheint [30]
Neuroendokrine Tumore (Grad III)	<ul style="list-style-type: none"> Bronchoskopie
Kolon-typisches Adenokarzinom (immunohistochemisch CK7-, CK20+, CDX2+)	<ul style="list-style-type: none"> Koloskopie
alle anderen	<ul style="list-style-type: none"> gezielte Untersuchungen auf der Basis von Anamnese, Befund, Histologie und Staging, z. B. endoskopische Ultraschalluntersuchung bei V.a. Pankreas- oder Gallenwegskarzinom, oder Linitis plastica des Magens

5.4 Prognostische Faktoren

Die mediane Überlebenszeit bei CUP-Syndrom liegt bei 6-10 Monaten, die 1-Jahres-Überlebensraten bei 25–40%, die 5-Jahres-Überleben bei 5–15% [10, 31]. Definierte Subgruppen mit günstiger Prognose sind in [Tabelle 8](#) zusammengefasst.

Tabelle 8: Prognostisch günstige Subgruppen bei CUP-Syndrom

Manifestation	Anmerkungen
lokale (resezierbare) Erkrankung	solitäre Metastase, Befall einer Lymphknotenregion
zervikale Lymphknotenmetastase eines Plattenepithel- oder undifferenzierten Karzinoms	
axilläre Lymphknotenmetastasen bei Frauen	siehe Onkopedia Mammakarzinom der Frau
inguinale Lymphknotenmetastase	
Peritonealkarzinose durch ein (papilläres) Adenokarzinom bei Frauen	
extragonadale Keimzelltumore	Männer, < 50 Jahre, wenig differenziertes Karzinom, retroperitoneal/mediastinal/pulmonal, rascher Progress, zytogenetisch i12p; siehe Onkopedia Keimzelltumoren des Mannes
Neuroendokrine Tumore	
Kolontypisches Adenokarzinom	immunhistologisch CK7-, CK20+, CDX2+
Hormonsensitive Karzinome	
Spezifische Histologie	z. B. Melanom, Sarkom u.a.
TKI-sensitive Treibermutation	z.B. aktivierende EGFR-Mutation, EML4-ALK-Rearrangement, BRAF-Mutation u.a.
Immunogene Tumorbilogie	z.B. Mikrosatelliteninstabilität (MSI-h) oder Mismatch-Repair-Defekte (MMR)

6 Therapie

6.1 Therapiestruktur

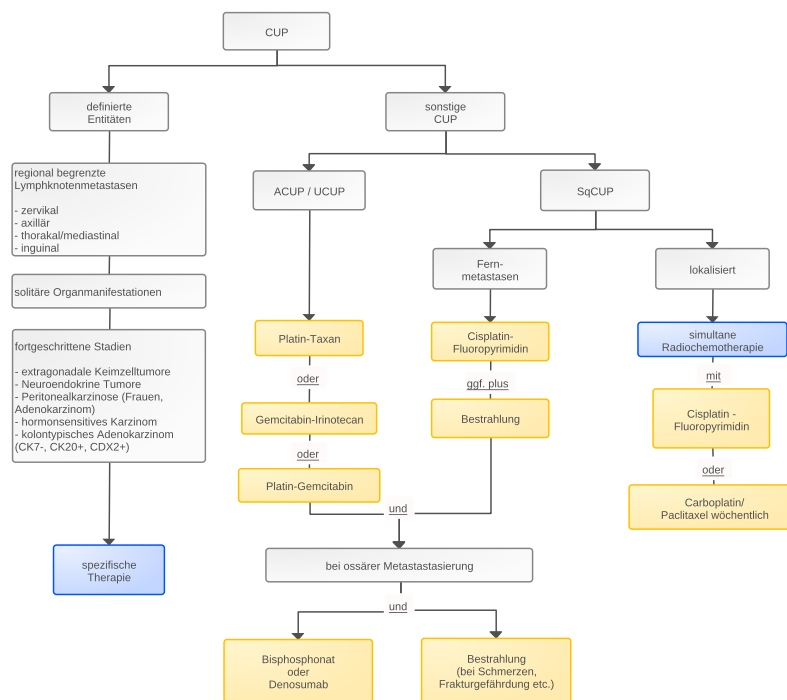
Die Behandlungsstrategie richtet sich nach

- dem Vorliegen einer definierten Gruppe, siehe [Tabelle 8](#)
- dem Befallsmuster
- der Histologie/Immunhistologie
- dem Genexpressionsprofil und dem Screening auf Treibermutationen
- der Arbeitsdiagnose
- dem Allgemeinzustand und dem Therapiewunsch des Patienten.

Patienten mit CUP-Syndrom einer definierten Gruppe erhalten eine entsprechende Therapie, siehe Kapitel [6.1.1](#) und Kapitel [6.1.2](#). Die Mehrzahl der Patienten (ca 70-85%) fallen jedoch nicht darunter und werden als ‚ungünstige Manifestationen‘ zusammengefasst, siehe Kapitel [6.1.3](#).

Die Therapiestruktur ist in [Abbildung 1](#) zusammengefasst.

Abbildung 1: Therapiestruktur beim CUP-Syndrom



Legende:

ACUP – Adenokarzinom, UCUP - undifferenziertes Karzinom, SqCUP – Plattenepithelkarzinom,

6.1.1 Lokalisierte Stadien

Bei solitärer Metastase oder Befall nur einer Lymphknotenregion erfolgt eine lokale radikale Therapie in kurativer Intention [[10](#), [31](#)].

6.1.1.1 Regional begrenzte thorakale/mediastinale Lymphknoten

Häufigkeit und Primärtumor

Diese Manifestation ist selten. Primärtumore sind häufig pulmonal, aber auch Mammakarzinom oder extragonadale Keimzelltumoren kommen vor. In einigen Fällen ist ein Langzeitüberleben nach Operation oder kombinierter Radiochemotherapie beschrieben. Mittels Immunhistologie ist eine nähere Zuordnung des möglichen Primärtumors häufig möglich. Immer ist nach Treibermutationen zu fahnden.

Ergänzende Diagnostik

PET-CT und Bronchoskopie empfohlen, siehe [Onkopedia Nichtkleinzelliges Lungenkarzinom](#).

Therapie

- Resektion unter Einschluss suspekter Lungenanteile; anschließend Radiatio/Radiochemotherapie, oder primäre Radiochemotherapie
- bei Nachweis einer signifikanten Treibermutation: siehe Kapitel [6.1.2.6](#)

6.1.1.2 Solitäre inguinale Lymphknoten

Häufigkeit und Primärtumor

Diese Manifestation ist selten, dann häufig auf einen lokoregionären Primärtumor zurückzuführen.

Ergänzende Diagnostik

Dermatologische Untersuchung, gynäkologische Untersuchung, urologische Untersuchung, Proktoskopie, ggf. Zystoskopie; Histologie/ Immunhistologie (Ausschluss eines amelanotischen Melanoms bzw. eines Weichteilsarkoms), HPV-Status im Tumorgewebe

Therapie

- Exstirpation
- anschließend Radiatio einschließlich der iliakalen Lymphabflusswege, ggf. als Radiochemotherapie mit Fluoropyrimidin-basierter Chemotherapie, vgl. z.B. [Onkopedia Analkarzinom](#)

6.1.1.3 Solitäre Hirnmetastase

Häufigkeit und Primärtumor

Die Identifikation des Primärtumors gelingt in 50–75% der Fälle. Meist handelt es sich um ein Lungenkarzinom, seltener um ein Mammakarzinom.

Ergänzende Diagnostik

MRT-Schädel (auch zum Ausschluss weiterer Metastasen), PET-CT; histologische Sicherung und Immunhistologie obligat.

Therapie [32, 33]:

- Exstirpation, wenn neurochirurgisch möglich
- Gamma-Knife oder stereotaktische Radiatio bei inoperablen Läsionen <5 cm
- (Ganzhirn-)Bestrahlung nur bei unvollständiger Resektion oder zahlreichen Herden bzw. nach histologischem Befund (bei kleinzelligen neuroendokrinen Karzinomen)

6.1.1.4 Solitäre Lungenmetastase

Häufigkeit und Primärtumor

Selten, meist multipel. Die Abgrenzung zum primären Lungenkarzinom ist oft schwierig.

Therapie

Therapie:

- atypische Resektion, Schnellschnitt, ggfs. Lobektomie, systematische hiläre mit/ohne mediastinale Lymphadenektomie
- ggfs. Radiatio oder adjuvante Chemotherapie, je nach Histologie und Einzelfall

6.1.1.5 Solitäre Knochenmetastase

Häufigkeit und Primärtumor

Selten, meist multipel. Bei Osteolysen sollte insbesondere nach Lungen- und Nierenzellkarzinom, bei osteoplastischen Anteilen insbesondere nach Mamma- bzw. Prostatakarzinom, aber auch Magenkarzinom gesucht werden.

Ergänzende Diagnostik

Histologische Sicherung! (DD Plasmozytom, M. Paget, primäre Knochentumoren, u.a.)

Therapie

- Resektion in kurativer Intention
- gegebenenfalls anschließend Radiatio
- bei ungünstiger Lokalisation primäre definitive (nicht palliative!) Radiatio
- ggfs. Immuncheckpointblockade oder TKI-Therapie [34]

6.1.1.6 Solitäre Lebermetastase

Häufigkeit und Primärtumor

Selten, meist multipel [35]. Differenzierte neuroendokrine Karzinome (Karzinoid!) haben eine günstige Prognose.

Therapie [36]

- Resektion; lokal ablativ Therapieverfahren
- Palliative Chemotherapie, wenn keine lokoregionäre Therapie durchführbar ist, s.u., disseminierte Erkrankung

6.1.1.7 Solitäre Metastase eines malignen Melanoms

Häufigkeit und Primärtumor

Solitäre Lymphknotenmetastasen eines malignen Melanoms weisen bei unbekanntem Primärtumor eine bessere Prognose auf als bei bekanntem Primärtumor [37]. Bei 55% der Patienten sind BRAF-Mutationen nachweisbar [38] mit entsprechender Behandlungsoption.

Therapie

- Resektion - analog zum malignen Melanom mit bekanntem Primärtumor, siehe Onkopedia [Leitlinie Melanom](#)

6.1.1.8 Solitäre Haut- oder Weichteilmetastase außer Melanom einschl. Merkelzell-tumor

Häufigkeit und Primärtumor

Selten; Lungen- oder Mammakarzinom häufigste Primärtumore, DD seltene Tumoren, besonders Merkelzelltumor [39].

Therapie

- Resektion, ggf. anschließend Radiatio
- Bei Merkelzelltumor Option einer Immuncheckpointblockade mit Durvalomab, Avelumab oder Pembrolizumab, falls keine kurative Resektion/Radiatio möglich

6.1.1.9 Zervikale Lymphknotenmetastasen

6.1.1.9.1 Level I, II, III, V, VI (nicht Level IV = supraklavikulär)

Häufigkeit und Primärtumor

- 3–9% aller Tumoren im HNO-Bereich, 70–90% Männer
- 50% Plattenepithelkarzinom, 35% undifferenziertes Karzinom, immunhistologisch fast immer als Plattenepithelkarzinom zuzuordnen (CK 5/6, CK14, p63)
- Lokoregionäre Primärtumoren in 70–80% (Kopf-Hals-Bereich, gelegentlich Schilddrüse), ca. 15–25% Lungenkarzinome
- Tumoren mit HPV-DNA-Nachweis oder p16-Expression stammen häufig aus dem Oropharynx (besonders Tonsillen und Zungengrund); die Prognose ist besser als bei HPV-negativen Tumoren, Radiotherapie kann auf kleineres Feld (Oropharynx) begrenzt werden. Der Oropharynx muss sehr sorgfältig exploriert werden, ggfs. ist eine Mukosektomie des Zungengrundes sinnvoll [40].
- 5-Jahres-Überleben bei N1-Befall 61%, N2-Befall 51%, N3-Befall 26%; extrakapsuläre Ausbreitung (ECE+) 57%, ECE- 82% [27, 40, 41, 42].

Therapie [27, 42]

- Bei N1-Stadien ohne zusätzliche Risikofaktoren: funktionelle Neck Dissection (FND) mit oder ohne anschließende postoperative Bestrahlung *oder* primäre definitive Radiatio
- Bei N2-Stadien ohne zusätzliche Risikofaktoren: funktionelle Neck Dissection (FND) mit anschließender postoperativer Bestrahlung *oder* primäre definitive Radiatio oder FND mit anssl. kombinierter Radiochemotherapie
- Bei N3-Stadien oder zusätzlichen Risikofaktoren (Befall von 2 oder mehr Lymphknoten, extranodale Ausbreitung, R1-Resektion): FND, anschließend kombinierte postoperative Radiochemotherapie. Alternativ kann eine neoadjuvante Radiochemotherapie vor FND sinnvoll sein.

- Bei Adenokarzinom: FND mit postoperativer Radiatio. Heilung selten, aber 2-Jahres-Überlebensrate ca. 50%.

Einen Überblick zum Vorgehen bei CUP im Kopf-Hals-Bereich nach Neck Dissection gibt [Tabelle 9](#).

Tabelle 9: Vorgehen nach Neck Dissection bei Kopf-Hals-CUP [adaptiert nach 43, 44]

pN1	Nachsorge o. unilaterale RT
pN2a	unilaterale RT (+/- platinbasierte Chemotherapie bei ECE+)
pN2b	unilaterale oder bilaterale RT
pN2c, pN3, R1	bilaterale RT + platinbasierte Chemotherapie

Legende:

RT – Radiotherapie, ECE – extrakapsuläre Extension

6.1.1.9.2 Level IV (supraklavikuläre = tiefe caudojuguläre zervikale Lymphknoten)

Häufigkeit und Primärtumor

- Als lokalisierte Form sehr selten, meist parallel disseminierte Erkrankung
- Adenokarzinom 35%, Lungenkarzinom als Primärtumor 50%
- „Virchowsche Drüse“: Magenkarzinom, aber auch Keimzelltumor u.v.a. möglich

Therapie [45]

- Plattenepithel-, undifferenziertes und Adenokarzinom: LK-Exstirpation, anschließend Radiatio
- Neuroendokrines (kleinzelliges) Karzinom: s.u., solitäre Metastase eines neuroendokrinen (kleinzelligen) Karzinoms

6.1.1.10 Axilläre Lymphknotenmetastasen bei Frauen

Häufigkeit und Primärtumor

Sie stellen bei Frauen einen definierten Sonderfall des CUP-Syndroms dar. Diagnostik und Therapie wie bei nodal positivem Mammakarzinom (gegebenenfalls bis zum Beweis des Gegenteils – Immunhistologie!).

- Bei Frauen in 75%, bei Männern gelegentlich Mammakarzinom als Primärtumor
- sonst häufig Lungenkarzinom, gelegentlich amelanotisches Melanom, malignes Lymphom, Weichteilsarkom (Immunhistologie!)
- 5-Jahres-Überleben 50–88%

Therapie bei Adeno- oder undifferenziertem Karzinom [28]

- Axilladisektion (Level I + II)
- Ablatio mammae oder Quadrantenresektion ist nicht erforderlich
- Adjuvante Chemotherapie wie bei nodal-positivem Mammakarzinom, siehe [Onkopedia Mammakarzinom der Frau](#)
- anschließend Bestrahlung (einschl. der ipsilateralen Mamma) wie nach brusterhaltender Therapie

- anschließend antihormonelle Therapie bei rezeptorpositivem Tumor
- zusätzlich Anti-HER2-Therapie bei HER2-positivem Tumor

Therapie bei Plattenepithelkarzinom

- Axilladissektion
- anschließend Bestrahlung einschl. der infra- und supraklavikulären Lymphknotenregionen

6.1.2 Fortgeschrittene Stadien

6.1.2.1 Extragonadale Keimzelltumoren

Häufigkeit und Primärtumor

Kriterien: Männer, < 50 Jahre, wenig differenziertes Karzinom, retroperitoneal/ mediastinal/ pulmonal, rascher Progress, Isochromosom i12p.

Therapie [10]

- Cisplatin-Etoposid-basierte Polychemotherapie wie bei metastasiertem Hodentumor in kurativer Intention, siehe [Onkopedia Hodenkarzinom](#)

6.1.2.2 Neuroendokrine Tumore

6.1.2.2.1 Gut differenzierte neuroendokrine Tumore - NET Grad I-II

Häufigkeit und Primärtumor

Ein unbekannter Primärtumor ist bei Metastasen eines gut differenzierten neuroendokrinen Karzinoms nicht selten, bis zu 20%. Der Spontanverlauf meist günstig, häufig treten multiple Leber-, seltener Lungen- oder Skelettmetastasen auf [48]. Mittels spezifischer Immunhistologie und Genexpressionsdiagnostik lässt sich fast immer der Typ ‚pankreatischer NET‘ vom Typ ‚Darm-NET‘ unterscheiden und so auch häufig der Primärtumor lokalisieren [46].

Ergänzende Diagnostik

68-Gallium-Somatostatin-Rezeptor-PET-CT; hormonelle Diagnostik auf endokrin aktive NET, s. ENETs-Leitlinie NET [29]

Therapie

- Analog zum metastasierten differenzierten neuroendokrinen Tumor, s. ENETs Leitlinie [47]
- Eine explorative Laparotomie identifiziert häufig den Primärtumor; insbesondere bei potentiell resektabler Metastasierung sollte sie in einem geeigneten Zentrum erfolgen [30].

6.1.2.2.2 Undifferenzierte neuroendokrine (kleinzellige) Karzinome

Häufigkeit und Primärtumor

Kleinzellige neuroendokrine Karzinome können in den verschiedensten Organen entstehen. Ein unbekannter Primärtumor ist ein seltener Sonderfall. Es besteht eine relativ hohe Chemotherapie-Sensitivität.

Therapie [10, 48]

- analog zum kleinzelligen Lungenkarzinom mit Platin-Etoposid-basierter Chemotherapie, ggf. plus Radiatio, siehe [Onkopedia kleinzelliges Lungenkarzinom](#)

6.1.2.3 Frauen mit Peritonealkarzinose durch ein Adenokarzinom

Kriterien

weibliches Geschlecht, Peritonealkarzinose, keine weiteren Metastasen ± maligner Pleura-/Perikarderguss ± retroperitoneale Lymphknotenmetastasen. Patientinnen mit typischer Histologie (serös-papilläres Adenokarzinom) sollten nicht mehr als CUP-Syndrom, sondern als „primär peritoneales Adenokarzinom“ klassifiziert werden [49]. Die Prognose ist ungünstiger als bei primärem Ovarialkarzinom [50].

Therapie:

- analog Ovarialkarzinom mit (ggfs.) Debulking-Operation, Carboplatin-Paclitaxel-basierter Chemotherapie ergänzt durch Bevacizumab.

6.1.2.4 Hormonsensitives Karzinom

6.1.2.4.1 Mammakarzinom

Weitere Kriterien

Mammakarzinom in der Anamnese (auch vor Jahrzehnten), axillärer Lymphknotenbefall, supra-klavikulärer Lymphknotenbefall, maligner Pleuraerguss, (gemischt osteolytische-osteoplastische) Skelettmetastasierung, immunhistologisch: Hormonrezeptor-, HER2-, Mammaglobin A, GCDPF-15 oder GATA3-Expression [12].

Therapie

- antihormonelle Therapie wie bei metastasiertem Mammakarzinom, siehe [Onkopedia Mammakarzinom](#)

6.1.2.4.2 Kriterien für ein Prostatakarzinom

Weitere Kriterien

osteoplastische Skelettmetastasierung, Positivität im PSMA-PET-CT, immunhistologisch Nachweis von NKX3.1 oder PSA [12].

Therapie

- antihormonelle Therapie wie bei metastasiertem Prostatakarzinom, siehe [Onkopedia Prostatakarzinom](#)

6.1.2.5 Kolontypisches Adenokarzinom (immunhistologisch CK7-, CK20+, CDX2+)

Weitere Kriterien

Lebermetastasen und/oder Peritonealkarzinom

Therapie [51]

- analog zum metastasierten Kolonkarzinom, siehe [Onkopedia Kolonkarzinom](#) bzw. [Onkopedia Rektumkarzinom](#)

6.1.2.6 CUP mit identifizierter Treibermutation

1. Ein hochinteressanter Ansatz in der Behandlung ist die Therapie aufgrund der Untersuchung sogenannter ‚druggable targets‘ an den Tumorzellen. Dabei werden mit immunhistochemischen und molekulargenetischen Methoden Schrittmachermutationen an Tumorzellen untersucht mit dem Ziel, dafür passende zielgerichtete Substanzen zu identifizieren, die die Behandlung leiten können. Die bevorzugte Technologie zur Erfassung sind Panel-Tests oder umfassende Genomsequenzierungen mittels NGS s.o., ‚Diagnostik. Genetische Alterationen finden sich in über 85% der Fälle, für aktuell zugelassene Substanzen angehbare ‚druggable targets‘ bei ca 15% [17, 18, 19]. Beispiele sind aktivierende EGFR-Mutationen, EML4-ALK-Rearrangement, aktivierende BRAF-Mutation u.v.a.

Therapie

- analog bekanntem Primärtumor mit entsprechender Treibermutation. Erste Berichte über gutes Ansprechen liegen vor [17].

6.1.2.7 CUP mit immunogener Tumorbiologie

Mikrosatelliteninstabilität (MSI-h) oder Defekte in Mismatch-Repair-Enzymen (MMR) führen zu einer sehr hohen somatischen Mutationslast in verschiedensten Primärtumoren mit hohem Ansprechen auf eine Therapie mit Pembrolizumab. Untersuchungen bei CUP im Hinblick auf andere Prädiktoren für ein mögliches Ansprechen auf eine Immuncheckpointblockade (z.B. PD1/PDL1-Expression, Tumor-infiltrierende Lymphozyten, Tumormutationslast u.a.) können die Therapie leiten [20, 21, 22, 52].

Therapie

- bei MSI-h oder MMR-Defekt Therapie mit Pembrolizumab
- bei immunogener Tumorbiologie: PD1/PDL1-Checkpointinhibitor erwägen (Achtung: off-label Therapie)

6.1.3 Prognostische ungünstige Manifestationen

Kriterien

disseminierte Metastasierung entweder multipel in einem Organ (Leber, Lunge, Skelett, Pleura- oder Peritonealkarzinose) oder in verschiedenen Organsystemen, keine Zugehörigkeit zu den definierten Gruppen, siehe Kapitel 5. 4. Prognose und Kapitel 6. Therapie). Diese ‚ungünstigen Manifestationen‘ machen 70-85% der CUP-Situationen aus!

Therapie

Das Therapieziel ist palliativ, d.h. Verlängerung des Lebens / Erhalt oder Verbesserung der Lebensqualität. Bei der Wahl der Chemotherapie ist entscheidend, dass die Therapie den Chemotherapie-sensitivsten denkbaren Ausgangstumor miterfasst. Bei der Auswahl der Chemotherapie, z.B. Kombinationstherapie oder Monotherapie, ist eine Orientierung an Alter, Komorbidität, funktionellem Status und Therapiewunsch analog einem geriatrischen Assessment sinnvoll.

Eine Übersicht über das weitere Vorgehen gibt [Abbildung 1](#).

6.1.3.1 Adenokarzinom (ACUP) / undifferenziertes Karzinom (UCUP)

Erstlinientherapie

- Carboplatin-Paclitaxel-basierte Chemotherapie [53, 54, 55]
- ‚Französisches Regime‘ (cave Toxizität): Cisplatin – Gemcitabin [56]
- Gemcitabin – Irinotecan ‘ (cave Toxizität) [54]
- Bei Komorbidität oder schlechtem AZ: Monotherapie z.B. mit Gemcitabin

In vielen Fällen wird eine Behandlung analog dem vermuteten Primärtumor durchgeführt. Dies kann sinnvoll sein, ist aber nicht evidenzbasiert. Eine Ausrichtung an den Ergebnissen durch genetisches Profiling mit einem 92-Gen-Test ergab in zwei randomisierten Studien keinen Vorteil für eine ‚personalisierte‘, am mutmaßlichen Primärtumor orientierten Therapie gegenüber empirischer Chemotherapie [15, 16]. Epigenetisches Profiling zeigt in einer retrospektiven Untersuchung einen moderaten Vorteil gegenüber einer empirischen Chemotherapie [13]. In aller Regel ist derzeit aufgrund der besseren Evidenz eine empirische Chemotherapie vorzuziehen.

Details zu den Regimen finden sich im [Anhang Therapieprotokolle](#).

Zweitlinientherapie [10, 57, 58, 59]

Es gibt keine überzeugenden Studien für die Zweitlinientherapie [10]. Die wenigen vorliegenden Untersuchungen geben Auskunft über kleine Zahlen selektierter Patienten. Folgende Regime zeigen eine z.T. geringe Effektivität:

- Gemcitabin – Irinotecan (nach Platin-Taxan-basierter Erstlinientherapie) [57]
- Gemcitabin Monotherapie [58]
- Erlotinib - Bevacizumab [59]
- Oxaliplatin –Capecitabin [60]

In der zweiten Linie ist zudem immer eine empirische Therapie anhand der Arbeitsdiagnose zu überlegen. Die Untersuchung auf spezifische Treibermutationen kann Basis einer Zweitlinienbehandlung sein, (siehe Kapitel 6.1.2.6), ebenso wie Hinweise auf eine immunogene Tumorbilologie Grundlage einer Therapie mit Immuncheckpointinhibitoren, siehe Kapitel 6.1.2.7.

Details zu den Regimen finden sich im [Anhang Therapieprotokolle](#).

Zielgerichtete Therapie (monoklonale Antikörper, Tyrosin- oder Multikinaseinhibitoren, u.a.)

Es liegen nur einzelne Studien vor, die unter Verzicht auf ‚qualifizierende‘ Biomarker bei CUP zielgerichtete Substanzen eingesetzt haben. Die Chemotherapiekombination Carboplatin und Paclitaxel wurde in einer Untersuchung kombiniert mit Erlotinib und Bevacizumab, in einer weiteren Untersuchung mit Belinostat, einem HDAC-Inhibitor. Richtungsweisende Vorteile zeigten sich nicht, ebenso wenig wie bei einer Erhaltungstherapie mit Gefitinib. Eine aktuelle deut-

sche Studie zeigt keinen Stellenwert für Cetuximab in Kombination mit Chemotherapie [61]. Eine chinesische Untersuchung ergibt einen moderaten Vorteil einer Behandlung mit Sunitinib bei ossärer Metastasierung [62]. Insgesamt kann für eine Therapie mit monoklonalen Antikörpern bzw. zielgerichteten Substanzen ohne Nachweis einer entsprechenden qualifizierenden Tumorbiologie keine Empfehlung gegeben werden. Ganz anders kann es aussehen bei Nachweis signifikanter Treibermutationen, siehe Kapitel 6.1.2.6. Eine entsprechende internationale Studie unter deutscher Leitung rekrutiert seit 2018 [63].

Therapie mit Immuncheckpointinhibitoren

Die Mutationslast, Mikrosatelliteninstabilität und Expression von PDL1 ist Gegenstand aktueller Studien bei CUP. In Einzelfällen ist in der Zweitlinientherapie ein Therapieversuch mit PD1-/PDL1-Antikörpern zu rechtfertigen, bei MSI-h oder MMR-Defizienz bereits in der ersten Linie, siehe Kapitel 6.1.2.7.

6.1.3.2 Plattenepithelkarzinom (squamous cell carcinoma) - SqCUP

Die Histologie erlaubt keinen Rückschluss auf den Sitz des primären Plattenepithelkarzinoms. HPV-Nachweis in den Metastasen ist bei primär gynäkologischen Malignomen die Regel, kommt aber auch bei Kopf-Hals-Tumoren nicht selten vor [64]. Bei zervikalen Lymphknotenmetastasen ist bei HPV-Nachweis ein Primärtumor im Oropharynx hochwahrscheinlich, siehe Kapitel 6.1.1.9. In zahlreichen Studien zum CUP-Syndrom werden Plattenepithelkarzinome ansonsten wie Adeno- und undifferenzierte Karzinome behandelt, so dass eine Aussage über den Erfolg dieser Therapie bei plattenepithelialer Histologie aufgrund deren Seltenheit nicht möglich ist.

Therapie

- Kombinierte Radiochemotherapie, z.B. Cisplatin/Fluoropyrimidin oder Carboplatin AUC=2 / Paclitaxel 50mg/m² wöchentlich, möglichst plus Bestrahlung
- in der Zweitlinientherapie ist ein Immuncheckpointinhibitor sinnvoll, insbesondere bei Hinweis auf eine immunogene Tumorbiologie

6.3 Besondere Situationen

6.3.1 Skelettmastasierung

Therapie:

- Konsequente analgetische Therapie, bei Bedarf analgetische Radiatio
- Konsequente Bisphosphonat- bzw. Denosomab-Therapie

Eine besondere Situation liegt vor bei Wirbelsäulenmetastasen mit Rückenmarkskompression: **onkologischer Notfall!** Die Prognose ist ungünstig, insbesondere bei gleichzeitigem Nachweis viszeraler Metastasen und wenn der Pat. nicht mehr gehen kann. Eine umgehende Operation oder Radiatio kann ein Transversalsyndrom häufig verhindern [65].

8 Verlaufskontrolle und Nachsorge

8.2 Nachsorge

Evidenzbasierte Richtlinien für das CUP-Syndrom liegen nicht vor. Aufgrund der Vielgestaltigkeit des Krankheitsbildes sind detaillierte Empfehlungsgrade nicht sinnvoll. Grundsätzlich gilt:

- Bei kurativer Therapieintention: intensive Nachsorge
- Bei palliativer Therapieintention: symptomorientierte Nachsorge

9 Literatur

1. Cancer Incidence Statistics; Cancer Research, UK. 2018; <https://www.cancerresearchuk.org/health-professional/cancer-statistics/incidence>
2. Kraywinkel K, Zeissig SR. Epidemiologie des CUP-Syndroms in Deutschland. *Der Onkologe*. 23:966-73, 2017.
3. RKI. Todesursachenstatistik in Deutschland 2015, ICD10 C80. 2017; <https://www.destatis.de/DE/Themen/Gesellschaft-Umwelt/Gesundheit/Todesursachen/Tabellen/sterbefaelle-krebs-insgesamt.html> .
4. Hess KR, Abbruzzese MC, Lenzi R et al.: Classification and regression tree analysis of 1000 consecutive patients with unknown primary carcinoma. *Clin Cancer Res* 5:3403-3410, 1999. PMID:10589751
5. Schrotten-Loef C, Verhoeven RHA, de Hingh I et al.: Unknown primary carcinoma in the Netherlands: decrease in incidence and survival times remain poor between 2000 and 2012. *Eur J Cancer* 101:77-86, 2018. DOI:10.1016/j.ejca.2018.06.032
6. Lee G, Hall RR, 3rd, Ahmed AU: Cancer Stem Cells: Cellular Plasticity, Niche, and its Clinical Relevance. *J Stem Cell Res* 6:p11:363, 2016. DOI:10.4172/2157-7633.1000363
7. Hosseini H, Obradovic MM, Hoffmann M et al.: Early dissemination seeds metastasis in breast cancer. *Nature* 540:552-558, 2016. DOI:10.1038/nature20785
8. Hemminki K, Forsti A, Sundquist K, Li X: Cancer of unknown primary is associated with diabetes. *Eur J Cancer Prev* 25:246-251, 2016. DOI:10.1097/CEJ.000000000000165
9. Hemminki K, Chen B, Melander O et al.: Smoking and body mass index as risk factors for subtypes of cancer of unknown primary. *Int J Cancer* 136(1):246-247, 2015. DOI:10.1002/ijc.28969
10. Greco FA, Hainsworth JD. Cancer of Unknown Primary. In: DeVita VTJ, Lawrence TS, Rosenberg SA, editors. *DeVita, Hellman, and Rosenberg's Cancer Principles & Practice of Oncology*. 10 ed. Philadelphia, Baltimore, New York: Walters Kluwer Health: 1720-1737, 2015.
11. Losa F, Iglesias L, Pane M et al.: 2018 consensus statement by the Spanish Society of Pathology and the Spanish Society of Medical Oncology on the diagnosis and treatment of cancer of unknown primary. *Clin Transl Oncol* 20:1361-1372, 2018. DOI:10.1007/s12094-018-1899-z
12. Kandalaft PL, Gown AM: Practical Applications in Immunohistochemistry: Carcinomas of Unknown Primary Site. *Arch Pathol Lab Med* 140:508-523, 2016. DOI:10.5858/arpa.2015-0173-CP
13. Moran S, Martinez-Cardus A, Sayols S et al.: Epigenetic profiling to classify cancer of unknown primary: a multicentre, retrospective analysis. *Lancet Oncol* 17:1386-1395, 2016. DOI:10.1016/S1470-2045(16)30297-2

14. Greco FA, Lenington WJ, Spigel DR, Hainsworth JD: Poorly differentiated neoplasms of unknown primary site: diagnostic usefulness of a molecular cancer classifier assay. *Molecular diagnosis & therapy*. 19:91-97, 2015. DOI:[10.1007/s40291-015-0133-8](https://doi.org/10.1007/s40291-015-0133-8)
15. Hayashi H, Kurata T, Takiguchi Y et al.: Randomized Phase II Trial Comparing Site-Specific Treatment Based on Gene Expression Profiling With Carboplatin and Paclitaxel for Patients With Cancer of Unknown Primary Site. *J Clin Oncol* 37:570-759, 2019. DOI:[10.1200/JCO.18.00771](https://doi.org/10.1200/JCO.18.00771)
16. Fizazi K, Maillard E, Penel N et al.: A phase 3 trial of empiric chemotherapy with cisplatin and gemcitabine or systemic treatment tailored by molecular gene expression analysis in patients with an carcinoma of unknown primary site. *Ann Oncol* 30(Suppl. 5):v851-v943, 2019. <https://oncologypro.esmo.org/meeting-resources/esmo-2019-congress/A-phase-3-trial-of-empiric-chemotherapy-with-cisplatin-and-gemcitabine-or-systemic-treatment-tailored-by-molecular-gene-expression-analysis-in-patients-with-carcinomas-of-an-unknown-primary-CUP-site-GEFCAPI-04>
17. Varghese AM, Arora A, Capanu M et al.: Clinical and molecular characterization of patients with cancers of unknown primary in the modern era. *Ann Oncol* 12:3015-3021, 2017. DOI:[10.1093/annonc/mdx545](https://doi.org/10.1093/annonc/mdx545)
18. Löffler H, Pfarr N, Kriegsmann M et al.: Molecular driver alterations and their clinical relevance in cancer of unknown primary site. *Oncotarget* 7:44322-44329, 2016. DOI:[10.18632/oncotarget.10035](https://doi.org/10.18632/oncotarget.10035)
19. Ross JS, Wang K, Gay L et al.: Comprehensive Genomic Profiling of Carcinoma of Unknown Primary Site: New Routes to Targeted Therapies. *JAMA Oncol* 1:40-49, 2015. DOI:[10.1001/jamaoncol.2014.216](https://doi.org/10.1001/jamaoncol.2014.216)
20. Samstein RM, Lee CH, Shoushtari AN et al.: Tumor mutational load predicts survival after immunotherapy across multiple cancer types. *Nature Genetics* 51:202-206, 2019. DOI:[10.1038/s41588-018-0312-8](https://doi.org/10.1038/s41588-018-0312-8)
21. Kramer A, Losa F, Moch H, et al. E. Genomic profiling of carcinomas of unknown primary (CUP) to support clinical decisions. *J Clin Oncol*. 2018;Suppl1:Abstract e24162, https://ascopubs.org/doi/10.1200/JCO.2018.36.15_suppl.e24162
22. Gatalica Z, Xiu J, Swensen J, Vranic S. Comprehensive analysis of cancers of unknown primary for the biomarkers of response to immune checkpoint blockade therapy. *Eur J Cancer* 94:179-186, 2018. DOI:[10.1016/j.ejca.2018.02.021](https://doi.org/10.1016/j.ejca.2018.02.021)
23. Pentheroudakis G, Golfinopoulos V, Pavlidis N: Switching benchmarks in cancer of unknown primary: from autopsy to microarray. *Eur J Cancer* 43:2026-2036, 2007. DOI:[10.1016/j.ejca.2007.06.023](https://doi.org/10.1016/j.ejca.2007.06.023)
24. Hainsworth JD, Rubin MS, Spigel DR et al.: Molecular Gene Expression Profiling to Predict the Tissue of Origin and Direct Site-Specific Therapy in Patients With Carcinoma of Unknown Primary Site: A Prospective Trial of the Sarah Cannon Research Institute. *J Clin Oncol* 31:217-23, 2013. DOI:[10.1200/JCO.2012.43.3755](https://doi.org/10.1200/JCO.2012.43.3755)
25. Burglin SA, Hess S, Hoiland-Carlson PF, Gerke O: 18F-FDG PET/CT for detection of the primary tumor in adults with extracervical metastases from cancer of unknown primary: A systematic review and meta-analysis. *Medicine (Baltimore)* 96:e6713, 2017. DOI:[10.1097/MD.00000000000006713](https://doi.org/10.1097/MD.00000000000006713)
26. Sekine T, Barbosa FG, Sah BR et al.: PET/MR Outperforms PET/CT in Suspected Occult Tumors. *Clin Nucl Med* 42:e88-e95, 2017. DOI:[10.1097/RLU.0000000000001461](https://doi.org/10.1097/RLU.0000000000001461)
27. Mackenzie K, Watson M, Jankowska P et al.: Investigation and management of the unknown primary with metastatic neck disease: United Kingdom National Multidisciplinary Guidelines. *The J Laryngol Otol* 130(S2):S170-S175, 2016. DOI:[10.1017/S0022215116000591](https://doi.org/10.1017/S0022215116000591)

28. Pentheroudakis G, Lazaridis G, Pavlidis N: Axillary nodal metastases from carcinoma of unknown primary (CUPAx): a systematic review of published evidence. *Breast Cancer Res Treat* 119:1-11, 2010. DOI:[10.1007/s10549-009-0554-3](https://doi.org/10.1007/s10549-009-0554-3)
29. Sundin A, Arnold R, Baudin E et al.: ENETS Consensus Guidelines for the Standards of Care in Neuroendocrine Tumors: Radiological, Nuclear Medicine & Hybrid Imaging. *Neuroendocrinology*. 105:212-244, 2017. DOI:[10.1159/000471879](https://doi.org/10.1159/000471879)
30. Keck KJ, Maxwell JE, Menda Y et al.: Identification of primary tumors in patients presenting with metastatic gastroenteropancreatic neuroendocrine tumors. *Surgery* 161:272-279, 2017. DOI:[10.1016/j.surg.2016.05.055](https://doi.org/10.1016/j.surg.2016.05.055)
31. Fizazi K, Greco FA, Pavlidis N et al.: Cancers of unknown primary site: ESMO Clinical Practice Guidelines for diagnosis, treatment and follow-up. *Ann Oncol* 26 Suppl 5:v133-138, 2015. DOI:[10.1093/annonc/mdv305](https://doi.org/10.1093/annonc/mdv305)
32. Matsunaga S, Shuto T, Kobayashi N: Gamma Knife Radiosurgery for Metastatic Brain Tumors from Cancer of Unknown Primary. *World Neurosurg* 122:e1465-e1471, 2019. DOI:[10.1016/j.wneu.2018.11.086](https://doi.org/10.1016/j.wneu.2018.11.086)
33. Rades D, Dziggel L, Janssen S et al.: Predictive Factors for Local Control and Survival in Patients with Cancer of Unknown Primary (CUP) Irradiated for Cerebral Metastases. *Anti-cancer Res* 38:2415-2418, 2018. DOI:[10.21873/anticancerres.12492](https://doi.org/10.21873/anticancerres.12492)
34. Raghav K, Poage G, Schnabel CA, Varadhachary G. Resolving diagnostic uncertainty in bone-predominant metastases in cancer of unknown primary (CUP) using the 92-gene assay. *J Clin Oncol*. 2018;Suppl. 1:#12064, 2018. https://ascopubs.org/doi/abs/10.1200/JCO.2018.36.15_suppl.12064
35. Algin E, Ozet A, Gumusay O et al.: Liver metastases from adenocarcinomas of unknown primary site: management and prognosis in 68 consecutive patients. *Wiener klinische Wochenschrift* 128:42-47, 2016. DOI:[10.1007/s00508-015-0858-8](https://doi.org/10.1007/s00508-015-0858-8)
36. Swaid F, Downs D, Rosemurgy AS: A practical approach to liver metastasis from unknown primary cancer: What surgeons need to know. *Cancer genetics* 209:559-566, 2016. DOI:[10.1016/j.cancergen.2016.08.004](https://doi.org/10.1016/j.cancergen.2016.08.004)
37. Bae JM, Choi YY, Kim DS et al.: Metastatic melanomas of unknown primary show better prognosis than those of known primary: a systematic review and meta-analysis of observational studies. *J Am Acad Dermatol* 72:59-70, 2015. DOI:[10.1016/j.jaad.2014.09.029](https://doi.org/10.1016/j.jaad.2014.09.029)
38. Gos A, Jurkowska M, van Akkooi A et al.: Molecular characterization and patient outcome of melanoma nodal metastases and an unknown primary site. *Ann Surg Oncol* 21:4317-4323, 2014. DOI:[10.1245/s10434-014-3799-y](https://doi.org/10.1245/s10434-014-3799-y)
39. Handa U, Kundu R, Dimri K: Cutaneous Metastasis: A Study of 138 Cases Diagnosed by Fine-Needle Aspiration Cytology. *Acta Cytol* 61:47-54, 2017. DOI:[10.1159/000453252](https://doi.org/10.1159/000453252)
40. Cheraghlou S, Torabi SJ, Husain ZA et al.: HPV status in unknown primary head and neck cancer: Prognosis and treatment outcomes. *Laryngoscope* 129:684-691, 2019. DOI:[10.1002/lary.27475](https://doi.org/10.1002/lary.27475)
41. Muller von der Grun J, Tahtali A, Ghanaati S, Rodel C, Balermipas P. Diagnostic and treatment modalities for patients with cervical lymph node metastases of unknown primary site - current status and challenges. *Radiation oncology (London, England)*. 2017;12(1): 82.
42. Arosio AD, Pignataro L, Gaini RM, Garavello W. Neck lymph node metastases from unknown primary. *Cancer Treat Rev*. 2017;53:1-9.
43. Müller von der Grün J, Bon D, Rödel C, Balermipas P: Patterns of care analysis for head & neck cancer of unknown primary site: a survey inside the German society of radiation

- oncology (DEGRO). *Strahlenther Onkol* 194:750-758, 2018. DOI:10.1007/s00066-018-1308-0
44. Cabrera Rodriguez J, Cacicedo J, Giralt J et al.: GEORCC recommendations on target volumes in radiotherapy for Head Neck Cancer of Unknown Primary. *Crit Rev Oncol Hematol* 130:51-59, 2018. DOI:10.1016/j.critrevonc.2018.07.006
 45. Franzen A, Günzel T, Buchali A, Coordes A: Etiologic and differential diagnostic significance of tumor location in the supraclavicular fossa. *Laryngoscope* 128:646-650, 2018. DOI:10.1002/lary.26775
 46. Yang Z, Klimstra DS, Hruban RH, Tang LH. Immunohistochemical Characterization of the Origins of Metastatic Well-differentiated Neuroendocrine Tumors to the Liver. *Am J Surg Pathol* 41:915-922, 2017. DOI:10.1097/PAS.0000000000000876
 47. Pavel M, O'Toole D, Costa F et al.: ENETS Consensus Guidelines Update for the Management of Distant Metastatic Disease of Intestinal, Pancreatic, Bronchial Neuroendocrine Neoplasms (NEN) and NEN of Unknown Primary Site. *Neuroendocrinology* 103:172-185, 2016. DOI:10.1159/000443167
 48. Stoyianni A, Pentheroudakis G, Pavlidis N; Neuroendocrine carcinoma of unknown primary: a systematic review of the literature and a comparative study with other neuroendocrine tumors. *Cancer Treat Rev.* 37:358-365, 2011. DOI:10.1016/j.ctrv.2011.03.002
 49. Pentheroudakis G, Pavlidis N: Serous papillary peritoneal carcinoma: unknown primary tumour, ovarian cancer counterpart or a distinct entity? A systematic review. *Crit Rev Oncol Hematol* 75:27-42, 2010. DOI:10.1016/j.critrevonc.2009.10.003
 50. Dahm-Kahler P, Borgfeldt C, Holmberg E et al.: Population-based study of survival for women with serous cancer of the ovary, fallopian tube, peritoneum or undesignated origin - on behalf of the Swedish gynecological cancer group (SweGCG). *Gynecologic oncology* 144:167-173, 2017. DOI:10.1016/j.ygyno.2016.10.039
 51. Varadhachary GR, Karanth S, Qiao W et al.: Carcinoma of unknown primary with gastrointestinal profile: immunohistochemistry and survival data for this favorable subset. *Int J Clin Oncol* 19:479-484, 2014. DOI:10.1007/s10147-013-0583-0
 52. Shoushtari A, Armenia J, Arora A, et al. e. Tumor mutational burden, clinical features, and outcomes to PD-1 mono- and combination therapy in patients with cutaneous and unknown primary melanoma. *J Clin Oncol.* 2018;Suppl. 1: #9561, 2018. https://ascopubs.org/doi/abs/10.1200/JCO.2018.36.15_suppl.9561
 53. Lee J, Hahn S, Kim DW et al.: Evaluation of survival benefits by platinum and taxanes for an unfavourable subset of carcinoma of unknown primary: a systematic review and meta-analysis. *Br J Cancer* 108:39-48, 2013. DOI:10.1038/bjc.2012.516
 54. Hainsworth JD, Spigel DR, Clark BL et al.: Paclitaxel/carboplatin/etoposide versus gemcitabine/irinotecan in the first-line treatment of patients with carcinoma of unknown primary site: a randomized, phase III Sarah Cannon Oncology Research Consortium Trial. *Cancer J.* 16:70-75, 2010. DOI:10.1097/PPO.0b013e3181c6aa89
 55. Hübner G, Link H, Kohne CH et al.: Paclitaxel and carboplatin vs gemcitabine and vinorelbine in patients with adeno- or undifferentiated carcinoma of unknown primary: a randomised prospective phase II trial. *Br J Cancer* 100:44-49, 2009. DOI:10.1038/sj.bjc.6604818
 56. Gross-Goupil M, Fourcade A, Blot E et al.: Cisplatin alone or combined with gemcitabine in carcinomas of unknown primary: results of the randomised GEFCAPI 02 trial. *Eur J Cancer* 48:721-727, 2012. DOI:10.1016/j.ejca.2012.01.011
 57. Hainsworth JD, Spigel DR, Raefsky EL et al.: Combination chemotherapy with gemcitabine and irinotecan in patients with previously treated carcinoma of an unknown primary site:

- a Minnie Pearl Cancer Research Network Phase II trial. *Cancer* 104:1992-1997, 2005. PMID:16130138
58. Hainsworth JD, Burris HA, III, Calvert SW et al.: Gemcitabine in the second-line therapy of patients with carcinoma of unknown primary site: a phase II trial of the Minnie Pearl Cancer Research Network. *Cancer Invest* 19:335-339, 2001. PMID:11405172
 59. Hainsworth JD, Spigel DR, Farley C et al.: Phase II trial of bevacizumab and erlotinib in carcinomas of unknown primary site: the Minnie Pearl Cancer Research Network. *J Clin Oncol* 25:1747-1752, 2007. PMID:17470864
 60. Moller AK, Pedersen KD, Abildgaard J et al.: Capecitabine and oxaliplatin as second-line treatment in patients with carcinoma of unknown primary site. *Acta Oncol* 49:431-435, 2010. DOI:10.3109/02841861003649240
 61. Krämer A, Stein A, Huebner G, Stahl M, Kaspar S, Kretzschmar A, et al., editors. Paclitaxel/ carboplatin with or without cetuximab for treatment of carcinoma with unknown primary (PACET-CUP)- results of a multi-center randomized phase II AIO trial. ASCO; 2019 2019; Chicago. Chicago: *J Clin Oncol*; 2019. https://ascopubs.org/doi/abs/10.1200/JCO.2019.37.15_suppl.4120?af=R
 62. Ma Y, Zhou W, He S, Xu W, Xiao J: Tyrosine kinase inhibitor sunitinib therapy is effective in the treatment of bone metastasis from cancer of unknown primary: Identification of clinical and immunohistochemical biomarkers predicting survival. *Int J Cancer* 139:1423-1430, 2016. DOI:10.1002/ijc.30176
 63. Krämer A, Losa F, Gay C, et al.: Comprehensive profiling and molecularly guided therapy (MGT) for carcinomas of unknown primary (CUP): CUPISCO: A phase II, randomised, multi-centre study comparing targeted therapy or immunotherapy with standard platinum-based chemotherapy. *Ann Oncol*. 2018;29(suppl 8):445TiP, 2018. <https://oncologypro.esmo.org/meeting-resources/ESMO-2018-Congress/Comprehensive-profiling-and-molecularly-guided-therapy-MGT-for-carcinomas-of-unknown-primary-CUP-CUPISCO-A-Phase-II-randomised-multicentre-study-comparing-targeted-therapy-or-immunotherapy-with-standard-platinum-based-chemotherapy>
 64. Ross RB, Koyfman SA, Reddy CA et al.: A matched comparison of human papillomavirus-induced squamous cancer of unknown primary with early oropharynx cancer. *Laryngoscope* 128:1379-1385, 2018. DOI:10.1002/lary.26965
 65. Rades D, Conde-Moreno AJ, Garcia R, Veninga T, Schild SE. A Tool to Estimate Survival of Elderly Patients Presenting with Metastatic Epidural Spinal Cord Compression (MESCC) from Cancer of Unknown Primary. *Anticancer Res* 35:6219-6222, 2015. PMID:26504054

10 Aktive Studien

CUPISCO: AIO-assozierte Studie, multizentrisch, international, randomisiert, Ziel 960 Patienten:

A Phase II, Active-Controlled, Multicenter Study Comparing The Efficacy & Safety of Targeted Therapy or Cancer Immunotherapy Guided by Genomic Profiling vs. Platinum Based Chemotherapy in Patients with Cancer of Unknown Primary Site who Have Received Three Cycles of Platinum Doublet Chemotherapy, MX39795 [63]

Zunächst 3 Zyklen empirische Chemotherapie, parallel NGS-Panel-Test. Nach 3 Zyklen bei objektiver Remission oder stabiler Erkrankung Randomisierung: Fortsetzung empirische Chemotherapie vs. Therapie nach Treibermutation bzw. Immuncheckpointblockade. Bei Progress: Therapie nach Treibermutation bzw. Immuncheckpointblockade

Sponsor: Roche. LKP: Prof. Dr. Alwin Krämer, Heidelberg

CheCUP: AIO-assoziierte Studie, multizentrisch, national, Ziel 960 Patienten:

A Phase II Multicenter Study To Evaluate the Efficacy and Safety of Nivolumab plus Ipilimumab in Patients with Cancer of Unknown Primary Site who are Relapsed After or Refractory to Platinum-based Chemotherapy

Sponsor: Universitätsklinik Heidelberg. LKP: Prof. Dr. Alwin Krämer, Heidelberg

11 Medikamentöse Therapie - Protokolle

- [CUP - Syndrom Therapieprotokolle](#)

13 Zulassungsstatus

- [CUP Syndrom - Zulassungsstatus](#)

16 Anschriften der Verfasser

Dr. med. Gerdt Hübner

Sana-Kliniken Ostholstein
Hämatologie und Internistische Onkologie
Mühlenkamp 5
23758 Oldenburg in Holstein
gerdt.huebner@sana.de

Prof. Dr. med. Markus Borner

ONCOCARE am Engeriedspital
Riedweg 15
CH-3012 Bern
markus.borner@hin.ch

Prof. Dr. Herbert Stöger

Landeskrankenhaus-Universitätsklinikum
Graz
Klinische Abteilung für Onkologie
Auenbrugger Platz 15
A-8036 Graz
herbert.stoeger@medunigraz.at

Prof. Dr. Kai Neben

Klinikum Mittelbaden
Baden-Baden Balg
Medizinische Klinik 2
Balgerstr. 50
76532 Baden-Baden
k.neben@klinikum-mittelbaden.de

17 Erklärungen zu möglichen Interessenkonflikten

nach den [Regeln der tragenden Fachgesellschaften](#).