

Folikuläres Lymphom

Leitlinie

Empfehlungen der Fachgesellschaft zur Diagnostik und Therapie hämatologischer und onkologischer Erkrankungen

Herausgeber

DGHO Deutsche Gesellschaft für Hämatologie und
Medizinische Onkologie e.V.
Alexanderplatz 1
10178 Berlin

Geschäftsführender Vorsitzender: Prof. Dr. med. Lorenz Trümper

Telefon: +49 (0)30 27 87 60 89 - 0
Telefax: +49 (0)30 27 87 60 89 - 18

info@dgho.de
www.dgho.de

Ansprechpartner

Prof. Dr. med. Bernhard Wörmann
Medizinischer Leiter

Quelle

www.onkopedia.com

Die Empfehlungen der DGHO für die Diagnostik und Therapie hämatologischer und onkologischer Erkrankungen entbinden die verantwortliche Ärztin / den verantwortlichen Arzt nicht davon, notwendige Diagnostik, Indikationen, Kontraindikationen und Dosierungen im Einzelfall zu überprüfen! Die DGHO übernimmt für Empfehlungen keine Gewähr.

Inhaltsverzeichnis

1 Zusammenfassung	3
2 Grundlagen	3
2.1 Definition und Basisinformationen	3
2.2 Epidemiologie	3
2.3 Pathogenese	4
2.4 Risikofaktoren	4
4 Klinisches Bild	4
5 Diagnose	4
5.2 Diagnostik	4
5.2.1 Erstdiagnose	4
5.3 Klassifikation	5
5.3.1 Stadieneinteilung	5
5.4 Prognostische Faktoren	6
5.5 Differenzialdiagnose	7
6 Therapie	7
6.1 Therapiestruktur	7
6.1.1 Stadium I und II	8
6.1.2 Stadium III und IV	9
6.1.2.1 Erstlinientherapie - Induktion	9
6.1.2.1.1 R	9
6.1.2.1.2 R-Bendamustin / Obi-Bendamustin	9
6.1.2.1.3 R-CVP	9
6.1.2.1.4 R - Lenalidomid	10
6.1.2.1.5 Antikörpermonotherapie	10
6.1.2.1.6 Orale Chemotherapie	10
6.1.2.2 Erstlinientherapie - Konsolidierung / Erhaltung	10
6.1.3 Rezidiv	11
6.1.3.1 Rezidiv - Induktion	11
6.1.3.2 Rezidiv - Konsolidierung / Erhaltung	11
6.2 Therapiemodalitäten	12
6.2.3 Medikamentöse Tumorthherapie	12
6.2.3.1 Bendamustin	12
6.2.3.2 Chlorambucil	12
6.2.3.3 Cyclophosphamid	12
6.2.3.4 Doxorubicin	13
6.2.3.5 Idelalisib	13
6.2.3.6 Obinutuzumab	13

6.2.3.7 Prednison / Prednisolon.....	14
6.2.3.8 Rituximab	14
6.2.3.9 Vincristin.....	14
6.2.3.10 b ⁹⁰ Yttrium-Ibritumomab-Tiuxetan' ..	14
8 Verlaufskontrolle und Nachsorge.....	14
8.1 Verlaufskontrolle	14
9 Literatur	15
11 Medikamentöse Tumortherapie - Protokolle	17
12 Studienergebnisse.....	18
13 Zulassungsstatus	18
14 Links.....	18
15 Anschriften der Verfasser	18
16 Erklärungen zu möglichen Interessenkonflikten	19

Folikuläres Lymphom

Hinweise zu COVID-19 finden Sie in der [COVID-19-Leitlinie, im Kapitel 6.2.22](#)

ICD-10: C82.-

Stand: September 2019

Erstellung der Leitlinie:

- [Regelwerk](#)
- [Interessenkonflikte](#)

Autoren: Christian Buske, Martin Dreyling, Michael Herold, Peter Neumeister, Wolfgang Willenbacher, Thorsten Zenz

Vorherige Autoren: Andreas Lohri, Mathias J. Rummel

1 Zusammenfassung

Das follikuläre Lymphom ist das häufigste indolente Lymphom. Die WHO unterscheidet verschiedene Grade. Follikuläre Lymphome Grad 1-3A gehören zu den indolenten, Grad 3B zu den aggressiven Lymphomen. Häufigste, klonale, genetische Aberration ist eine balancierte Translokation t(14;18) mit Überexpression des BCL2-Proteins. Diese Translokation ist charakteristisch für das follikuläre Lymphom, aber nicht spezifisch.

Das klinische Bild ist geprägt von einer langsam progredienten Lymphadenopathie. Sie kann über längere Zeit ohne weitere klinische Symptomatik bestehen. Der klinische Verlauf ist sehr variabel, Überlebenszeiten reichen von einigen Jahren bis über zwei Jahrzehnte. Etwa 20% der Patienten haben einen aggressiveren Verlauf mit Progress innerhalb von 24 Monaten nach Diagnosestellung. Die große Mehrzahl der Patienten mit follikulärem Lymphom wird erst im fortgeschrittenen Krankheitsstadium diagnostiziert. Der Follicular Lymphoma International Prognostic Index (FLIPI) ermöglicht die Differenzierung von drei Gruppen mit unterschiedlicher Prognose.

Die Therapie erfolgt stadienabhängig. Im Stadium I hat die Bestrahlung der betroffenen Lymphknotenregionen einen kurativen Anspruch. Eine medikamentöse Therapie wird in den fortgeschrittenen Stadien bei klinischer Symptomatik eingeleitet. Mit der Kombination aus Chemotherapie und einem Anti-CD20-Antikörper werden Remissionsraten von $\geq 90\%$ erreicht.

2 Grundlagen

2.1 Definition und Basisinformationen

Das follikuläre Lymphom gehört zu den indolenten Lymphomen [1]. In der aktuellen WHO-Klassifikation werden die follikulären Lymphome in die Grade 1, 2, 3A und 3B unterteilt. Die Grade 1-3A gehören zu den indolenten, der Grad 3B zu den aggressiven Lymphomen.

2.2 Epidemiologie

Das follikuläre Lymphom ist das häufigste, indolente Non-Hodgkin Lymphom (NHL) in Westeuropa und den USA, in Asien ist es sehr selten. Das follikuläre Lymphom macht in unseren Breiten 20–35% aller neu diagnostizierten NHL-Patienten aus. Das mittlere Erkrankungsalter liegt zwischen 60 und 65 Jahren mit einer breiten Altersspanne.

2.3 Pathogenese

Das folliculäre Lymphom entsteht aus den B-Zellen der Keimzentren. Bei etwa 90% der Patienten ist eine balancierte Translokation zwischen dem Immunglobulin-Schwerketten-Gen auf Chromosom 14 und dem *bcl-2* Gen auf Chromosom 18 nachweisbar. Die *t(14;18)(q32;q21)* führt zur Überexpression des intakten BCL-2 Proteins und konsekutiv zur Hemmung der Apoptose. Folgen sind eine längere Überlebenszeit der transformierten Zellen und ihre langsame Akkumulation in lymphatischen Geweben. Etwa 70% der bekannten Translokationen finden sich in der Major Breakpoint Region (MBR) des *BCL-2* Lokus, 10-15% in der minor breakpoint region (mbr) des *BCL-2* Lokus. Die *BCL-2* Translokationen sind charakteristisch, aber nicht spezifisch für das folliculäre Lymphom. Sie wurden in niedriger Frequenz auch bei Gesunden in Knochenmark und lymphatischem Gewebe nachgewiesen. Die klinische Heterogenität des folliculären Lymphoms ist mit dem Muster der genetischen Aberrationen assoziiert [2, 3].

2.4 Risikofaktoren

Epidemiologische Studien deuten auf ein erhöhtes Erkrankungsrisiko durch folgende Faktoren hin:

- Belastung mit Benzol; die berufliche Belastung ist in Deutschland als Berufskrankheit anerkannt
- berufliche Belastung mit Pestiziden
- Rauchen, auch Passivrauchen

4 Klinisches Bild

Follikuläre Lymphome werden zu über 80% in fortgeschrittenen Stadien diagnostiziert. Typisch sind

- neu aufgetretene, meist schmerzlose Lymphknotenvergrößerungen
- Allgemeinsymptome (Fieber, Gewichtsverlust, Nachtschweiß = sog. „B Symptome“)
- Beeinträchtigung der Hämatopoese, wie z. B.:
 - Anämie - Abgeschlagenheit und Müdigkeit

Andere hämatologische Symptome wie eine Thrombozytopenie sind selten, dann aber eine Therapieindikation. Weitere Laborveränderungen sind uncharakteristisch, die LDH ist in der Mehrzahl der Patienten normwertig.

Extralymphatische Infiltrate (z.B. HNO-Bereich, Gastrointestinaltrakt) können beim folliculären Lymphom vorkommen.

5 Diagnose

5.2 Diagnostik

5.2.1 Erstdiagnose

Die histologische Diagnose sollte, wenn immer möglich, auf der Basis einer operativen Lymphknotenexstirpation erfolgen. Bei nicht zugängigen, z. B. retroperitonealen Lymphknoten kann alternativ eine Lymphknotenbiopsie vorgenommen werden. Eine Feinnadelaspiration (Zytologie) ist aufgrund möglicher fokaler Heterogenität des Lymphom-Gewebes und der eventuellen Notwendigkeit weiterer immunologischer und molekulargenetischer Untersuchungen nicht

ausreichend. Der histologische Bericht soll die Diagnose entsprechend der WHO Klassifikation benennen und das Grading (Grad 1-2, 3A oder 3B) festlegen, da das Grading Einfluss auf die Therapie hat. Follikuläre Lymphome Grad 3B werden als aggressives Lymphom betrachtet und entsprechend der Empfehlungen für „Diffuses großzelliges B - Zell-Lymphom“ behandelt, siehe [Onkopedia Leitlinie DLBCL](#).

Da die Therapie der indolenten Lymphome vom Ausbreitungsstadium abhängt, ist eine ausführliche Diagnostik vor Therapiebeginn essenziell (Staging) [4]. Die erforderlichen Untersuchungen sind in [Tabelle 1](#) zusammengefasst.

Tabelle 1: Diagnostik beim follikulären Lymphom (Erstuntersuchung)

Untersuchung	Anmerkungen
Anamnese	insbesondere B-Symptome
körperliche Untersuchung	einschl. peripherer LK Status, Waldeyerscher Rachenring, Milz- und Lebergröße
Blutbild	Leukozyten mit Differenzialblutbild (mikroskopische Differenzierung), Thrombozyten, Hämoglobin, Retikulozyten
weitere Laboranalysen des Blutes	<ul style="list-style-type: none"> • BSG, Elektrophorese, Gesamteiweiß • GOT, GPT, AP, γ-GT, Bilirubin, Kreatinin, Harnsäure, Blutzucker • LDH, β2-Mikroglobulin • Einweißelektrophorese, bei V.a. auf Paraproteinämie Immunelektrophorese • Oberflächenmarker durch multiparametrische Immunphänotypisierung (nur bei leukämischem Verlauf) • Hepatitis B (HBV), HCV, HIV, (vor Immunchemotherapie) • ggf. Schwangerschaftstest (vor Immunchemotherapie oder Radiatio)
Knochenmarkpunktion	Knochenmarkzytologie*, Knochenmarkhistologie*
Zytogenetik	FISH oder PCR) für t(14;18) zur Differenzierung zu anderen indolenten NHL**
Bildgebung	CT Hals / Thorax / Abdomen alternativ: Positronen-Emissionstomographie (PET-CT) alternativ: Sonographie zur Verlaufskontrolle

Legende:

* nicht obligat bei „watch and wait“-Strategie, wenn durch andere Lymphommanifestationen ein fortgeschrittenes Stadium bereits gesichert ist;

** nicht obligat: ergänzende Diagnostik bei unklarem Befund

In den lokalisierten Stadien I/II wird in der „Lugano Classification“ die Durchführung einer Positronen-Emissions-Tomographie (PET) im Rahmen des initialen Staging empfohlen [5]. In fortgeschrittenen Stadien hat die PET keine therapeutische, aber prognostische Aussagekraft. Das PET kann darüber hinaus Hinweise auf eine maligne Transformation in ein aggressives Lymphom geben. In Deutschland gehört die PET bei Patienten mit follikulärem Lymphom nicht zum Leistungskatalog der gesetzlichen Krankenkassen.

Um Patienten mit einem erhöhten Risiko für Akut- und/oder Spätkomplikationen identifizieren zu können, sind Untersuchungen der Lungenfunktion, des Herzens (EKG, Herz-Echo) und der Nierenfunktion vor Therapiebeginn obligat. Bei Patienten im reproduktiven Alter mit Kinderwunsch sollen fertilitätserhaltende Maßnahmen vor Beginn der Therapie angeboten werden.

5.3 Klassifikation

5.3.1 Stadieneinteilung

Die Stadieneinteilung erfolgt in Stadium I bis IV nach der Ann-Arbor-Klassifikation, siehe [Tabelle 2](#).

Tabelle 2: Stadieneinteilung nach der Ann-Arbor-Klassifikation

Stadium	Kriterien
I	Befall einer einzigen Lymphknotenregion (I/N) oder Vorliegen eines einzigen, lokalisierten extranodalen Herdes (I/E)
II	Befall von zwei oder mehr Lymphknotenregionen auf einer Seite des Zwerchfells (II/N) oder Vorliegen eines extranodalen Herdes (II/E) und Befall einer oder mehrerer Lymphknotenregionen auf einer Seite des Zwerchfells (II/N/E)
III	Befall von zwei oder mehr Lymphknotenregionen auf beiden Seiten des Zwerchfells (III/N) oder Befall von lokalisierten extranodalen Herden und Lymphknotenbefall, so daß ein Befall auf beiden Seiten des Zwerchfells vorliegt (III/E oder III/N/E)
IV	disseminierter Befall eines oder mehrerer extralymphatischer Organe mit oder ohne Befall von Lymphknoten

Zum lymphatischen Gewebe gehören: Lymphknoten, Milz, Thymus, Waldeyerscher Rachenring, Appendix. Zervikale, axilläre oder inguinale Lymphknotenvergrößerungen sowie Leber- oder Milzvergrößerungen gelten als je eine Region.

Traditionell werden die Stadien ergänzt durch den Zusatz „A“ bei Fehlen, „B“ bei Vorliegen von

- nicht erklärbares Fieber >38°C
- nicht erklärbares Nachtschweiß
- nicht erklärbarer Gewichtsverlust (> 10% des Körpergewichts innerhalb von 6 Monaten)

5.4 Prognostische Faktoren

Der „Follicular Lymphoma International Prognostic Index“ (FLIP-Index, [FLIPI] <http://bloodref.com/lymphoid/lymphoma/flipi>) erlaubt eine prognostische Differenzierung in drei Patientengruppen nach Chemotherapie [6] und in zwei Risikogruppen nach Rituximabtherapie, siehe [Tabelle 3](#). Die einzelnen Faktoren sind:

Follicular Lymphoma International Prognostic Index (FLIP-Index)

- >4 befallene Lymphknotenregionen
- LDH-Erhöhung
- Alter > 60 Jahre
- Stadium III oder IV
- Hämoglobin <12g/dl

Jedem Risikofaktor wird ein Punkt gegeben, ein Score fasst dies zusammen:

Tabelle 3: Follicular Lymphoma International Prognostic Index (FLIP-Index) [6, 7, 8]

Anzahl von Risikofaktoren	Rezidivrisiko	10-Jahres-Überlebensrate in %
0 - 1	niedrig	62 - 71
2	intermediär	48 - 51
3 - 5	hoch	34 - 36

Derzeit sollte auf der Basis des FLIPI lediglich die Risikoeinschätzung, jedoch keine Therapieindikation gestellt werden. Das Muster genetischer Aberrationen ermöglicht eine prognostische Aussage, ist bisher aber nicht prädiktiv für die Einleitung einer spezifischen Therapie [7, 9, 10].

Patienten mit Frührezidiven innerhalb von 24 Monaten nach Einleitung einer Standardtherapie weisen eine unterdurchschnittliche Gesamtüberlebenszeit von nur ca. 5 Jahren auf [11].

5.5 Differenzialdiagnose

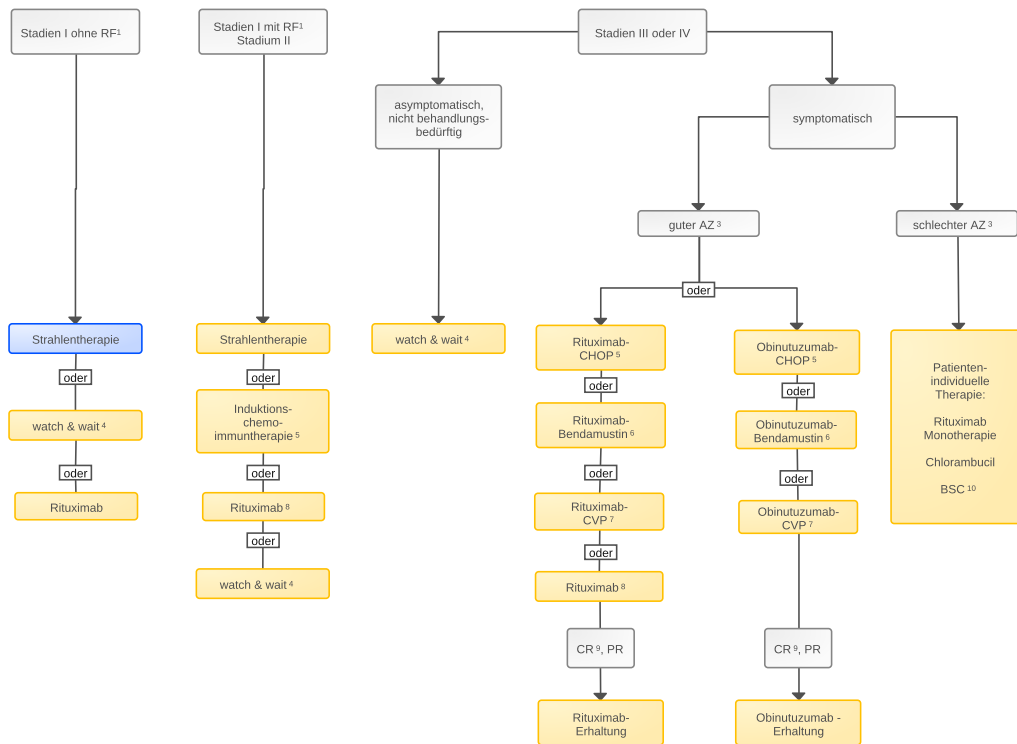
Als Differenzialdiagnose kommen alle entzündlich bedingten Lymphknotenvergrößerungen bakterieller oder viraler Genese (z.B. Tuberkulose, Toxoplasmose, Epstein-Barr-Virus, Zytomegalievirus, HIV) in Betracht. Des Weiteren sind andere maligne Lymphome, Lymphknotenmetastasen solider Tumoren, oder eine Sarkoidose in die differenzialdiagnostischen Erwägungen einzubeziehen und ggf. auszuschließen. Die Differenzialdiagnose muss auch die in der WHO neu definierten Entitäten [1] berücksichtigen mit Bezug zur Lokalisation (duodenales folliculäres Lymphom), zum Alter der Patienten (folliculäres Lymphom vom pädiatrischen Typ) und zur Histologie (folliculäres Lymphom in situ). Diese Entitäten unterscheiden sich vor allem prognostisch von den anderen Formen des folliculären Lymphoms.

6 Therapie

6.1 Therapiestruktur

Patienten mit indolenten Lymphomen sollten, wenn immer möglich, im Rahmen von klinischen Studien behandelt werden. Das Vorgehen richtet sich nach dem Krankheitsstadium, dem Allgemeinzustand und der Komorbiditäten. Ein Therapie - Algorithmus für die Erstlinientherapie ist in [Abbildung 1](#) dargestellt.

Abbildung 1: Erstlinientherapie des Follikulären Lymphoms



Legende:

— kurative Therapieintention; — palliative Therapieintention;

¹ RF – Risikofaktoren (LK \geq 5–7 cm);

² Hinweis auf fertilitätserhaltende Maßnahmen bei Patienten im reproduktiven Alter mit Kinderwunsch geben, siehe auch https://www.dgho.de/publikationen/schriftenreihen/fertilitaetserhalt/dgho_gpsr_xi_de_0971_web;

³AZ – Allgemeinzustand;

⁴ watch & wait – abwartendes Verhalten unter regelmäßiger Beobachtung;

⁵ Induktionschemotherapie: CHOP – Cyclophosphamid / Doxorubicin / Vincristin / Prednison;

⁶ cave: erhöhtes Risiko opportunistischer Infektionen;

⁷ CVP – Cyclophosphamid / Vincristin / Prednison;

⁸ Die Rituximab-Monotherapie ist eine therapeutische Alternative für Patienten, die eine geringe Tumormasse aufweisen oder eine Immunchemotherapie nicht tolerieren.

⁹ CR – komplette Remission, PR – partielle Remission;

¹⁰ BSC – Best Supportive Care

6.1.1 Stadium I und II

Eine lokale Bestrahlung („involved field“) mit einer Gesamtdosis von 24-30 Gy ist in der Lage, langanhaltende Krankheitsfreiheit und potenzielle Heilungen zu erzielen [12]. Nach 10 Jahren sind ca. 85% der Patienten in Stadium I (oder LK <2cm), aber lediglich 35% in Stadium II (oder LK > 3-5 cm) weiterhin krankheitsfrei. Sehr niedrige Rezidivraten wurden in der Kombination von Bestrahlung mit Rituximab beobachtet [13]. Allerdings wurde dieser Ansatz nicht in randomisierten Studien getestet.

Im lokalisierten Stadium I mit Bulk (LK \geq 5-7 cm) oder im Stadium II ist neben der Strahlentherapie eine Immunchemotherapie wie für die Stadien III und IV im Abschnitt 6.1.2 beschrieben, eine Therapieoption.

Vergleichbar den fortgeschrittenen Stadien kann bei Kontraindikationen gegen eine Strahlen- oder systemische Induktionstherapie eine watch & wait Strategie vertreten werden.

6.1.2 Stadium III und IV

Bei fehlender Symptomatik ist im fortgeschrittenen Stadium eine abwartende Haltung (watch & wait) indiziert, die Behandlung wird erst beim Auftreten krankheitsassoziierter Symptome (B-Symptome, hämatopoetische Insuffizienz, rasche Lymphomprogression, Organkompression) eingeleitet. Diese Empfehlung beruht darauf, dass es bislang keine Studie gibt, die zeigen konnte, dass durch frühzeitige Chemotherapie oder Rituximab-Monotherapie das Gesamtüberleben der Patienten mit fortgeschrittenem folliculärem Lymphom beeinflusst werden kann [14], siehe [Studienergebnisse Follikuläres Lymphom](#). Eine Orientierungshilfe zur Therapieinitiierung bietet ein Score der französischen „Groupe d’Etude des Lymphomes Folliculaires (GELF)“ [15].

6.1.2.1 Erstlinientherapie - Induktion

Standard für die Induktionstherapie bei ‚medically fit‘ Patienten ist die Immunchemotherapie, also die Kombination eines Anti-CD20-Antikörpers mit einer Chemotherapie [16].

6.1.2.1.1 R¹-CHOP² / Obi³-CHOP

Standardchemotherapie mit guter Wirksamkeit und ausreichend guter Verträglichkeit: geringe Stammzelltoxizität, daher speziell bei jüngeren Patienten zu empfehlen [17]; Risiko für Kardio- und Neurotoxizität, Infektionen sowie Alopezie; Obinutuzumab führt gegenüber Rituximab zu einer Verlängerung der progressionsfreien Überlebenszeit (Hazard 0,66; p=0,001), nicht der Gesamtüberlebenszeit [18], siehe [Arzneimittelbewertung Obinutuzumab Follikuläres Lymphom](#).

¹ R – Rituximab, ² CHOP – Cyclophosphamid, Doxorubicin, Vincristin, Predniso(lo)n, ³ Obi – Obinutuzumab, ⁴ CVP – Cyclophosphamid, Vincristin, Predniso(lo)n;

6.1.2.1.2 R-Bendamustin / Obi-Bendamustin

gute Wirksamkeit von Bendamustin bei insgesamt guter Verträglichkeit, daher speziell bei älteren Patienten zu empfehlen; allerdings Risiko zum Teil fataler opportunistischer Infektionen sowohl in Kombination mit Rituximab als auch mit Obinutuzumab, deshalb unter und nach Chemotherapie antibakterielle (Pneumocystis – jirovecii – Pneumonie) und antivirale Prophylaxe (CMV) unter Beachtung der CD4-Lymphozyten empfohlen. Bei Patienten mit folliculärem Lymphom Grad I und II ist R-Bendamustin dem R-CHOP in zwei Studien zumindest gleichwertig in Bezug auf das progressionsfreie und das Gesamtüberleben [19, 20]. Obinutuzumab führt gegenüber Rituximab zu einer Verlängerung der progressionsfreien Überlebenszeit (Hazard 0,66; p=0,001), jedoch nicht der Gesamtüberlebenszeit, siehe [Arzneimittelbewertung Obinutuzumab Follikuläres Lymphom](#).

6.1.2.1.3 R-CVP⁴ / Obi-CVP

gute Wirksamkeit der Chemotherapie bei guter Verträglichkeit, Option bei älteren Patienten.

¹ R – Rituximab, ² CHOP – Cyclophosphamid, Doxorubicin, Vincristin, Predniso(lo)n, ³ Obi – Obinutuzumab, ⁴ CVP – Cyclophosphamid, Vincristin, Predniso(lo)n;

6.1.2.1.4 R - Lenalidomid

in der RELEVANCE-Studie war die Kombination Rituximab/Lenalidomid der Kombination aus Rituximab/Standardchemotherapie gleichwertig in Bezug auf das progressionsfreie Überleben nach 3 Jahren (77 vs 78%), die Rate kompletter Remissionen (48% vs 53%) und die Nebenwirkungsrate [21]. Lenalidomid ist in dieser Indikation nicht zugelassen, siehe [Follikuläres Lymphom Zulassungsstatus](#).

6.1.2.1.5 Antikörpermonotherapie

Eine Antikörpermonotherapie (Rituximab) stellt eine therapeutische Alternative für die Patienten dar, die eine geringe Tumorlast aufweisen oder eine Immunchemotherapie nicht tolerieren [22].

6.1.2.1.6 Orale Chemotherapie

Bei älteren, medically non-fit Patienten stellt die orale Chemotherapie eine Therapieoption dar (z. B. Chlorambucil).

Daten zum aktuellen Zulassungsstatus sind in [Follikuläres Lymphom Zulassungsstatus](#) zusammengefasst. Details zu den Therapieschemata sind unter [Medikamentöse Tumorthherapie - Protokolle](#) dargestellt.

6.1.2.2 Erstlinientherapie - Konsolidierung / Erhaltung

- Eine Erhaltungstherapie mit Rituximab (alle 8 Wochen 1 x 375 mg/m² über 2 Jahre) bei Patienten mit Ansprechen auf eine Erstlinien-Immunchemotherapie führt zu einer signifikanten Verlängerung des progressionsfreien Überlebens, allerdings nicht zu einer Verlängerung der Gesamtüberlebenszeit [23, 24]. Die Rate von Infektionen im Grad 3/4 war erhöht. Ein Vergleich einer initialen Obinutuzumab-Chemotherapie gefolgt von einer Erhaltung mit Obinutuzumab war einer Rituximab-Chemotherapie gefolgt von einer Rituximab hinsichtlich des progressionsfreien Überlebens signifikant überlegen, siehe Kapitel [6. 1. 2. 1](#) In Subgruppenanalysen der Zulassungsstudie ist der Vorteil von Obinutuzumab deutlicher bei Patienten mit intermediärem oder hohem FLIP-Index.
- Nach einer Antikörpermonotherapie (Rituximab) bei Patienten mit geringer Tumorlast führt ein abwartendes Verhalten mit Rituximab-Retherapie im Rezidiv anstelle einer Erhaltungstherapie zu gleichen Krankheitskontrollraten [25].
- Für die myeloablative Hochdosistherapie mit nachfolgender autologer Stammzelltransplantation (ASZT) wurde bisher keine Verbesserung des Gesamtüberlebens nach Rituximab - Chemotherapie in erster Remission gezeigt. Die Hochdosistherapie wird in erster Remission nicht empfohlen.

Weitere Informationen zu den Medikamenten sind in [Follikuläres Lymphom Zulassungsstatus](#) zusammengefasst.

6.1.3 Rezidiv

Vor Einleitung einer Therapie im Rezidiv ist eine erneute Lymphknotenexstirpation oder -biopsie zur Histologiegewinnung anzustreben, um eine sekundäre Transformation in ein aggressives Lymphom auszuschließen. Mittels PET kann vorher die Läsion mit der höchsten Anreicherung (SUV – Standard Uptake Value) identifiziert werden. Das Transformationsrisiko liegt bei etwa 3%/Jahr. Auch im Rezidiv besteht eine Therapieindikation erst beim Auftreten krankheitsassoziierter Symptome.

6.1.3.1 Rezidiv - Induktion

Auch im Rezidiv ist für die Induktion die Immunchemotherapie Standard. Die Wahl des Schemas erfolgt in Abhängigkeit von der Primärtherapie. Bei einem Rezidiv >2 Jahre nach Therapieende kann die initiale Therapie wiederholt werden. Alternative ist ein Wechsel, z. B. bei Vorbehandlung mit R-CHOP auf eine Therapie mit B-R, bei initialer Therapie mit B-R auf R-CHOP. Tritt das Rezidiv nach initialer Rituximab/Chemotherapie innerhalb von 6 Monaten nach der letzten Rituximab-Gabe auf, führt die Kombination von Obinutuzumab/Bendamustin, gefolgt von einer Obinutuzumab-Erhaltungstherapie, gegenüber Bendamustin-Monotherapie zu einer Verlängerung der progressionsfreien Überlebenszeit (HR 0,47; Median 15,4 Monate) und zur Verlängerung der Überlebenszeit (HR 0,62; Median nicht erreicht) [26].

Bei Patienten mit Rezidiv oder Refraktärität nach einer oder mehreren Vortherapien führte die Kombination von Lenalidomid mit Rituximab gegenüber einer Rituximab-Monotherapie zu einer Verlängerung des progressionsfreien Überlebens (Hazard Ratio 0,40; Median 20 Monate). Ein möglicher, positiver Einfluss von Lenalidomid/Rituximab auf die Gesamtüberlebenszeit ist wegen noch unreifer Daten nicht abschließend beurteilbar [27], siehe auch [Follikuläres Lymphom Zulassungsstatus](#).

Bei Patienten, die auf zwei vorherige Behandlungen nicht angesprochen haben, ist der PI3K-Inhibitor Idelalisib als Monotherapie zugelassen. In einer Phase-II-Studie konnte bei Patienten mit follikulärem Lymphom, die gegen eine vorherige Therapie mit Rituximab und Alkylanzien refraktär waren, mit Idelalisib eine Ansprechrquote von 56% erzielt werden [28]. Patienten sprachen rasch mit einem Median von 1,9 Monaten an. Aufgrund erhöhter Mortalität in Studien mit Idelalisib in Kombinationstherapie bei Patienten mit CLL und mit FL durch opportunistische Infektionen wird empfohlen, bei allen mit Idelalisib – behandelten Patienten regelmäßig klinische und Laboruntersuchungen auf eine Infektion mit dem Cytomegalievirus (CMV) durchzuführen und bei Verdacht auf eine Infektion oder Virämie die Behandlung mit Idelalisib abzubrechen. Zudem sollte bei allen Patienten eine Prophylaxe gegen eine Pneumocystis – jirovecii – Pneumonie erfolgen.

6.1.3.2 Rezidiv - Konsolidierung / Erhaltung

- Als Konsolidierung ist die myeloablative Hochdosistherapie mit nachfolgender autologer Stammzelltransplantation eine Option insbesondere bei jüngeren Patienten und frühen Rezidiven innerhalb von 2 Jahren [29]. Zwei Analysen des Langzeitverlaufs von Patienten mit frühem Rezidiv deuten auf ein längeres progressionsfreies und Gesamtüberleben hin [30, 31].
- Eine Erhaltungstherapie mit Rituximab nach erfolgreicher Re-Induktion (eine Infusion alle 3 Monate über 2 Jahre) verlängert signifikant das progressionsfreie Überleben, siehe [Follikuläres Lymphom Zulassungsstatus](#). Sie gilt deshalb als Option auch außerhalb von Studien [32, 33].

- Alternativ ist in dieser Situation die Radioimmuntherapie (RIT) mit Yttrium-90- Ibritumomab-Tiuxetan zu diskutieren, insbesondere bei Patienten mit Rezidiv unter Rituximab-Erhaltungstherapie [34].
- Die allogene Stammzelltransplantation ist kein Standard für Patienten im ersten Rezidiv. Sie kann jedoch im weiteren Verlauf bei jüngeren Patienten in gutem Allgemeinzustand mit Rezidiv nach autologer Stammzelltransplantation in Erwägung gezogen werden. Sie sollte vorzugsweise im Rahmen von klinischen Studien durchgeführt werden, siehe [Onkopedia Allogene Stammzelltransplantation Indikationen](#).

6.2 Therapiemodalitäten

6.2.3 Medikamentöse Tumorthherapie

Die Ergebnisse von randomisierten klinischen Studien mit den einzelnen Substanzen und den Kombinationen sind in [Studienergebnisse Follikuläres Lymphom](#) zusammengefasst. Informationen über den Zulassungsstatus der für die Therapie des follikulären Lymphoms geeigneten Medikamente sind in [Zulassungsstatus Follikuläres Lymphom für Deutschland, Österreich und die Schweiz](#) aufgeführt.

6.2.3.1 Bendamustin

Bendamustin gehört zu den Stickstoff-Lost-Derivaten. Es ist eine alkylierende Substanz und hat gleichzeitig Eigenschaften eines Purin-Antimetaboliten. In Kombination mit Rituximab war es in einer randomisierten Studie einer Therapie mit R-CHOP in Bezug auf das progressionsfreie Überleben überlegen, in einer zweiten Studie war es dem Kontrollarm nicht unterlegen, siehe [Follikuläres Lymphom Studienergebnisse](#). Die Remissionsraten der Immunchemotherapie liegen über 90%. Die häufigsten Nebenwirkungen von Bendamustin im CTCAE Grad 3/4 sind Neutropenie (23%) und Thrombozytopenie (12%). In Kombination mit Rituximab oder Obinutuzumab, gefolgt von einer Erhaltungstherapie mit dem jeweiligen Antikörper, können schwere Infektionen auftreten. Die Nebenwirkungen erfordern Dosisanpassungen und ggf. eine antibakterielle (Pneumocystis - jirovecii - Pneumonie) und eine antivirale Prophylaxe (CMV) unter Beachtung der CD4-Lymphozyten. Andere häufigere Nebenwirkungen sind Fieber, Übelkeit/Erbrechen und Hautexanthem. Die Knochenmarkstoxizität von Bendamustin ist kumulativ. Die Applikation von Bendamustin erfolgt intravenös.

6.2.3.2 Chlorambucil

Chlorambucil ist eine alkylierende Substanz. Es wird seit mehr als 50 Jahren bei Non-Hodgkin Lymphomen eingesetzt. Chlorambucil ist in der Monotherapie gut verträglich. Die Nebenwirkungen sind dosisabhängig. Im Vordergrund steht die Hämatotoxizität mit Neutropenie, Thrombozytopenie und Anämie. Nebenwirkungen im CTCAE Grad 3/4 treten selten auf und sind durch Dosisreduktion vermeidbar. Chlorambucil wird oral appliziert.

6.2.3.3 Cyclophosphamid

Cyclophosphamid hat eine Wirkung als Monosubstanz bei in indolenten Lymphomen, wird aber vor allem in Kombinationen mit Fludarabin und Rituximab (FCR) bzw. mit Doxorubicin, Vincristin, Prednison und Rituximab (R-CHOP) eingesetzt. Hauptnebenwirkung von Cyclophosphamid ist die Hämatotoxizität. Bei höheren Dosierungen (>1.000 mg) kann eine hämorrhagische Zysti-

tis auftreten, die durch die prophylaktische Gabe von Uromitexan (Mesna) vermeidbar ist. Cyclophosphamid wird in den gängigen Lymphom-Schemata intravenös appliziert.

6.2.3.4 Doxorubicin

Doxorubicin gehört zur Gruppe der Anthrazykline. Es wird vor allem in Kombination mit Doxorubicin, Vincristin, Prednison (CHOP) ± Rituximab (R-CHOP) eingesetzt und hatte sich vor etwa 10 Jahren als Standard für fitte Patienten etabliert. Inzwischen wurde gezeigt, dass die Kombination Bendamustin/Rituximab dem R-CHOP mindestens gleichwertig ist in Bezug auf Remissionsraten und progressionsfreies Überleben. Die Remissionsraten liegen über 90%. Hauptnebenwirkungen von Doxorubicin sind Übelkeit/Erbrechen, Alopezie und die Hämatotoxizität. Kritische Langzeitnebenwirkung ist eine Kardiomyopathie, das Risiko steigt ab einer kumulativen Dosis von 550 mg/m². Nebenwirkungen von CHOP im CTCAE Grad 3/4, die bei mehr als 5% der Patienten auftreten, sind Neutropenie, Anämie, Thrombozytopenie, Alopezie und Infektionen. Doxorubicin muss strikt intravenös appliziert werden. Paravasate erfordern sofortige Gegenmaßnahmen.

6.2.3.5 Idelalisib

Idelalisib gehört zur Klasse der PI3Kδ-Inhibitoren. Es ist als Monotherapie im Rezidiv zugelassen, siehe [Zulassungsstatus Follikuläres Lymphom](#). Idelalisib wurde in einer Phase-II-Studie bei Patienten mit indolenten Lymphomen nach mindestens 2 vorhergehenden Therapieformen und Refraktarität auf Rituximab und Alkylanzien getestet. Die Remissionsrate lag bei 54%, das mediane progressionsfreie Überleben bei 8,5 Monaten, siehe auch [Arzneimittel Bewertung Idelalisib Follikuläres Lymphom](#). Nebenwirkungen im CTCAE Grad 3/4, die bei mehr als 5% der Patienten auftraten, waren Neutropenie (27%), Diarrhoe/Kolitis (16%) nach einem Median von 6 Monaten, Pneumonien/Dyspnoe (10%), Thrombozytopenie (6%) und Erhöhung der Transaminasen (13%). Diese Nebenwirkungen erfordern eine engmaschige Überwachung der Patienten und je nach Schweregrad einen Therapieabbruch oder eine Dosisreduktion. Transaminasenerhöhung und Diarrhoe waren die Nebenwirkungen, die am häufigsten zu einer Dosisreduktion führten [27]. Aufgrund höherer Mortalität in Studien mit Idelalisib bei der CLL und beim FL durch opportunistische Infektionen wird empfohlen bei allen mit Idelalisib - behandelten Patienten regelmäßig klinische und Laboruntersuchungen auf eine Infektion mit dem Cytomegalievirus (CMV) durchzuführen und bei Verdacht auf eine Infektion oder Virämie die Behandlung mit Idelalisib abzubrechen. Zudem sollte allen Patienten eine Prophylaxe gegen eine Pneumocystis - jirovecii - Pneumonie erfolgen.

6.2.3.6 Obinutuzumab

Obinutuzumab ist ein Anti-CD20 Antikörper mit einer veränderten Glykosylierung, siehe auch [Arzneimittel Bewertung Obinutuzumab Follikuläres Lymphom](#). Obinutuzumab führte in Kombination mit Chemotherapie (Bendamustin oder CHOP oder CVP) gegenüber Rituximab/Chemotherapie zu einer Verlängerung der progressionsfreien Überlebenszeit (Hazard Ratio 0,66) [17], nicht der Gesamtüberlebenszeit, und nicht zur Verbesserung der Lebensqualität, siehe [Arzneimittel Bewertung Obinutuzumab Follikuläres Lymphom](#). In Subgruppenanalysen der Zulassungsstudie ist der Einfluss von Obinutuzumab auf das progressionsfreie Überleben deutlicher bei Patienten mit intermediärem oder hohem FLIP-Index. Die einzige schwere Nebenwirkung im CTCAE Grad 3/4, die in der Obinutuzumab-Kombinationstherapie häufiger als im Kontrollarm auftrat, war eine Neutropenie (33%).

6.2.3.7 Prednison / Prednisolon

Prednison oder Prednisolon sind Bestandteil vieler Therapieschemata beim folliculären Lymphom. Kurzfristige Nebenwirkungen der Glukokortikoide sind Flush, innere Unruhe und Störungen des Glukose-Stoffwechsels. Mittel- und längerfristige Nebenwirkungen entsprechen den Symptomen des Cushing-Syndroms, u. a. Osteoporose, Verlagerung der Fettablagerung und Veränderung des Körperbildes. Kritische Nebenwirkungen, insbesondere in Kombination mit anderen immunsupprimierenden Medikamenten sind Infektionen, vor allem auch viraler und fungaler Genese, aufgrund Verstärkung der Immunsuppression. Glukokortikoide können oral und intravenös appliziert werden.

6.2.3.8 Rituximab

Rituximab ist ein chimärer Anti-CD20 Antikörper. Bindung von Rituximab an das B-Zell-Antigen CD20 induziert Komplement-abhängige und Antikörper-abhängige zelluläre Zytotoxizität. Ein weiterer Mechanismus ist Induktion von Apoptose via CD20 Signalübertragung. Rituximab wurde zuerst als Monotherapie für die Therapie von Patienten mit indolenten Lymphomen zugelassen. Nachdem in mehreren Studien die Überlegenheit von Rituximab-haltigen Kombinationen gegenüber der alleinigen Chemotherapie gezeigt wurde, ist Rituximab heute fester Bestandteil der Erstlinien-, der Zweitlinien- sowie der Erhaltungstherapie nach erfolgreicher Induktion. Die Wirkung von Rituximab ist Dosis-abhängig. Die häufigsten Nebenwirkungen von Rituximab sind unmittelbar infusionsbedingt mit Fieber, Schüttelfrost, Übelkeit und allgemeinem Krankheitsgefühl. Ein Zytokin-Release-Syndrom kann zu schwerer Hypotonie mit hohen Temperaturen, Hypoxie und Schocksymptomatik mit Intensivpflichtigkeit führen. Das Auftreten des Zytokin-Release-Syndroms korreliert mit der Tumormasse und ist abhängig von der Rituximab-Dosierung. Rituximab kann intravenös und subkutan appliziert werden.

6.2.3.9 Vincristin

Vincristin gehört zu den Vinca-Alkaloiden. Beim folliculären Lymphom ist es Bestandteil von Kombinationsregimen wie R-CHOP oder R-CVP (R-COP). Spezifische Nebenwirkung ist neben der Hämatotoxizität vor allem eine Polyneuropathie, beginnend als sensorische Missempfindungen der Akren. Vincristin wird intravenös appliziert. Paravasate erfordern sofortige Gegenmaßnahmen.

6.2.3.10 ⁹⁰Yttrium-Ibritumomab-Tiuxetan

⁹⁰Yttrium-Ibritumomab-Tiuxetan ist ein Radioimmunkonjugat. Es besteht aus dem murinen Anti-CD20 Antikörper Ibritumomab und dem reinen β -Strahler ⁹⁰Yttrium. In der Zulassungsstudie führte es bei Patienten mit folliculärem Lymphom nach erfolgreicher Induktion zu einer signifikanten Verlängerung des progressionsfreien Überlebens. Es kann ebenfalls im Rezidiv oder bei Refraktarität nach Rituximab-Therapie eingesetzt werden. Nebenwirkung im CTCAE Grad 3/4, die bei mehr als 5% der Patienten auftrat, war eine Lymphozytopenie (10,8%). Schwere Infektionen traten bei 2,4% der Patienten auf.

8 Verlaufskontrolle und Nachsorge

8.1 Verlaufskontrolle

- Unter und unmittelbar nach Therapie (Therapiekontrolle, Erkennung von Komplikationen und Nebenwirkung)

- Anamnese und körperliche Untersuchung
- Zellzählung, Differentialblutbild, LDH
- ggf. weitere Labordiagnostik zur Therapieüberwachung und Komplikationskontrolle
- Therapiebewertung (Zytoreduktion, Nebenwirkungen) nach der Hälfte der Therapiezyklen und nach Abschluss einer zytostatischen Therapie sowie bei Verdacht auf Progression oder Komplikation:
- Anamnese und körperliche Untersuchung
- bildgebende Diagnostik (CT, Sonographie)
- Ausschluss von Therapiekomplikationen (Labor; bei klinischen Verdacht Echokardiographie, Röntgen Thorax, ggf. Lungenfunktion)
- Verlaufskontrollen nach Abschluss der Therapie in 3monatigen, ab dem dritten Jahr in 6 - 12monatigen Abständen als Nachsorge (Remissionsüberwachung bzw. Rezidiverkennung, Erkennung von Langzeittoxizität, z.B. Schilddrüse nach zervikaler Radiatio, oder Auftreten sekundärer Neoplasien):
- Anamnese und körperliche Untersuchung
- Zellzählung, Differentialblutbild
- LDH
- Kontrolle initial pathologischer Befunde (bildgebende Verfahren), vorzugsweise mittels Sonographie; der Wert engmaschiger Kontrolle mittels Schnittbildverfahren (CT, MRT) ist in Bezug auf die Langzeitprognose nicht gesichert.
- weiterführende Diagnostik in Abhängigkeit von den initial und im Verlauf erhobenen Befunden
- Bestimmung der Bestimmung der ‚minimalen Resterkrankung‘ (MRD) nur innerhalb von Studien.

9 Literatur

1. Swerdlow SH, Campo E, Pileri SA, et al. The 2016 revision of the World Health Organization classification of lymphoid neoplasms. *Blood* 2016;127:2375-2390, 2016. DOI:10.1182/blood-2016-01-643569
2. Pastore A, Jurinovic V, Kridel R et al.: Integration of gene mutations in risk prognostication for patients receiving first-line immunochemotherapy for follicular lymphoma: a retrospective analysis of a prospective clinical trial and validation in a population-based registry. *Lancet Oncol* 16:1111-1122, 2015. DOI:10.1016/S1470-2045(15)00169-2
3. Huet S, Tesson B, Jais JP et al.: Gene-expression profiling score for prediction of outcome in patients with follicular lymphoma: a retrospective training and validation analysis in three international cohorts. *Lancet Oncol* 19:549-561, 2018. DOI:10.1016/S1470-2045(18)30102-5
4. S3 Leitlinie der AWMF: Follikuläres Lymphom, in Vorbereitung, 2019
5. Cheson BD, Fisher RI, Barrington SF, et al.: Recommendations for initial evaluation, staging, and response assessment of Hodgkin and non-Hodgkin lymphoma: the Lugano classification. *J Clin Oncol* 32:3059–3068, 2014. DOI:10.1200/JCO.2013.54.8800
6. Solal-Celigny P, Roy P, Colombat P et al.: Follicular lymphoma international prognostic index. *Blood* 104:1258-1265, 2004. DOI:10.1182/blood-2003-12-4434; <http://bloodref.com/lymphoid/lymphoma/flipi>
7. Buske C, Hoster E, Dreyling M et al.: The Follicular Lymphoma International Prognostic Index (FLIPI) separates high-risk from intermediate- or low-risk patients with advanced-

- stage follicular lymphoma treated front-line with rituximab and the combination of cyclophosphamide, doxorubicin, vincristine, and prednisone (R-CHOP) with respect to treatment outcome. *Blood* 108:1504-1508, 2006. DOI:10.1182/blood-2006-01-013367
8. van de Schans SA, Steyerberg EW, Nijziel MR et al.: Validation, revision and extension of the Follicular Lymphoma International Prognostic Index (FLIPI) in a population-based setting. *Ann Oncol* 20:1697-1702, 2009. DOI:10.1093/annonc/mdp053
 9. Casulo C: Prognostic factors in follicular lymphoma: are we ready to abandon. *Hematology* 2016:269-276, 2016. DOI:10.1182/asheducation-2016.1.269
 10. <http://www.glsq.de/m7-flipi/>
 11. Casulo C, Byrtek M, Dawson KL et al.: Relapse of follicular lymphoma after rituximab plus cyclophosphamide, doxorubicin, vincristine, and prednisone defines patients at high risk for death: An Analysis From the National LymphoCare Study. *J Clin Oncol* 33:2516-2522, 2015. DOI:10.1200/JCO.2014.59.7534
 12. Lowry L, Smith P, Qian W et al. Reduced dose radiotherapy for local control in non-Hodgkin lymphoma: a randomised phase III trial. *Radiother Oncol* 100:86-92, 2011. DOI:10.1016/j.radonc.2011.05.013
 13. Witzens-Harig M, Hensel M, Unterhalt M, Herfarth K: Treatment of limited stage follicular lymphoma with Rituximab immunotherapy and involved field radiotherapy in a prospective multicenter Phase II trial-MIR trial. *BMC* 11:87, 2011. DOI:10.1186/1471-2407-11-87
 14. Ardeshtna KM, Smith P, Norton A et al.: Long-term effect of a watch and wait policy versus immediate systemic treatment for asymptomatic advanced-stage non-Hodgkin lymphoma: a randomised controlled trial. *Lancet* 362:516-22, 2003. DOI:0.1016/S0140-6736(03)14110-4
 15. <https://www.mdcalc.com/groupe-detude-des-lymphomes-folliculaires-gelf-criteria>
 16. Hiddemann W, Cheson BD. How we manage follicular lymphoma. *Leukemia* 28: 1388-1395, 2014. DOI:10.1038/leu.2014.91
 17. Hiddemann W, Kneba M, Dreyling MH et al.: Frontline therapy with rituximab added to the combination of cyclophosphamide, doxorubicin, vincristine, and prednisone (CHOP) significantly improves the outcome for patients with advanced-stage follicular lymphoma compared with therapy with CHOP alone: results of a prospective randomized study of the German Low-Grade Lymphoma Study Group. *Blood* 106:3725-3732, 2005. DOI:10.1182/blood-2005-01-0016
 18. Marcus R, Davies AJ, Ando K et al.: Obinutuzumab for the first-line treatment of follicular lymphoma. *N Engl J Med* 377:1331-1344, 2017. DOI:10.1056/NEJMoa1614598
 19. Rummel M, Kaiser U, Balsemer C et al.: Bendamustine plus rituximab versus fludarabine plus rituximab for patients with relapsed indolent and mantle-cell lymphomas: a multicentre, randomised, open-label, non-inferiority phase 3 trial. *Lancet Oncol* 17:57-66, 2016. DOI:10.1016/S1470-2045(15)00447-7
 20. Flinn IW, van der Jagt R, Kahl BS et al.: Randomized trial of bendamustine-rituximab or R-CHOP/R-CVP in first-line treatment of indolent NHL or MCL: the BRIGHT study. *Blood* 123:2944-2952, 2014. DOI:10.1182/blood-2013-11-531327
 21. Morschhauser F, Fowler NH, Feugier P et al.: Rituximab plus lenalidomide in advanced untreated follicular lymphoma. *N Engl J Med* 379:934-947, 2018. DOI:10.1056/NEJMoa1805104
 22. Taverna C, Martinelli G, Hitz F et al.: Rituximab maintenance for a maximum of 5 years after single-agent rituximab induction in follicular lymphoma: results of the randomized controlled phase III trial SAKK 35/03. *J Clin Oncol* 34:495-500, 2016. DOI:10.1200/JCO.2015.61.3968

23. Salles G, Seymour JF, Offner F et al.: Rituximab maintenance for 2 years in patients with high tumour burden follicular lymphoma responding to rituximab plus chemotherapy (PRIMA): a phase 3, randomised controlled trial. *Lancet* 377: 42-51, 2011. [DOI:10.1016/S0140-6736\(10\)62175-7](https://doi.org/10.1016/S0140-6736(10)62175-7)
24. Salles G, Seymour JF, Feugier P et al.: Updated 6 year follow-up of the PRIMA study confirms the benefit of 2-year rituximab maintenance in follicular lymphoma patients responding to frontline immunochemotherapy. *Blood* 122: 509, 2013. [DOI:10.1182/blood.V122.21.509.509](https://doi.org/10.1182/blood.V122.21.509.509)
25. Kahl BS, Hong F, Williams ME et al.: Rituximab extended schedule or re-treatment trial for low-tumor burden follicular lymphoma: eastern cooperative oncology group protocol e4402. *J Clin Oncol* 32: 3096-3102, 2014. [DOI:10.1200/JCO.2014.56.5853](https://doi.org/10.1200/JCO.2014.56.5853)
26. Sehn LH, Chua N, Mayer J et al.: Obinutuzumab plus bendamustine versus bendamustine monotherapy in patients with rituximab-refractory indolent non-Hodgkin lymphoma (GADOLIN): a randomised, controlled, open-label, multicentre, phase 3 trial. *Lancet Oncol* 17:1081-1093, 2016. [DOI:10.1016/S1470-2045\(16\)30097-3](https://doi.org/10.1016/S1470-2045(16)30097-3)
27. Leonard JP, Trneny M, Izutsu K et al.: AUGMENT: A phase III study of lenalidomide plus rituximab in relapsed or refractory indolent lymphoma. *J Clin Oncol* 37:1188-1199, 2019. [DOI:10.1200/JCO.19.00010](https://doi.org/10.1200/JCO.19.00010)
28. Gopal AK, Kahl BS, de Vos S et al.: PI3K δ inhibition by idelalisib in patients with relapsed indolent lymphoma. *N Engl J Med*. 370:1008-1018, 2014. [DOI:10.1056/NEJMoa1314583](https://doi.org/10.1056/NEJMoa1314583)
29. Montoto S, Corradini P, Dreyling M et al. Indications for hematopoietic stem cell transplantation in patients with follicular lymphoma: a consensus project of the EBMT-Lymphoma Working Party. *Haematologica* 98: 1014-1021, 2013. [DOI:10.3324/haematol.2013.084723](https://doi.org/10.3324/haematol.2013.084723)
30. Jurinovic V, Metzner B, Pfreundschuh M et al.: Autologous stem cell transplantation for patients with early progression of follicular lymphoma: a follow-up study of 2 randomized trials from the German Low Grade Lymphoma Study Group. *Biol Blood Marrow Transplant* 24:1172-1179, 2018. [DOI:10.1016/j.bbmt.2018.03.022](https://doi.org/10.1016/j.bbmt.2018.03.022)
31. Casulo C, Friedberg JW, Ahn KW et al.: Autologous transplantation in follicular lymphoma with early therapy failure: A National LymphoCare Study and Center for International Blood and Marrow Transplant Research analysis. *Biol Blood Marrow Transplant* 24:1163-1171, 2018. [DOI:10.1016/j.bbmt.2017.12.771](https://doi.org/10.1016/j.bbmt.2017.12.771)
32. van Oers MH, Van Glabbeke M, Giurgea L et al. Rituximab maintenance treatment of relapsed/resistant follicular non-Hodgkin's lymphoma: long-term outcome of the EORTC 20981 phase III randomized intergroup study. *J Clin Oncol* 28: 2853-2858, 2010. [DOI:10.1200/JCO.2009.26.5827](https://doi.org/10.1200/JCO.2009.26.5827)
33. Vidal L, Gafter-Gvili A, Leibovici L et al. Rituximab maintenance for the treatment of patients with follicular lymphoma: systematic review and meta-analysis of randomized trials. *J Natl Cancer Inst* 101: 248-255, 2009. [DOI:10.1093/jnci/djn478](https://doi.org/10.1093/jnci/djn478)
34. Morschhauser F, Radford J, Van Hoof A et al.: 90Yttrium-ibritumomab tiuxetan consolidation of first remission in advanced-stage follicular non-Hodgkin lymphoma: updated results after a median follow-up of 7.3 years from the International, Randomized, Phase III First-Line Indolent trial. *J Clin Oncol* 31: 1977-1983, 2013. [DOI:10.1200/JCO.2012.45.6400](https://doi.org/10.1200/JCO.2012.45.6400)

11 Medikamentöse Tumorthherapie - Protokolle

- [Follikuläres Lymphom - Medikamentöse Tumorthherapie - Protokolle](#)

12 Studienergebnisse

- [Follikuläres Lymphom - Studienergebnisse \(randomisierte Phase II Studien, Phase III Studien, Metaanalysen\)](#)

13 Zulassungsstatus

- [Follikuläres Lymphom - Zulassungsstatus von Medikamenten](#)

14 Links

- German Lymphoma Alliance GLA e. V.

www.german-lymphoma-alliance.de/

- Kompetenznetzwerk Maligne Lymphome

www.kompetenznetz-leukaemie.de

- Deutsche Leukämie – und Lymphom – Hilfe e. V.

www.leukaemie-hilfe.de

15 Anschriften der Verfasser

Prof. Dr. med. Christian Buske

Universitätsklinikum Ulm
Innere Medizin III
Inst. f. Experimentelle Tumorforschung
Albert-Einstein-Allee 11
89081 Ulm
christian.buske@uni-ulm.de

Prof. Dr. med. Martin Dreyling

Klinikum der Universität München
Med. Klinik und Poliklinik III Großhadern
Marchioninistr. 15
81377 München
martin.dreyling@med.uni-muenchen.de

Prof. Dr. med. Michael Herold

Helios Klinikum Erfurt GmbH
Onkologisches Zentrum
Nordhäuser Str. 74
99089 Erfurt
michael.herold@helios-gesundheit.de

Prof. Dr. Peter Neumeister

LKH-Universitätsklinikum Graz
Innere Medizin
Klinische Abt. f. Onkologie
Auenbrugger Platz 15
A-8036 Graz
Peter.neumeister@klinikum-graz.at

PD Dr. med. Wolfgang Willenbacher

Universitätsklinikum Innsbruck

Innere Med. V

Hämato-Onkologie

Anichstr. 35

A-6020 Innsbruck

wolfgang.willenbacher@tirol-kliniken.at

Prof. Dr. med. Thorsten Zenz

UniversitätsSpital Zürich

Zentrum für Hämatologie und Onkologie

Rämistr. 100

CH-8091 Zürich

thorsten.zenz@usz.ch

16 Erklärungen zu möglichen Interessenkonflikten

nach den [Regeln der tragenden Fachgesellschaften](#).