

Kaposi-Sarkom

Leitlinie

Empfehlungen der Fachgesellschaft zur Diagnostik und Therapie hämatologischer und onkologischer Erkrankungen

Herausgeber

DGHO Deutsche Gesellschaft für Hämatologie und
Medizinische Onkologie e.V.
Alexanderplatz 1
10178 Berlin

Geschäftsführender Vorsitzender: Prof. Dr. med. Michael Hallek

Telefon: +49 (0)30 27 87 60 89 - 0
Telefax: +49 (0)30 27 87 60 89 - 18

info@dgho.de
www.dgho.de

Ansprechpartner

Prof. Dr. med. Bernhard Wörmann
Medizinischer Leiter

Quelle

www.onkopedia.com

Die Empfehlungen der DGHO für die Diagnostik und Therapie hämatologischer und onkologischer Erkrankungen entbinden die verantwortliche Ärztin / den verantwortlichen Arzt nicht davon, notwendige Diagnostik, Indikationen, Kontraindikationen und Dosierungen im Einzelfall zu überprüfen! Die DGHO übernimmt für Empfehlungen keine Gewähr.

Inhaltsverzeichnis

1 Zusammenfassung	3
2 Grundlagen	3
2.1 Definition und Basisinformation	3
2.2 Epidemiologie	3
2.2.1 Klassisches Kaposi-Sarkom	3
2.2.2 Endemisches Kaposi-Sarkom	4
2.2.3 Iatrogen immunsuppressiv bedingtes Kaposi-Sarkom	4
2.2.4 Epidemisches oder AIDS-assoziiertes Kaposi-Sarkom	4
2.3 Pathogenese	5
4 Klinisches Bild	5
4.1 Symptome	5
5 Diagnose	6
5.2 Diagnostik	6
5.2.1 Erstdiagnose	6
5.3 Klassifikation	7
5.3.1 Subtypen	7
5.3.1.1 Histologie	7
5.3.1.1.1 Fleck-(Patch-)Stadium	7
5.3.1.1.2 Plaque-Stadium	7
5.3.1.1.3 Knoten- oder Tumorstadium	7
5.3.1.1.4 Immunhistologie	8
5.4 Prognostische Faktoren	8
5.5 Differenzialdiagnose	8
6 Therapie	8
6.1 Therapiestruktur	8
6.1.1 Klassisches Kaposi-Sarkom - Therapiestruktur	9
6.1.2 Endemisches Kaposi-Sarkom - Therapiestruktur	9
6.1.3 Iatrogen-immunsuppressiv bedingtes Kaposi-Sarkom - Therapie- struktur	9
6.1.4 Epidemisches oder AIDS-assoziiertes Kaposi-Sarkom - Therapie- struktur	9
6.2 Therapiemodalitäten	9
6.2.1 Medikamentöse Tumorthherapie	9
6.2.2 Lokale Therapiemaßnahmen	10
8 Verlaufskontrolle / Nachsorge	10
8.2 Nachsorge	10
9 Literatur	10

11 Therapieprotokolle	12
13 Zulassungsstatus	12
15 Anschriften der Verfasser	12
16 Offenlegung potentieller Interessenkonflikte	12

Kaposi-Sarkom

ICD-10 C46.1

Stand Juli 2018

Erstellung der Leitlinie:

- [Regelwerk](#)
- [Interessenkonflikte](#)

Autoren: Franz A. Mosthaf, Stefan Esser

1 Zusammenfassung

Das Kaposi-Sarkom (KS) entstammt am ehesten lymphatischen endothelialen Zellen, deren maligne Transformation durch eine Infektion mit dem Humanen Herpesvirus 8 mit verursacht wird. Immunsuppression begünstigt das Auftreten, die Persistenz und die Progredienz von Kaposi-Sarkomen, die unverändert zu den häufigsten AIDS-definierenden Neoplasien bei HIV-Infizierten zählen. Insgesamt gehören die Kaposi-Sarkome in der Allgemeinbevölkerung zu den seltenen Tumoren. Fortgeschrittene, ausgedehnte Kaposi-Sarkome können mit einer systemischen Chemotherapie klinisch meistens gebessert und langfristig kontrolliert werden. Kleinere Lokalbefunde werden intraläsional, operativ oder mit Bestrahlung behandelt. Bei HIV-Infizierten kann die Einleitung einer antiretroviralen Therapie mit Immunrestitution, bei medikamentös Immunsupprimierten die Reduktion von Immunsuppressiva zur Abheilung der Kaposi-Sarkome führen.

Weitere Sarkom-Entitäten werden in eigenen Onkopedia-Leitlinien abgehandelt, siehe [Onkopedia Weichgewebssarkome](#), [Onkopedia Gastrointestinale Stromatumore \(GIST\)](#) und [Onkopedia Ewing Sarkom](#).

2 Grundlagen

2.1 Definition und Basisinformation

1872 beschrieb Moriz Kaposi, ein ungarischer Hautarzt, fünf Patienten mit einem aggressiven idiopathischen pigmentierten Sarkom der Haut ('sarcoma idiopathicum multiplex hemorrhagicum') [12]. Einer dieser Patienten starb 15 Monate nach der Erstdiagnose der Hautveränderungen an einer gastrointestinalen Blutung. Die Biopsie zeigte viszerale Läsionen der Lunge und des Gastrointestinaltraktes.

Mittlerweile wurden vier verschiedene epidemiologisch-klinische Varianten beschrieben, welche in spezifischen Populationen vorkommen oder unterschiedliche Manifestationen bzw. Progressionsraten aufweisen [11]. Man geht davon aus, dass diese Varianten unterschiedliche Verlaufsformen auf der Basis desselben Pathomechanismus repräsentieren.

2.2 Epidemiologie

2.2.1 Klassisches Kaposi-Sarkom

Das klassische Kaposi-Sarkom betrifft in erster Linie ältere Männer (m:w ca. 15:1) aus dem osteuropäisch-mediterranen Bereich oder jüdischer Herkunft mit einem Altersgipfel im 7. Lebensjahrzehnt. Hierbei finden sich vor allem im Bereich der unteren Extremitäten oft multiple, rötlich-bläulich-bräunliche Plaques und Knötchen. Der Verlauf ist insgesamt wenig progre-

dient über Jahre oder Jahrzehnte und zeigt nur selten Manifestationen in anderen Organen. Manchmal finden sich Lymphödeme oder eine Hyperkeratose.

Histologisch zeigen sich Infiltrate aus spindelzelligen Endothelien, schlitzförmige neue dünnwandige z. T. unvollständige Blutgefäße mit Erythrozytenextravasaten und Hämosiderinablagerungen, weiterhin ein lymphozytäres Entzündungsinfiltrat.

2.2.2 Endemisches Kaposi-Sarkom

Seit Mitte des letzten Jahrhunderts wurde zunehmend über das Auftreten von Kaposi-Sarkomen in Subsahara-Afrika berichtet. 1971 betrug der Anteil des Kaposi-Sarkoms an allen Krebserkrankungen in Uganda 3 bis 9 %. 1983 wurde über einen dramatischen Inzidenzanstieg des Kaposi-Sarkoms in Sambia berichtet. Nachdem das erworbene Immunschwächesyndrom (AIDS) zuverlässig diagnostiziert werden konnte, war es möglich, das HIV-negative endemische Kaposi-Sarkom vom HIV-positiven epidemischen Kaposi-Sarkom zu unterscheiden. Beschrieben werden beim endemischen afrikanischen Kaposi-Sarkom vier klinische Verlaufsformen:

- relativ gutartig: noduläre Hautveränderungen, ähnlich denen beim klassischen Kaposi-Sarkom. Hiervon sind vor allem junge Männer im Alter um 35 Jahre betroffen.
- aggressiv lokalisiert: kutane Verlaufsform mit Infiltration in das Weichteilgewebe und die Knochen mit fatalem Ausgang innerhalb von fünf bis sieben Jahren.
- diffus: mukokutaner Befall und viszeraler Befall
- fulminant verlaufend: Lymphadenopathie und Beteiligung der viszeralen Organe in der Regel ohne Hautbeteiligung, vor allem auftretend bei Kleinkindern.

2.2.3 Iatrogen immunsuppressiv bedingtes Kaposi-Sarkom

Als Folge einer iatrogenen Immunsuppression, in der Regel in Zusammenhang mit Organtransplantationen, aber auch bei sonstiger Art der Immunsuppression, sind Kaposi-Sarkome beschrieben. Hierbei scheint ein erhöhtes Risiko in bestimmten ethnischen Gruppen zu bestehen, welche ebenfalls ein erhöhtes Risiko für das klassische Kaposi-Sarkom aufweisen. Obwohl der Verlauf sowohl chronisch als auch schnell progredient sein kann, kommt es in der Regel nach Beendigung der immunsuppressiven Therapie zu einer Remission.

2.2.4 Epidemisches oder AIDS-assoziiertes Kaposi-Sarkom

Friedmann-Kien et al. beschrieben 1981 fünfzig bis dahin gesunde junge homosexuelle Männer mit Kaposi-Sarkom, wobei Lymphknoten und die viszeralen Organe und Schleimhäute genauso betroffen waren wie die Haut. Gleichzeitig lagen lebensbedrohliche opportunistische Infektionen vor in Verbindung mit einem massiven Defekt in der T-Zell-vermittelten Immunität. Nur kurze Zeit später wurde diese Erkrankung als erworbenes Immundefektsyndrom (Acquired Immunodeficiency Syndrome (AIDS)) beschrieben und als Ursache die HIV-Infektion nachgewiesen. Obwohl die Inzidenz des Kaposi-Sarkoms als Folge der effektiven antiretroviralen Therapie der HIV-Infektion mittlerweile deutlich zurückgegangen ist, stellt dieser Tumor nach wie vor das häufigste, AIDS-assoziierte Malignom in den USA dar. Das gleiche gilt für Deutschland [10]. Insgesamt ist das Risiko für HIV-Patienten, an einem Kaposi-Sarkom zu erkranken, 20.000fach erhöht im Vergleich zur Normalbevölkerung und 300fach erhöht im Vergleich zu anderen immunsupprimierten Patienten [2]. Bei den verschiedenen HIV-Transmissionsgruppen ist das Risiko ein Kaposi-Sarkom zu entwickeln bei homosexuellen Männern 20fach höher als bei Patienten mit einer Hämophilie. Bei Frauen tritt das Kaposi-Sarkom selten auf.

In den letzten Jahren werden vermehrt HIV-assoziierte Kaposi-Sarkome auch bei Patienten mit höheren Helferzellzahlen und niedriger HIV-Viruslast beobachtet, dies auch bei Patienten unter einer erfolgreichen cART (combined Anti-Retroviral Therapy (kombinierte antiretrovirale Therapie)) [21].

Gewöhnlich findet sich bei Erstdiagnose - in der Regel bei bislang nicht antiretroviral behandelten HIV-Infizierten -, ein multilokuläres Geschehen. Die typischen Läsionen können sich innerhalb weniger Tage entwickeln. Sie beginnen als Makulae in den Hautspaltenlinien und entwickeln sich weiter zu Papeln oder papulösen Tumoren. Vor der Zeit der cART fanden sich bei vielen Patienten orale Läsionen als Primärmanifestation, aber auch typischerweise Läsionen am Penis.

Auch wenn die Hautveränderungen für den betroffenen Patienten stark stigmatisierend sein können, ist die Organbeteiligung klinisch von noch größerer Bedeutung. Da so gut wie alle Organe, einschließlich des gesamten Gastrointestinaltraktes, aber auch Herz, Leber und Lungen betroffen werden können, kann es schnell zu lebensbedrohlichen Situationen kommen. Selten sind Beteiligungen des ZNS und der Augen.

2.3 Pathogenese

Die Pathogenese des Kaposi-Sarkoms wird zunehmend besser verstanden. Mit molekularbiologischen Methoden und PCR-unterstützter In-situ-Hybridisierung gelang in Endothelzellen und Spindelzellen sowohl in AIDS-assoziierten Kaposi-Sarkomen, als auch in Kaposi-Sarkomen von HIV-negativen Patienten in >95 % der Fälle der Nachweis von DNS Sequenzen eines als KS-assoziiertes (KSHV) bzw. HHV-8 bezeichneten humanen Herpesvirus [8, 12, 19]. Deshalb wird dem sexuell aber auch über Speichel und Blut übertragbarem HHV-8 eine entscheidende Rolle bei der Entstehung von Kaposi-Sarkomen zugewiesen. HHV-8 findet sich nicht nur regelmäßig im Kaposi-Sarkom, sondern auch in bestimmten B-Zell-Lymphomen ('body cavity-based large B-cell lymphoma') und im multizentrischen Morbus Castleman, jedoch nicht in anderen vaskulären Tumoren. Zudem wurden im peripheren Blut von HIV-positiven KS-Patienten sowohl mit HHV-8 infizierte Leukozyten als auch KS-Zellen gefunden. In manchen Regionen, in Italien oder Zentralafrika, ist HHV-8 auch bei bis zu 50 % der Normalbevölkerung nachweisbar. Wahrscheinlich wird HHV-8 wie andere Herpesviren überwiegend durch Speichel übertragen, aber auch sexuell, vertikal und über Blut.

Für die Entstehung von Kaposi-Sarkomen ist HHV-8 eine notwendige, aber allein nicht hinreichende Voraussetzung. Kofaktoren sind z.B. das HIV-TAT-Gen und Zytokine wie Interferon- γ und der Vascular Endothelial cell Growth Factor (VEGF). Im Genom von HHV-8 konnten Gene mit onkogenen Eigenschaften (c-myc, bcl-2) (transformierend, chemoattraktiv, wachstumsfördernd, anti-apoptotisch) und andere, die die Bindung, das Zellwachstum, die Inflammation und die Angiogenese beeinflussen, identifiziert werden. Die Expression dieser Genprodukte in KS-Spindelzellen in vivo trägt entscheidend zur KS-Entwicklung bei.

4 Klinisches Bild

4.1 Symptome

Das Kaposi-Sarkom befällt vor allem Haut und Schleimhäute. Meist symmetrisch an den distalen Extremitäten treten anfangs zunächst indurierte rötlich-braune bis violettrote Makulae oft im Verlauf der Hautspaltlinien auf, die sich in flächenhaft infiltrierte Plaques und harte schmerzhafteste Knoten verwandeln. Die Ausbreitung erfolgt proximal, zunehmend disseminiert mit häufiger Beteiligung der Schleimhäute. Spontanregressionen führen zu hämorrhagischen Hyperpigmentierungen, Einblutungen zu periläsionalen Verfärbungen (ockergelbe Purpura). KS können die regionalen Lymphbahnen ummauern, was Ödeme bis hin zu Elephantiasis-ähnlichen

Anschwellungen im betroffenen Abflussgebiet verursacht. Mechanische Belastungen und Traumen können gerade an den Füßen zum ulzerösen Zerfall führen.

Auch innere Organe wie Lymphknoten, Gastrointestinaltrakt, Leber, Lunge, Niere und Milz können betroffen sein. Lymphatischer oder viszeraler Befall kommt mitunter auch isoliert vor, ohne dass die Haut beteiligt ist.

Der Verlauf des KS ist sehr variabel und reicht von einzelnen, über Jahre stationären Läsionen bis zu ausgesprochen aggressiven, vor allem bei HIV-Infizierten innerhalb weniger Wochen zum Tode führenden Verläufen.

5 Diagnose

5.2 Diagnostik

5.2.1 Erstdiagnose

Empfohlen wird eine Stufendiagnostik. Sie beginnt mit der Diagnosesicherung, siehe [Tabelle 1](#), gefolgt von der Ausbreitungsdiagnostik, siehe [Tabelle 2](#).

Tabelle 1: Diagnostik bei neu aufgetretenen Symptomen und klinischem Verdacht

Untersuchung	Anmerkung
Anamnese und klinische Untersuchung	
Biopsie	Eine zytologische Diagnose ist in der Regel nicht ausreichend.
HIV-Test	Obligat

Tabelle 2: Ausbreitungsdiagnostik

Untersuchung	Anmerkung
Sonographie Abdomen	Methode der ersten Wahl
Röntgen Thorax	Methode der ersten Wahl
Computertomographie Thorax	ergänzend bei klinischem oder bildgebendem Verdacht auf Organbefall
Computertomographie Abdomen	ergänzend bei klinischem oder bildgebendem Verdacht auf Organbefall
Endoskopie des Gastrointestinaltraktes	ergänzend bei klinischem oder bildgebendem Verdacht auf Organbefall mit potenziellen therapeutischen Konsequenzen
Bronchoskopie	ergänzend bei klinischem oder bildgebendem Verdacht auf Organbefall mit potenziellen therapeutischen Konsequenzen
HIV-Test	obligat

5.3 Klassifikation

5.3.1 Subtypen

5.3.1.1 Histologie

Das KS ist ein mesenchymaler Tumor der Blut- und Lymphgefäße. Das histologische Erscheinungsbild des KS ist vielgestaltig und verändert sich mit dem klinischen Verlauf. KS bestehen aus drei Komponenten [6]:

1. Angiomatöse Phase
2. Spindelzellige Phase
3. Entzündliche Phase

5.3.1.1.1 Fleck-(Patch-)Stadium

Unmittelbar neben größeren Plexusgefäßen im mittleren und oberen Stratum reticulare der Dermis finden sich beim frühen KS multizentrisch diskrete perivaskuläre Spindelzellproliferationen mit schlitzförmigen Spalten begleitet von lymphoplasmazellulären Infiltraten, extravasalen Erythrozyten, Hämosiderinablagerungen und Siderophagen ('Pseudogranulomatöses Muster'), wobei zunächst der Papillarkörper und seine Gefäße ausgespart werden. Daneben können endothelausgekleidete Gefäßspalten mit leeren Lumina dominieren. Adnexen und präexistente vaskuläre Strukturen werden von den neu gebildeten Gefäßspalten und -lakunen halbinselförmig partiell umfasst ('Promontoriumszeichen'). Im Frühstadium des KS sind Mitosen und endotheliale Apoptosen selten, Zell- und Kernatypien fehlen.

5.3.1.1.2 Plaque-Stadium

Auf den Papillarkörper übergreifend durchsetzen Spindelzellen zu kurzen, zellreichen Faszikeln oder Strängen gebündelt das gesamte Korium. Siebartig werden die Spindelzellaggregate durch schlitzförmige erythrozytenreiche Spalten aufgelockert.

In der Tumorperipherie dominieren gestaute, mit Erythrozyten angeschoppte, erweiterte, serumfreie Gefäße, die wie ausgestopft erscheinen ('stuffing'). Spindelzellapoptosen, jedoch keine signifikanten Kernatypien werden beobachtet. Intra- und extrazellulär liegen erythrozytäre Abbaustufen in Form von hyalinen PAS-positiven Globi ('hyaline globules').

5.3.1.1.3 Knoten- oder Tumorstadium

Mitosereiche, dicht gepackte, Faktor XIIIa positive, CD 31 positive und CD 34 positive, faszikulär strukturierte Spindelzelltumore mit eingeschlossenen erythrozytenreichen Spalten, moderaten Kernatypien (Ausnahme mit ausgeprägten Atypien: Anaplastischen äquatorialafrikanische Varianten) werden bei exophytischem Wachstum oft von einer epithelialen Collerette, bei expansiv nodulären Varianten von einer bindegewebigen Pseudokapsel eingefasst. PAS-positive hyaline erythrozytäre Globi und apoptotische Spindelzellen treten gehäuft auf. Ältere Läsionen zeigen neben Hämorrhagien und Eisenspeicherung Nekrosen.

Bei Regression zeigt sich ein plasmazellreiches, entzündliches Rundzellinfiltrat.

5.3.1.1.4 Immunhistologie

Differenzialdiagnostisch hilfreich ist der molekularbiologische Nachweis des KS-Herpesvirus HHV-8.

5.4 Prognostische Faktoren

Prognostische Faktoren sind in der TIS-Einteilung (Tumor, Immune system, Systemic Illness) der ACTG (AIDS Clinical Trials Group) zusammengefasst [13], siehe [Tabelle 3](#).

Tabelle 3: TIS-Einteilung der ACTG [13]

Prognose	Kriterien		
	Tumor	Immunsystem	Systembeteiligung
günstig	nur Haut/Lymphknotenbefall (minimale Gaumenbeteiligung)	CD4 \geq 200/ μ l	keine opportunistische Infektion, keine B-Symptomatik und Karnofsky \geq 70 %
schlecht	Tumor mit Ödembildung oder Ulzeration, ausgedehnter oraler Befall, innerer Befall ausgenommen Lymphknoten	CD4 <200/ μ l	opportunistische Infektionen, andere AIDS-definierte Erkrankungen, B-Symptomatik oder Karnofsky <70%

5.5 Differenzialdiagnose

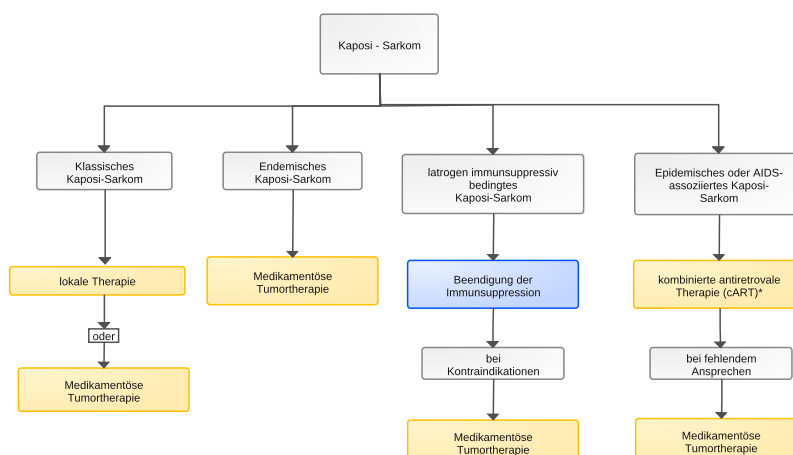
Differentialdiagnostisch muss an eine Akroangiodermatitis bei chronischer Veneninsuffizienz, Hämangiome, andere Angiosarkome, eine bazilläre Angiomatose, einen Morbus Gougerot-Blum, Melanommetastasen aber auch an ein Erythema elevatum et diutinum gedacht werden. In Zweifelsfällen sollte eine Exzisionsbiopsie zur histologischen Diagnosesicherung erfolgen.

6 Therapie

6.1 Therapiestruktur

Die Therapie orientiert sich an den vier epidemiologisch-klinischen Varianten [1, 17]. Eine Übersicht über die primären Therapiemaßnahmen ist in [Abbildung 1](#) zusammengefasst.

Abbildung 1: Erstlinientherapie des Kaposi-Sarkoms



Legende:

— kurative Therapieintention; — palliative Therapieintention;

6.1.1 Klassisches Kaposi-Sarkom - Therapiestruktur

Beim klassischen Kaposi-Sarkom werden aufgrund des oft hohen Lebensalters der Erkrankten individualisierte Therapiekonzepte und häufig auch nur lokale Behandlungen bevorzugt. Da das Kaposi-Sarkom strahlensensibel ist, bieten sich eine fraktionierte Röntgenweichstrahltherapie, Bestrahlungen mit schnellen Elektronen oder Kobaltbestrahlungen an [8]. Lokal können auch Kryotherapien sowie intraläsional Vincaalkaloide, Bleomycin oder Interferone eingesetzt werden [4, 16]. Exzisionen sollten nur bei funktionell störenden Veränderungen und raschem Handlungsbedarf erwogen werden. Bei ausgedehnten Befunden, systemischem Befall und progredienten Verläufen ist eine systemische Chemotherapie, in der Regel mit pegyliertem liposomalem Doxorubicin, indiziert [9, 18].

6.1.2 Endemisches Kaposi-Sarkom - Therapiestruktur

Das endemische afrikanische Kaposi-Sarkom spricht mit Ausnahme der lymphadenopathischen Verlaufsform in der Regel gut auf systemische Therapiemaßnahmen an.

6.1.3 Iatrogen-immunsuppressiv bedingtes Kaposi-Sarkom - Therapiestruktur

Beim iatrogen-immunsuppressiv bedingten Kaposi-Sarkom bilden sich die Tumorherde meistens nach Beendigung der Immunsuppression vollständig zurück.

6.1.4 Epidemisches oder AIDS-assoziiertes Kaposi-Sarkom - Therapiestruktur

Beim epidemischen, AIDS-assoziierten Kaposi-Sarkom führt die Einleitung einer kombinierten antiretroviralen Therapie (cART) bei vorher nicht antiretroviral behandelten Patienten häufig zum Progressionsstillstand bzw. sogar zum vollständigen Verschwinden der Sarkomläsionen [5]. Deshalb sollte spätestens mit Auftreten eines Kaposi-Sarkoms beim HIV-Patienten eine antiretrovirale Therapie eingeleitet werden. Die Art der cART spielt für das Ansprechen der KS keine Rolle, sondern ausschließlich deren virologische Effektivität und die cART-bedingte Immunrekonstitution. In einigen Fällen kann im Rahmen des Immunrekonstitutionssyndroms eine vorübergehende, allerdings oft nicht unerhebliche Befundverschlechterung auftreten. Diese Patienten sollten zusätzlich mit einer systemischen Chemotherapie behandelt werden. Auch bei gleichzeitiger Neudiagnose eines fortgeschrittenen Kaposi-Sarkoms mit Organbeteiligung und einer HIV-Infektion empfehlen wir eine gleichzeitige Einleitung der antiretroviralen und einer systemischen Kaposi-Sarkom-Therapie wie unten beschrieben. Wird bei bereits antiretroviral therapierten Patienten ein Kaposi-Sarkom diagnostiziert, sollte die Effektivität der antiretroviralen Therapie überprüft und diese auch mit Hilfe der Resistenztestung optimiert werden.

6.2 Therapiemodalitäten

6.2.1 Medikamentöse Tumorthherapie

Unabhängig von der Verlaufsform sollten fortgeschrittene Kaposi-Sarkome systemisch behandelt werden. In der Vergangenheit wurde hierfür eine Vielzahl von Substanzen eingesetzt. Zu nennen sind Interferon, Vincaalkaloide, Bleomycin und Anthrazykline [7].

Die Standardtherapie des AIDS-assoziierten bzw. fortgeschrittenen Kaposi-Sarkoms besteht in der Gabe von pegyliertem, liposomalem Doxorubicin in einer Dosis von 20 mg pro m² Körperoberfläche im Abstand von zwei bis drei Wochen bis zur vollständigen klinischen Remission. Im Allgemeinen erfolgt eine klinische Verlaufskontrolle nach 2-3 Monaten. Bei guter Rückbildung

der Tumorerläsionen ohne Vollremission wird nach 4-6 Monaten der weitere Verlauf zunchst abgewartet.

Wie vor jeder Einleitung einer Anthrazyklin-Therapie sollte eine kardiale Untersuchung mit Echokardiographie zur Bestimmung der Ejektionsfraktion erfolgen, da neben der Myelotoxizitt auch ein kardiotoxisches Risiko besteht. Unter der Gabe von liposomalem Doxorubicin knnen an Hnden und Fuen schmerzhaft makulse Erytheme (palmoplantare Erythrodermie) auftreten. Allerdings wird diese Nebenwirkung bei den fur das Kaposi-Sarkom empfohlenen Dosierungen selten, bei hoheren Einzeldosen fter beobachtet.

Als Zweitlinientherapie steht das Taxan Paclitaxel zur Verfugung. In der Originalarbeit von Gill et al. wurde eine Dosis von 100 mg/m² alle zwei Wochen eingesetzt [20]. Da sich aber bei anderen Erkrankungen wie dem Mamma-Karzinom mittlerweile die wochentliche Gabe in reduzierter Dosis als besser vertraglich und als mindestens genauso effektiv erwiesen hat, kann auch beim Kaposi-Sarkom eine wochentliche Gabe diskutiert werden, siehe [Onkopedia Mammakarzinom der Frau](#). Zu beachten sind auch Myelotoxizitt, Alopezie und Onychodystrophie. Bei HIV-Infizierten mit KS sind Interaktionen mit der cART zu beachten.

Beim HIV-assoziierten Kaposi-Sarkom knnen bei guten CD4-Zellzahlen (>350 Zellen/ μ l) bzw. gutem Immunstatus alternativ auch systemisch Interferone eingesetzt werden. Pegylierte Interferone (wochentliche Gabe moglich, vertraglicher als klassische Interferone) sind fur das Kaposi-Sarkom nicht zugelassen, aber moglicherweise besser wirksam und einfacher zu verabreichen, wie Fallberichte beim AIDS-assoziierten, aber auch beim klassischen Kaposi-Sarkom zeigen [14].

6.2.2 Lokale Therapiemanahmen

Bei einzelnen storenden (Fue, Gesicht) Kaposi-Sarkom-Lsionen sind oft lokale chirurgische oder medikamentose Therapiemanahmen ausreichend. Diese sind kostengunstig und gut vertraglich. Nach chirurgischen Exzisionen sind Narbenrezidive hufig. KS sind strahlensensibel, so dass auch eine Strahlentherapie eingesetzt werden kann, vorzugsweise fraktionierte Einzeldosen mit Rontgenweichstrahlen [8]. Andere Lokaltherapien reichen von der Camouflage, uber die intralsionale Injektion von Vincristin bis zum experimentellen topischen Einsatz von Retinoiden [3].

Selbst nach erfolgreicher Behandlung von KS bleiben hufig noch lange z. T. sthetisch storende postinflammatorische Hyperpigmentierungen sichtbar, die nicht mit einer aktiven KS verwechselt werden sollten.

8 Verlaufskontrolle / Nachsorge

8.2 Nachsorge

Da das Kaposi-Sarkom zu Rezidiven neigt, muss eine regelmaige uberwachung erfolgen.

9 Literatur

1. AWMF Leitlinie Angiosarkom und Kaposi-Sarkom der Haut. <http://www.awmf.org/leitlinien/detail/II/032-025.html>
2. Brockmeyer NH, Mertins L. Therapie des HIV-assoziierten Kaposi-Sarkoms. IN: Brockmeyer NH, Mertins L (Hrsg.): HIV-Infekt, Pathogenese, Diagnostik, Therapie. Springer Verlag Berlin Heidelberg New York 1997. S. 93-122. ISBN 3-540-62544-5

3. Bodsworth NJ, Bloch M, Bower M et al. Phase III vehicle-controlled, multi-centered study of topical alitretinoin gel 0,1% in cutaneous AIDS-related Kaposi`s sarcoma. *Am J Clin Dermatol* 2:77-87, 2001. [PMID:11705307](#)
4. Boudreaux AA, Smith LL, Cosby CD et al.: Intralesional vinblastine for cutaneous Kaposi`s sarcoma associated with acquired immunodeficiency syndrome. *J Am Acad Dermatol* 28: 61-65. 1993. [PMID:8381146](#)
5. Dupont C, Vasseur E, Beauchet A et al.: Long-term efficacy on Kaposi's sarcoma of highly active antiretroviral therapy in a cohort of HIV-positive patients. *CISIH 92. Centre d'information et de soins de l'immunodéficience humaine. AIDS* 14 (8): 987-93, 2000. [PMID:10853980](#)
6. Fritsch P, Zelger B, Sepp N. Kaposi-Sarkom. Histologie. IN: Fritsch P (Hrsg.) *Dermatologie und Venerologie*. Springer Verlag. Berlin, Heidelberg, New York. S. 617. ISBN 3-540-61169-X
7. Gill PS, Wenz J, Scadden DT et al.: Randomized Phase III Trial of Daunorubicin Versus Doxorubicin, Bleomycin, and Vincristine in AIDS-related Kaposi`s Sarcoma. *J Clin Oncol* 8:2353-2364, 1996. [DOI:10.1200/JCO.1996.14.8.2353](#)
8. Hamilton CR, Cummings BJ, Harwood AR: Radiotherapy of Kaposi's sarcoma. *Int J Radiat Oncol Biol Phys* 12: 1931-1935, 1986. [PMID:3771313](#)
9. Hengge UR, Esser S, Rudel HP, Goos M: [Long-term chemotherapy of HIV-associated Kaposi's sarcoma with liposomal doxorubicin](#). *Eur J Cancer* 37:878-883, 2001. [PMID:11313176](#)
10. Hensel M, Goetzenich A, Lutz T et al.: HIV und Krebs in Deutschland *Dtsch Arztebl Int* 2011; 108(8): 117-122, 2011. [DOI:10.3238/arztebl.2010.0117](#)
11. Hoffmann C, Esser S. 10. Kaposi-Sarkom. In: Christian Hoffmann und Jürgen K. Rockstroh (Hrsg.): *HIV 2016/2017: 378-384*, 2016. Medizin Fokus Verlag, Zöllnerstrasse 17, 22761 Hamburg Germany, 2016. ISBN 978-3-941727-20-5
12. Kaposi M: Idiopathisches multiples Pigmentsarkom der Haut. *Arch Derm Syph* 4: 265-273, 1872.
13. Krown SE, Metroka C, Wernz JC: [Kaposi's sarcoma in the acquired immune deficiency syndrome: a proposal for uniform evaluation, response, and staging criteria. AIDS Clinical Trials Group Oncology Committee](#). *J Clin Oncol* 7:1201-1207, 1989. [DOI:10.1200/JCO.1989.7.9.1201](#)
14. Krown SE, Li P, Von Roenn JH, et al.: Efficacy of low-dose interferon with antiretroviral therapy in Kaposi`s sarcoma: a randomized phase II AIDS clinical trials group study. *J Interferon Cytokine Res* 22:295-303, 2002. [DOI:10.1089/107999002753675712](#)
15. Moore PS, Chang Y: Detection of herpesvirus-like DNA sequences in Kaposi's sarcoma in patients with and without HIV infection. *N Engl J Med* 332 (18): 1181-5, 1995. [DOI:10.1056/NEJM199505043321801](#)
16. Myskowski PL. Intralesional interferon a-2b produces responses in Kaposi`s sarcoma. *Dermatology* 3;11. 1992.
17. Régnier-Rosencher E, Guillot B, Dupin N: Treatments for classic Kaposi sarcoma: a systematic review of the literature. *J Am Acad Dermatol* 68: 313-331, 2013. [DOI:10.1016/j.jaad.2012.04.018](#)
18. Stewart S, Jablonowski H, Goebel FD et al.:Randomized comparative trial of pegylated liposomal doxorubicin versus bleomycin and vincristine in the treatment of AIDS-related Kaposi's sarcoma. International Pegylated Liposomal Doxorubicin Study Group. *J Clin Oncol* 16: 683-691, 1998. [DOI:10.1200/JCO.1998.16.2.683](#)

19. Stürzl M, Blasig C, Schreier A et al.: [Expression of HHV-8 latency-associated T0.7 RNA in spindle cells and endothelial cells of AIDS-associated, classical and African Kaposi's sarcoma](#). Int J Cancer 72:68-71, 1997. PMID:9212225
20. [Tulpule A, Groopman J, Saville MW](#) et al.: Multicenter trial of low-dose paclitaxel in patients with advanced AIDS-related Kaposi sarcoma. [Cancer](#) 95:147-154, 2002. DOI: [10.1002/cncr.10634](#)
21. Yanik EL, Achenbach CJ, Gopal S et al.: Changes in clinical context for Kaposi's Sarcoma and Non-Hodgkin Lymphoma among people with HIV infection in the United States J Clin Oncol 34: 3276-3283, 2016. DOI:[10.1200/JCO.2016.67.6999](#)

11 Therapieprotokolle

- [Kaposi-Sarkom - medikamentöse Tumorthherapie](#)
- [Kaposi-Sarkom - medikamentöse Tumorthherapie](#)

13 Zulassungsstatus

- [Kaposi-Sarkom - Zulassungsstatus von Medikamenten](#)
- [Kaposi-Sarkom - Zulassungsstatus von Medikamenten](#)

15 Anschriften der Verfasser

Dr. med. Franz A. Mosthaf

Gemeinschaftspraxis für
Hämatologie, Onkologie und Infektiologie
Zentrum für ambulante Onkologie
Kriegsstr. 236
76135 Karlsruhe
mosthaf@onkologie-ka.de

Dr. med. Stefan Esser

Universitätsklinikum Essen
Klinik für Dermatologie und Venerologie
Hufelandstr. 55
45122 Essen
stefan.esser@uk-essen.de

16 Offenlegung potentieller Interessenkonflikte

nach den Regeln der DGHO Deutsche Gesellschaft für Hämatologie und Medizinische Onkologie und den Empfehlungen der AWMF (Version vom 18. Januar 2018) und internationalen Empfehlungen