

Keimzelltumoren des Mannes (Gonadale Keimzelltumoren)

Leitlinie

Empfehlungen der Fachgesellschaft zur Diagnostik und Therapie hämatologischer und onkologischer Erkrankungen

Herausgeber

DGHO Deutsche Gesellschaft für Hämatologie und
Medizinische Onkologie e.V.
Bauhofstr. 12
10117 Berlin

Geschäftsführender Vorsitzender: Prof. Dr. med. Andreas Hochhaus

Telefon: +49 (0)30 27 87 60 89 - 0

info@dgho.de

www.dgho.de

Ansprechpartner

Prof. Dr. med. Bernhard Wörmann
Medizinischer Leiter

Quelle

www.onkopedia.com

Die Empfehlungen der DGHO für die Diagnostik und Therapie hämatologischer und onkologischer Erkrankungen entbinden die verantwortliche Ärztin / den verantwortlichen Arzt nicht davon, notwendige Diagnostik, Indikationen, Kontraindikationen und Dosierungen im Einzelfall zu überprüfen! Die DGHO übernimmt für Empfehlungen keine Gewähr.

Inhaltsverzeichnis

1 Zusammenfassung	2
2 Grundlagen	2
2.1 Definition und Basisinformationen	2
2.2 Epidemiologie	2
2.3 Pathogenese	2
2.4 Risikofaktoren	2
3 Prophylaxe	2
4 Klinisches Bild	2
4.1 Symptome	2
5 Diagnose	2
5.1 Diagnostik	2
5.1.1 Erstdiagnose	2
5.1.1.1 Rolle der miRNA als Tumormarker	2
5.2 Klassifikation	2
5.2.1 Histologische Subtypen	2
5.2.2 Stadien und Stadieneinteilung	2
6 Kryokonservierung	2
7 Therapie	2
7.1 Therapiestruktur	2
7.1.1 Primärtherapie	2
7.1.1.1 Orchiektomie	2
7.1.1.2 Kontralaterales GCNIS	2
7.1.2 Stadium I	2
7.1.2.1 Seminom (Stadium I)	2
7.1.2.2 Nichtseminom (Stadium I)	2
7.1.3 Stadium IIA/B	2
7.1.3.1 Seminom (Stadium IIA/B)	2
7.1.3.2 Nichtseminom (Stadium IIA/B)	2
7.1.4 Fortgeschrittene Tumoren (Stadien \geq IIC)	2
7.1.4.1 Standardchemotherapie	2
7.1.4.2 Stellenwert dosisintensivierter Verfahren und primäre Hochdosischemotherapie bei Patienten mit fortgeschrittenen Tumoren	2
7.1.4.3 Thromboembolieprophylaxe	2
7.1.5 Residualtumorresektion (RTR)	2
7.1.5.1 Seminom (RTR)	2
7.1.5.2 Nichtseminom (RTR)	2
7.1.6 Rezidiv und refraktäre Erkrankung	2

7.1.6.1	Therapiestruktur	2
7.1.6.2	Prognostische Faktoren	3
7.1.6.3	Salvagechemotherapie	3
7.1.6.3.1	Konventionelle Chemotherapie (CDCT).....	3
7.1.6.3.2	Hochdosis-Chemotherapie (HDCT)	3
7.1.6.4	Residualtumorresektion bei Nichtseminomen in der Salvagesituation	3
7.2	Besondere Situationen.....	3
7.2.1	Spätrezidiv	3
7.2.2	ZNS-Metastasen.....	3
7.2.3	Maligne somatische Transformation (MST)	3
7.2.4	Growing Teratoma.....	3
7.3	Palliative Therapie	3
7.3.1	Chemotherapie	3
7.3.1.1	Substanzen zur medikamentösen Tumortherapie (alphabetisch)	3
7.3.1.1.1	Bleomycin	3
7.3.1.1.2	Carboplatin	3
7.3.1.1.3	Cisplatin.....	3
7.3.1.1.4	Etoposid	3
7.3.1.1.5	Gemcitabin	3
7.3.1.1.6	Ifosfamid	3
7.3.1.1.7	Oxaliplatin.....	3
7.3.1.1.8	Paclitaxel.....	3
7.3.1.1.9	Vinblastin	3
7.3.2	Immuntherapie und Tyrosinkinaseinhibitoren	3
7.3.3	Strahlentherapie	3
7.3.4	Desperation Surgery	3
8	Neue Therapiestrategien bei Rezidiven nach HDCT.....	3
9	Verlaufskontrolle und Nachsorge	3
9.1	Nachsorge.....	3
10	Literatur	3
11	Studien	3
12	Therapieprotokolle	3
14	Zulassungsstatus.....	3
15	Links	3
16	Anschriften der Verfasser	3
17	Offenlegung potentieller Interessenkonflikte	3

Keimzelltumoren des Mannes (Gonadale Keimzelltumoren)

ICD-10: C62.-

Stand: Januar 2025

Erstellung der Leitlinie:

- [Regelwerk](#)
- [Interessenkonflikte](#)
- [Leitlinien-Report](#)

Autoren: Anja Lorch, Peter Albers, Jörg Beyer, Carsten Bokemeyer, Richard Cathomas, Klaus Kraywinkel, Arndt-Christian Müller, Christoph Oing, Renate Pichler, Angelika Terbuch

Vorherige Autoren: Rainer Souchon, Herbert Stöger

1 Zusammenfassung

In Deutschland erkranken aktuell jährlich etwa 4000 Männer an einem Keimzelltumor. Etwa 180 Patienten versterben pro Jahr an ihrer Erkrankung. In Österreich und der Schweiz erkranken jährlich etwa 400 Männer an einem Keimzelltumor. Betroffen sind hauptsächlich junge Männer im Alter zwischen 15 und 45 Jahren.

Durch die Anwendung konsequent stadiengerecht durchgeführter Therapiekonzepte kann eine Heilungsrate von etwa 95% über alle Tumorstadien hinweg erzielt werden. Dabei sind der Einsatz von Chemotherapie, Chirurgie und Strahlentherapie, die Auswahl der erforderlichen Medikamente sowie die Art und Dauer ihrer Anwendung durch nationale und internationale Konsensus-Empfehlungen und Leitlinien [58] genau festgelegt. Diese orientieren sich an der Histologie, am jeweiligen Tumorstadium und am Vorhandensein bekannter und gut untersuchter Risikofaktoren. Diese strikten Vorgaben sollen sicherstellen, dass für jeden Patienten die optimale Heilungschance, mit der für ihn am wenigsten belastenden Therapie erzielt wird.

Eine besondere Herausforderung stellen Therapieentscheidungen bei Patienten mit weit fortgeschrittener Erkrankung und ungünstiger Prognose, den seltenen Rezidiven nach primärer Chemotherapie sowie Therapieentscheidungen bei bestimmten Sonderformen wie beispielsweise Spätrezidiven, ZNS-Befall oder Patienten mit transformierten Rezidiven dar.

Die Vernachlässigung anerkannter Therapiestandards in der Behandlung von Patienten mit Keimzelltumoren führt sowohl in der Primär- als auch in der Rezidivtherapie und den Sonderformen zu einer höheren Rate an Therapieversagen mit der Notwendigkeit von Folgetherapien oder sogar zum Tod eines Patienten. Daher sollten Patienten mit dieser seltenen Entität, insbesondere in der metastasierten, „intermediate“ und „poor prognosis“ Situation, bei Auftreten von Rezidiven oder bei Vorliegen seltener Krankheitsszenarien immer an spezialisierten Zentren vorgestellt werden (Kontakt über: <http://www.hodenkrebs.de>). Zudem besteht die Möglichkeit, vor jeder Therapieentscheidungen eine internet-basierte Zweitmeinung urologischer und onkologischer Experten einzuholen (<https://www.e-konsil.org>).

2 Grundlagen

2.1 Definition und Basisinformationen

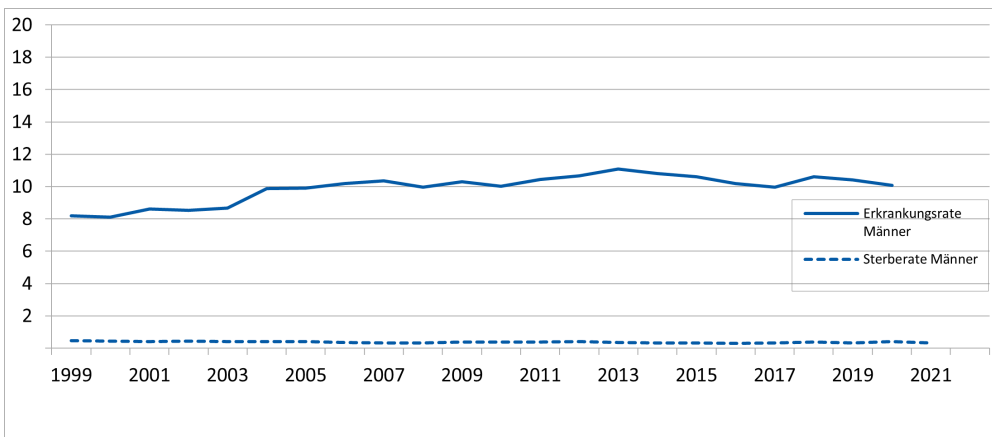
Der Keimzelltumor ist der häufigste Tumor des jungen Mannes [76]. Es besteht eine steigende Inzidenz in den westlichen Industrienationen, deren Ursache unklar ist. Histologisch unterschei-

det man seminomatöse Keimzelltumoren (Seminom) von den nichtseminomatösen Keimzelltumoren (Nicht-Seminom). Bei etwa 3-5% treten die Tumoren primär extragonadal auf. Daher muss bei allen Männern mit unklarem Primärtumor (z. B. retroperitoneal, mediastinal) die Diagnose Hodentumor bzw. extragonadaler Keimzelltumor in die Differentialdiagnose mit einbezogen werden.

2.2 Epidemiologie

Etwa 98,5% aller in den Krebsregistern erfassten Fälle an Hodenkrebs mit spezifischen Angaben zur Histologie sind Keimzelltumoren, umgekehrt betreffen fast 98% aller Keimzelltumoren bei Männern den Hoden. Der Anteil männlicher Keimzelltumoren an allen Krebserkrankungen ist mit 0,8% sehr selten. In den letzten Jahren ist die Inzidenz international mit bis zu 10:100.000 Männer steigend, hat sich jedoch seit 2005 in Deutschland nicht weiter fortgesetzt ([Abbildung 1](#)). Bei 1-2% der Betroffenen liegt eine bilaterale Erkrankung vor. Etwa 180 Patienten versterben jährlich in Deutschland an ihrer Erkrankung ([Abbildung 2](#)). Das mittlere Erkrankungsalter beträgt 37 Jahre [[59](#)].

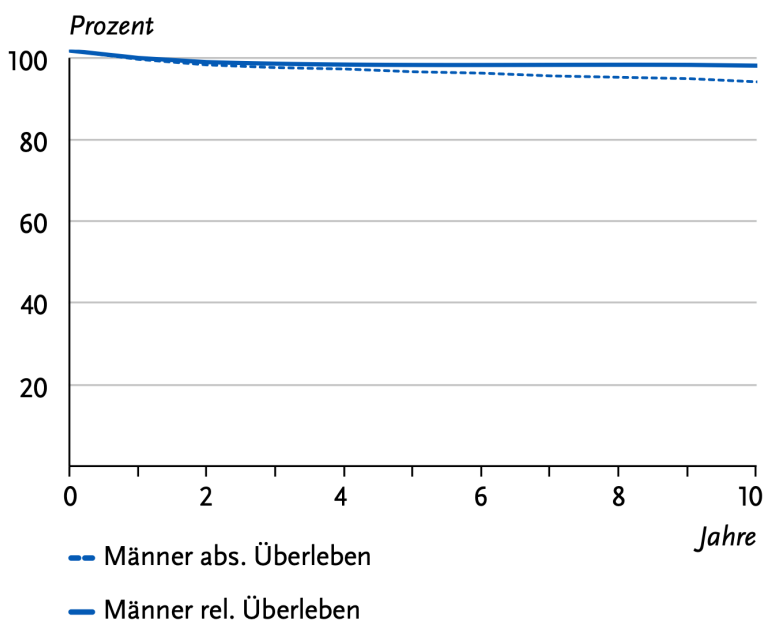
Abbildung 1: Altersstandardisierte Neuerkrankungs- und Sterberaten, ICD-10 C62, Deutschland 1999 - 2020/2021 (je 100.000, alter Europastandard)



Legende:

Quelle: https://www.krebsdaten.de/krebs/de/content/publikationen/krebs_in_deutschland/kid_2023/kid_2023_c62_hoden

Abbildung 2: Absolute und relative Überlebensraten bis 10 Jahre nach Erstdiagnose, ICD-10 C62, Deutschland 2019-2020



Legende:

Quelle: https://www.krebsdaten.de/krebs/de/content/publikationen/krebs_in_deutschland/kid_2023/kid_2023_c62_hoden

2.3 Pathogenese

Untersuchungen haben gezeigt, dass die Entstehung eines Keimzelltumors mit einer fehlerhaften Reifung der primordialen Keimzelle zu PräspERMATOGONIE und damit verbundener Polyploidisierung beginnt. Diese fehlerhafte, transformierte Keimzelle stellt die in situ Keimzellneoplasie (GCNIS) dar. Diese ruht bis zur Pubertät, erst danach kommt es zur Bildung von Seminomen und Nichtseminomen. Diese Tumorprogression entsteht durch den Zugewinn oder Verlust von chromosomalen Regionen (z.B. Überexpression von p53, Nachweis überzähliger Kopien des Isochromosoms i(12p), Verlust der Expression von c-Kit und Deregulation des Zellzyklus am G1/S Checkpoint). Keimzelltumoren ohne GCNIS kennzeichnen die Tumoren der Präpubertät und das bei Männern höheren Alters gehäufte spermatozytische Seminom.

2.4 Risikofaktoren

Es gibt nur relativ wenige, gesicherte Risikofaktoren für die Entstehung eines Keimzelltumors. Lebensstil und Umweltfaktoren spielen nach derzeitigen Erkenntnissen dabei keine Rolle. Die gesicherten Risikofaktoren sind in [Tabelle 1](#) zusammengefasst [1, 2].

Tabelle 1: Risikofaktoren für die Diagnose eines Keimzelltumors

Risikofaktor	Anmerkung
Hodenhochstand (Kryptorchismus)	
Hodenkrebs in der Vorgeschichte	Risikofaktor für kontralateralen Zweittumor
Positive Familienanamnese/ genetische Disposition	Männliche Verwandte ersten Grades, insbesondere Zwillingenbrüder
Testikuläre intraepitheliale Neoplasie (TIN) (GCNIS, CIS)	
Infertilität	
Klinefelter-Syndrom	

3 Prophylaxe

Zur frühzeitigen Detektion sollten junge Männer ab der Pubertät zur regelmäßigen Selbstuntersuchung der Hoden angehalten werden.

4 Klinisches Bild

4.1 Symptome

Meist bemerken die Patienten zunächst eine nicht schmerzhaft Vergrößerung, Schwellung oder umschriebene Verhärtung des Hodens. Ein Teil der Patienten beklagt auch Hoden- oder Leisten-schmerzen. Nur selten weisen Patienten auch Symptome einer weit fortgeschrittenen Erkrankung auf wie beispielsweise Rückenschmerzen, Dyspnoe, Gewichtsverlust, Kopfschmerzen, Gynäkomastie oder Hyperthyreose.

5 Diagnose

5.1 Diagnostik

5.1.1 Erstdiagnose

Der erste Schritt ist die Bestätigung der klinischen Verdachtsdiagnose mittels Ultraschalls beider Hoden, Routinelabor (Blutbild, Gerinnung, TSH, Organfunktionen Leber und Niere für die nachfolgende Diagnostik) inklusive der Bestimmung der Tumormarker AFP, HCG und LDH im Serum sowie Bestimmung von Gesamt-Testosteron, FSH und LH und Durchführung einer Computertomographie des Thorax, Abdomen und Beckens. Eine bildgebende Untersuchung des Kopfes wird nur bei Nachweis multipler pulmonaler Metastasen, sehr hoher Tumormarkerwerte (insbesondere des HCG) oder klinischen Symptomen empfohlen. Ähnliches gilt auch für die Durchführung eines Skelettszintigramms, welches nur bei klinischer Symptomatik erfolgen sollte. Eine PET-CT-Untersuchung hat keinen Stellenwert im Rahmen der primären Ausbreitungsdiagnostik. Zusätzlich obligat ist die die Aufklärung über die Möglichkeit einer Spermienanalyse und Kryokonservierung für den Fall, dass weitere Therapieschritte notwendig werden, die fertilitätseinschränkend sind. Die Kryokonservierung sollte dabei bereits vor einer Orchiektomie erfolgen ([Tabelle 2](#)).

5.1.1.1 Rolle der miRNA als Tumormarker

Die Rolle der microRNA (miRNA-371a-3p) beim Hodentumor und ihre Bedeutung im klinischen Alltag sind Gegenstand intensiver Forschung und können zukünftig ggf. potenziell wichtige Implikationen für die Diagnose, Prognose und Therapieverlauf liefern [66, 67, 78]. Der Nutzen der miRNA -371a-3p als Tumormarker in der Klinik ist Gegenstand von laufenden Studien.

Tabelle 2: Diagnostik bei V.a. gonadalen Keimzelltumor

Untersuchung	Anmerkung
Klinische Palpation	
Sonographie Hoden beidseits	>7,5 MHz Schallkopf
Bestimmung der Tumormarker HCG, AFP, LDH	
CT von Thorax, Abdomen und Becken	alternativ CT-Thorax und MRT Abdomen/Becken
Fakultativ MRT Kopf	obligatorisch nur bei Vorliegen multipler pulmonaler Filiae, stark erhöhter Tumormarker und/oder Beschwerden
Fakultativ Skelettszintigraphie	Nur bei Vorliegen von Symptomen
Bestimmung von Gesamt-Testosteron, FSH, LH,	
Spermienanalyse und Kryokonservierung	bei geplanter weiterer, fertilitätseinschränkender Therapie (z. B. Orchiektomie, Radio- und/oder Chemotherapie bzw. Therapie von extragonadalen Tumoren)

5.2 Klassifikation

5.2.1 Histologische Subtypen

Die histopathologische Einteilung der Hodentumoren erfolgt anhand der WHO-Klassifikation für Hodentumore von 2022 (Tabelle 3). In etwa 95% der Fälle handelt es sich um seminomatöse oder nichtseminomatöse Tumoren. Alle Mischtumoren und alle Patienten mit relevanter AFP-Erhöhung gelten als Nicht-Seminome [86].

Tabelle 3: WHO-Klassifikation 2022 (modifiziert) [86]

1 Keimzelltumoren ausgehend von einer Keimzellneoplasie in situ
Nicht-invasive Keimzellneoplasie in situ (Germ cell neoplasia in situ, GCNIS) Früher intratubuläre Keimzellneoplasie, unklassifiziert (IGCNU)
Seminom (einschließlich Fälle mit Synzytiotrophoblasten) Embryonales Karzinom Dottersacktumor, postpubertaler Typ Chorionkarzinom Trophoblastentumor, postpubertaler Typ Zystischer Trophoblastentumor Epitheloider Trophoblastentumor Teratom mit malignen Komponenten = somatische Malignität Tumoren aus mehreren histologischen Typen (unter Angabe Prozentsatz individueller Komponenten)
2 Keimzelltumoren ohne Bezug zu einer Keimzellneoplasie in situ
Spermatozytisches Seminom Teratom prä-pubertal Dottersacktumor prä-pubertal Testikulärer neuroendokriner Tumor prä-pubertal (gut-differenziert)
3 Keimstrang-/Gonaden-Stroma-Tumoren
Leydig-Zell-Tumor Maligner Leydig-Zell-Tumor Sertoli-Zell-Tumor <ul style="list-style-type: none"> • Großzelliger kalzifizierender Sertolizelltumor • Intratubuläre großzellige hyalinisierende Sertolizell-Neoplasie • Großzellig, kalzifizierende Form Maligner Sertoli-Zell-Tumor Granulosazelltumor <ul style="list-style-type: none"> • Adulter Typ • Juveniler Typ <ul style="list-style-type: none"> Tumoren der Fibrom-Thekom-Gruppe Gemischte und unklassifizierte Stromatumoren
4 Tumoren, die Keimzellen und Keimstranganteile enthalten (Gonadoblastome)

5.2.2 Stadien und Stadieneinteilung

Die Klassifikation der Ausdehnung des Primärtumors und einer Metastasierung erfolgt auf der Basis der UICC-TNM-Kriterien ([Abbildung 3](#) und [Tabelle 4](#)), die Klassifikation prognostisch relevanter Parameter nach dem IGCCCG Score ([Tabelle 4](#)).

Kürzlich wurde der IGCCCG-Score von 1997 [3] validiert und ergänzt. Hierfür wurden insgesamt 13.684 Daten von Patienten, die alle bei metastasierter Erkrankung zwischen 1990 und 2013 mit Cisplatin-basierten Standard-of-Care-Regimen behandelt wurden, gesammelt. 89% der Daten (histologisch Seminome und Nicht-Seminome) waren auswertbar hinsichtlich des progressionsfreien Überlebens (PFS) und Gesamtüberlebens (OS). Die Prognosegruppen für metastasierte Seminome und Nicht-Seminome des Scores von 1997 ([Tabelle 5](#)) konnten bestätigt und auch weiter präzisiert werden. Zudem wurde ein Nomogramm für die individuelle Vorhersage des PFS entwickelt. Eine LDH-Erhöhung um das >2,5-fache des oberen Grenzwertes (ULN) wurde als ungünstiger Risikofaktor beim Seminom, sowie eine LDH-Erhöhung um das > 2,5-fache des ULN, das Vorhandensein pulmonaler Metastasen und das Alter wurden als weitere Risikofaktoren beim Nichtseminom identifiziert (<https://www.eortc.org/IGCCCG-Update>) [60, 69].

Abbildung 3: Schematische Darstellung der Lugano-Klassifikation aus: [88]

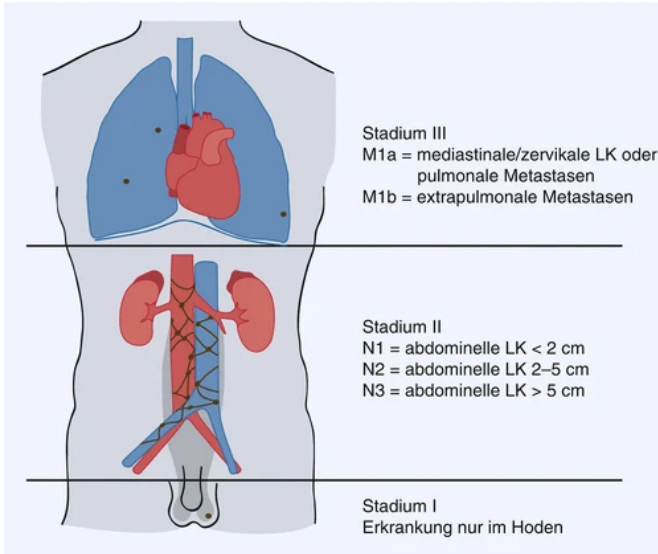


Tabelle 4: Klassifikation der Tumorstadien (TNM-UICC Klassifikation 2017, 8. Auflage) [87]

T	Primärtumor		
pTis	Intratubuläre Keimzellneoplasie (Carcinoma in situ)		
pT1	Tumor begrenzt auf die Hoden (eingeschlossenen Invasion des Rete testis), ohne Blut-/Lymphgefäßinvasion		
pT2	Tumor begrenzt auf die Hoden (eingeschlossenen Invasion des Rete testis), mit Blut-/Lymphgefäßinvasion oder Tumor mit Invasion des hilären Weichgewebes, des Nebenhodens oder mit Penetration des Mesothels über der äußeren Oberfläche der Tunica albuginea mit Befall der Tunica vaginalis		
pT3	Tumor infiltrierte Samenstrang (mit/ohne Blut-/Lymphgefäßinvasion)		
pT4	Tumor infiltrierte Skrotum (Blut-/Lymphgefäßinvasion)		
N	Lymphknoten		
N0/pN0	Keine regionären Lymphknotenmetastasen		
N1	Metastasierung in Form eines Lymphknotenkonglomerats oder in (solitärem oder multiplen) Lymphknoten, jeweils nicht mehr als 2 cm in größter Ausdehnung		
pN1	Metastasen in Form eines Lymphknotenkonglomerats, 2 cm oder weniger in größter Ausdehnung, oder 5 oder weniger positive Lymphknoten, keiner mehr als 2 cm in größter Ausdehnung		
N2	Metastasierung in Form eines Lymphknotenkonglomerats oder in multiplen Lymphknoten, mehr als 2 cm, aber nicht mehr als 5 cm in größter Ausdehnung		
pN2	Metastasen in Form eines Lymphknotenkonglomerats, mehr als 2 cm, aber nicht mehr als 5 cm in größter Ausdehnung, oder mehr als 5 positive Lymphknoten, keiner mehr als 5 cm in größter Ausdehnung, oder extranodale Tumorausbreitung		
N3	Metastasierung in Form eines Lymphknotenkonglomerats, mehr als 5 cm in größter Ausdehnung		
pN3	Metastasen in Form eines Lymphknotenkonglomerats, mehr als 5 cm in größter Ausdehnung		
M	Metastasen		
M1a	Nichtregionäre Lymphknoten oder Lungenmetastasen		
M1b	Andere Fernmetastasen		
S	Serum-Tumormarker (Nadirwert <u>nach</u> Orchiektomie)		
SX	Keine Serummarker-Analysen durchgeführt oder verfügbar		
S0	Serum-Tumormarkerspiegel normal		
	LDH (U/L) [#]	HCG (mIU/ml)	AFP (ng/ml)
S1	< 1,5 × ULN** und	< 5000 und	< 1000
S2	1,5-10 × ULN** oder	5000-50000 oder	1000-10000
S3	> 10 × ULN** oder	> 50000 oder	> 10000

Legende:

cave: die Cut-off Werte der LDH sind gemäss IGCCCG Update Analyse überholt

** das Ausmaß des Primärtumors wird nach der radikalen Orchiektomie klassifiziert, lediglich bei den Stadien pTis und pT4 ist die radikale Orchiektomie nicht immer für die Klassifizierung notwendig; wurde keine radikale Orchiektomie durchgeführt, wird in das Stadium TX eingeteilt.*

*** ULN bezeichnet den oberen Normalwert im LDH-Test (upper limit of normal)*

AFP - alpha-1 Fetoprotein; HCG - Humanes Choriongonadotropin; LDH - Laktatdehydrogenase

Tabelle 5: Stadieneinteilung nach UICC 2017

Stadium 0	pTis	N0	M0	S0, SX
Stadium I	pT1-4	N0	M0	SX
Stadium IA	pT1	N0	M0	S0
Stadium IB	pT2 - pT4	N0	M0	S0
Stadium IS	Jedes pT/TX	N0	M0	S1, S2, S3
Stadium II	Jedes pT/TX	N1, N2, N3	M0	SX
Stadium IIA	Jedes pT/TX	N1	M0	S0, S1
Stadium IIB	Jedes pT/TX	N2	M0	S0, S1
Stadium IIC	Jedes pT/TX	N3	M0	S0, S1
Stadium III	Jedes pT/TX	Jedes N	M1, M1a	SX
Stadium IIIA	Jedes pT/TX	Jedes N	M1, M1a	S0, S1
Stadium IIIB	Jedes pT/TX Jedes pT/TX	N1, N2, N3 Jedes N	M0 M1, M1a	S2 S2
Stadium IIIC	Jedes pT/TX Jedes pT/TX Jedes pT/TX	N1, N2, N3 Jedes N Jedes N	M0 M1, M1a M1b	S3 S3 Jedes S

Tabelle 6: Klassifikation der International Germ Cell Cancer Collaborative Group* (IGCCCG 1997) und IGCCCG Update2021#

Günstiges Risikoprofil* (ca. 56% der metastasierten Patienten)		Ca. 96% Überlebensrate
	Klinik	Markerkonstellation
Nichtseminome	Gonadaler oder retroperitonealer Primärtumor	AFP < 1000 ng/ml HCG < 5000 U/l LDH < 1,5 x ULN**
	- und niedrige Marker	
	- und keine extrapulmonalen Organmetastasen	
Seminome	Jede Primärlokalisation	
	- und keine extrapulmonalen Organmetastasen	AFP normal, jedes HCG und LDH**
Intermediäres Risikoprofil* (ca. 28% der metastasierten Patienten)		Ca. 89% Überlebensrate
	Klinik	Markerkonstellation
Nichtseminome	Gonadaler oder retroperitonealer Primärtumor	AFP 1.000-10.000 ng/ml HCG 5.000-50.000 U/l LDH 1,5 - 10 x ULN**
	- und intermediäre Marker	
	- und keine extrapulmonale Organmetastasen	
Seminome	Jede Primärlokalisation	AFP normal, jedes HCG und LDH**
	- und extrapulmonale Organmetastasen - oder LDH $\geq 2,5 \times$ ULN	
Schlechtes Risikoprofil* (ca. 16% der metastasierten Patienten)		Ca. 67% Überlebensrate
	Klinik	Markerkonstellation
Nichtseminome	Mediastinaler Primärtumor	AFP > 10.000 ng/ml HCG > 50.000 U/l LDH > 10 x ULN**
	- oder hohe Marker	
	- oder extrapulmonale Organmetastasen (Leber, Hirn, Knochen, andere)	
Seminome	Keine Patienten mit dieser Klassifikation	

Legende:

[60, 69]

* Einteilung in die entsprechende Gruppe direkt vor Beginn der Chemotherapie

** Gemäss der IGCCCG Update Analyse stellt eine LDH > 2.5-fache des ULN ein Risikofaktor für Seminome und Nichtseminome mit günstigem Risikoprofil dar

Abkürzungen: AFP - alpha Fetoprotein; HCG - Humanes Choriongonadotropin; LDH - Laktatdehydrogenase; IGCCCG - International Germ Cell Cancer Collaborative Group; ULN - oberer Grenzwert des Normalbereiches

6 Kryokonservierung

Die Kryokonservierung von Spermien zur Sicherstellung der Fertilität bei Diagnosestellung eines Keimzelltumors ist bei Kinderwunsch obligat, wenn fertilitätseinschränkende Therapien geplant sind. Auch die Ablatio testis des tumortragenden Hodens führt zur Fertilitätseinschränkung, daher sollte die Kryokonservierung und Ejakulatanalyse im Idealfall vor Ablatio testis erfolgen. Auf jeden Fall aber sollte eine Ejakulatanalyse und Kryokonservierung vor einer Chemotherapie bzw. Radiotherapie angeraten werden, sofern ein Kinderwunsch besteht. In Deutschland und der Schweiz werden die Kosten für die Probenentnahme, -Verarbeitung und -Lagerung für 5 Jahre durch die Krankenkassen übernommen. In Ausnahmesituationen (z.B. Indikation zum

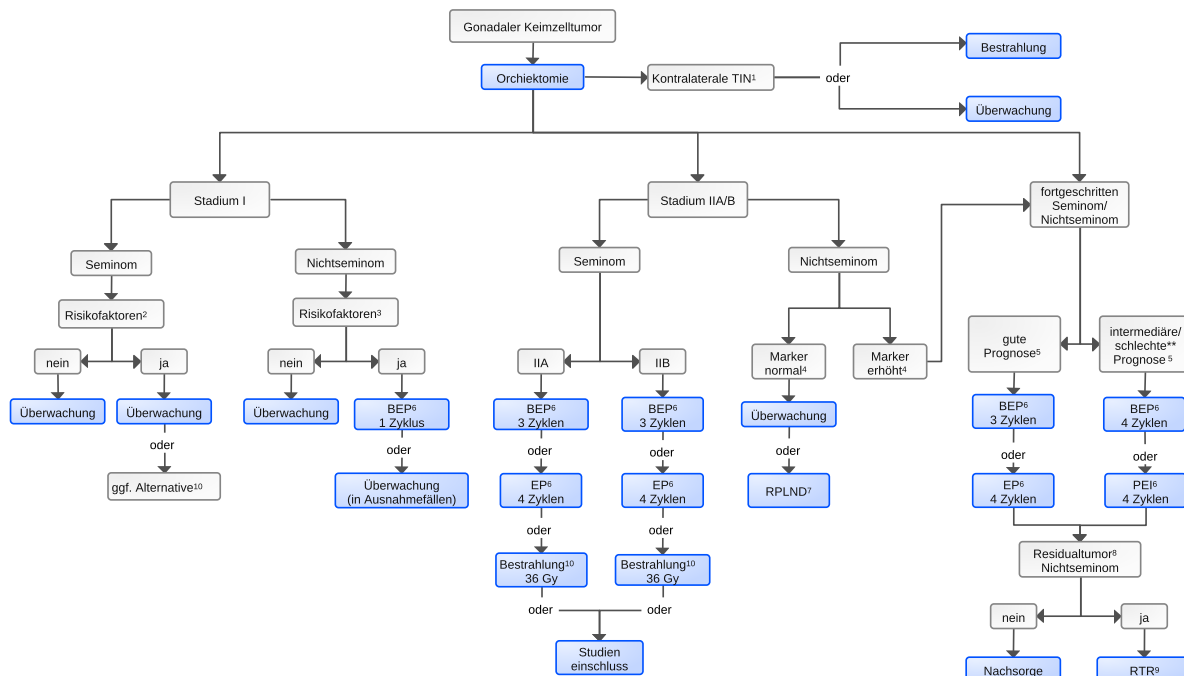
sofortigen Therapiebeginn bei hoher Tumorlast) muss manchmal auf eine Kryokonservierung von Spermien verzichtet werden. Der Patient sollte dann über die Folge einer möglichen Infertilität nach Chemotherapie ausführlich aufgeklärt und dies dokumentiert werden. In einigen Fällen kann auch die vorherige Durchführung einer direkten operativen Entnahme von Spermien aus dem Gehirnhoden oder des Nebenhodens notwendig sein.

7 Therapie

7.1 Therapiestruktur

Die Behandlung erfolgt stadien- und risikoadaptiert. Die kritische Abwägung der differenzialtherapeutischen Optionen dient als Grundlage der ärztlichen Empfehlung. Wann immer möglich, sollen Patienten im Rahmen klinischer Studien behandelt werden. Ein Therapiealgorithmus ist in [Abbildung 4](#) dargestellt.

Abbildung 4: Therapie in der Erstlinientherapie gonadaler Keimzelltumoren



Legende:

¹ TIN- intraepitheliale Neoplasie: Indikation zur kontralateralen Biopsie nur bei bestimmter Risikokonstellation indiziert

² Risikofaktoren beim Semimom Stadium I: Tumorgroße und/oder eine Infiltration des Rete testis

³ Risikofaktoren beim Nichtsemimom Stadium I: lymphatische und/oder venöse Gefäßinvasion (LVI+ oder LVI-)

⁴ Marker beim Nichtsemimom: AFP, HCG, LDH

⁵ Klassifikation der International Germ Cell Cancer Collaborative Group (IGCCCG 1997) [3]; Schlechte-Prognose-Patienten: Evaluation Dosisintensivierung bei inadäquatem Markerabfall nach erstem Zyklus Chemotherapie, ZNS-Befall, primär mediastinales Nichtsemimom; Vorstellung der Patienten an einem Zentrum

⁶ Chemotherapie: BEP -Etoposid, Bleomycin, Cisplatin; Carboplatin - Carboplatin Monotherapie; PE - Cisplatin, Etoposid; PEI - Cisplatin, Etoposid, Ifosfamid

⁷ RLA - Retroperitoneale Lymphadenektomie

⁸ Residualtumor bei Nichtsemimom: >1cm

⁹ RTR - Residualtumorresektion

¹⁰ siehe Text

7.1.1 Primärtherapie

7.1.1.1 Orchiektomie

Die Standardbehandlung ist in aller Regel die Orchiektomie des betroffenen Hodens. Die Hodenfreilegung erfolgt dabei über einen inguinalen oder inguinoskrotalen Zugang. Bei unsicherer Tumordiagnose, normalen Tumormarkern und kleinen isolierten Tumoren (< 30% des Hodenvolumens) sollte zunächst nur eine organerhaltende Enukleation des Tumors erfolgen und das histologische Ergebnis abgewartet werden, weil hier in vielen Fällen gutartige Befunde vorliegen können (z. B. gutartige Leydig- oder Sertolizelltumoren). Ein organerhaltendes Vorgehen ist auch bei malignen, kleinherdigen Befunden bei bestehendem Einzelhoden oder bilateraler Tumorerkrankung zu diskutieren. Patienten mit initial weit fortgeschrittener (Stadium III mit pulmonalen oder viszeralen Metastasen) oder akut lebensbedrohlicher Erkrankung erhalten primär keine Orchiektomie, sondern eine Chemotherapie und werden erst nach Abschluss der Chemotherapie orchiektomiert [4]. Über die Möglichkeit der synchronen Implantation einer Hodenprothese sollte vor Ablatio testis ebenfalls aufgeklärt werden.

7.1.1.2 Kontralaterales GCNIS

Bei etwa 9% der Patienten mit Keimzelltumoren findet sich im Gegenhoden eine nicht-invasive Keimzellneoplasie in situ (GCNIS). Risikopatienten sind insbesondere Männer unter 40 Jahren mit einem Hodenvolumen von kleiner als 12 ml oder der Anamnese eines Maldescensus testis. Die Durchführung einer kontralateralen Biopsie ist fakultativ

Bei Nachweis einer GCNIS besteht als definitive Behandlungsoption neben der Orchiektomie auch die Durchführung einer Radiotherapie mit 18-20 Gy. Patienten mit bestehendem Kinderwunsch kann alternativ eine engmaschige Überwachungsstrategie mittels Ultraschallkontrollen bis zum Abschluss der Familienplanung angeboten werden, wobei bei abwartender Beobachtung der GCNIS sich in 50% der Fälle innerhalb von fünf Jahren ein invasiver KZT entwickelt. Die Bestrahlung des GCNIS-tragenden Hodens führt in ca. 40% der Fälle längerfristig zu einer eingeschränkten Leydigzellfunktion und damit zum Hypogonadismus, d. h. die Therapie des GCNIS-tragenden Hodens ist vor allem vom Gesamt-Testosteronspiegel abhängig.

Bei betroffenen Patienten mit Indikation zur primären Chemotherapie wird die GCNIS bei lediglich etwa 66% vollständig eradiziert, so dass bei histologisch bestehender Persistenz (valide Beurteilung erst etwa 1 Jahr nach Therapieabschluss) zusätzlich eine Radiotherapie des Hodens bei Abschluss der Familienplanung erfolgen sollte [5- 7].

7.1.2 Stadium I

7.1.2.1 Seminom (Stadium I)

Beim Seminom im Stadium I werden eine zunehmende Tumorgroße und/oder eine Infiltration des Rete testis als gesicherte Risikofaktoren sowohl in retrospektiven als auch in veröffentlichten prospektiven Studien gewertet. Gemäss neuerer Daten stellen eine Lymphovaskuläre Invasion und Erhöhungen von LDH und HCG auch beim Seminom Risikofaktoren dar [85]. Das Rezidivrisiko liegt allerdings bei allen Patienten im Stadium I bei nur etwa 20%. Bei Patienten ohne Risikofaktoren beträgt es etwa 4%, mit einem Risikofaktor etwa 12% und bei Vorliegen von mehreren Risikofaktoren maximal bis zu 32%.

Basierend auf der aktuellen Datenlage ist die zu präferierende Option die alleinige Überwachung. Patienten mit Risikofaktoren können alternativ zur Überwachung im Einzelfall auch eine

adjuvante Chemotherapie mit einem Zyklus Carboplatin AUC 7. Dadurch wird das Rezidivrisiko auf etwa 4-9% gesenkt, ohne das Gesamtüberleben zu verbessern. Eine adjuvante Radiotherapie ist nur noch seltenen Fällen vorbehalten. Mit einer adjuvanten Therapie einhergehende Vor- und Nachteile sollten mit dem Patienten ausführlich besprochen werden (Tabelle 7) [8- 12]. Die tumorspezifische Überlebensrate für Patienten mit Seminom im Stadium I liegt insgesamt bei mehr als 99%.

7.1.2.2 Nichtseminom (Stadium I)

Risikofaktoren für eine okkulte Metastasierung sind die lymphatische oder venöse Gefäßinvasion (LVI+ oder LVI-). Das Rezidivrisiko bei Vorliegen eines Risikofaktors liegt bei etwa 45-50%, ohne Vorliegen des Risikofaktors bei etwa 15%. Grundsätzlich können alle Patienten im Stadium CS I überwacht werden. Eine risikoadaptierte Vorgehensweise erscheint jedoch sinnvoll. Patienten ohne Risikofaktor Gefäßinvasion (LVI- oder sog. "Niedrigrisiko") wird eine aktive Überwachung empfohlen. Bei Patienten mit dem Risikofaktor Gefäßinvasion (LVI+ oder sog. "Hochrisiko") wird 1 Zyklus adjuvante Chemotherapie mit Bleomycin, Etoposid und Cisplatin (BEP) empfohlen [17]. Die ehemals durchgeführte adjuvante Chemotherapie mit 2 Zyklen PEB wird nach aktueller Datenlage nicht mehr empfohlen [13- 17]. Ob bei Kontraindikationen für Bleomycin 1 Zyklus Cisplatin und Etoposid (EP) äquivalent zu 1 Zyklus PEB zu sehen ist, ist durch Daten nicht belegt.

Bis zur Etablierung der Cisplatin-Chemotherapie galt die primäre RLA als einzige effektive adjuvante Behandlungsoption mit langanhaltenden Remissionen. Aktuell bleibt sie weiterhin Einzelfällen vorbehalten und sollte nur an Zentren mit hoher Expertise durchgeführt werden [17].

Die tumorspezifische Überlebensrate für Patienten mit Nichtseminom im Stadium I liegt insgesamt bei mehr als 99%.

Tabelle 7: Therapieoptionen im Stadium I Seminom und Nichtseminom

Seminom	Active Surveillance (Präferenz)*
	Ein adjuvanter Zyklus Carboplatin AUC 7
	Adjuvante diaphragmale paraaortale Radiotherapie (Ausnahme)
Nicht-Seminom	Active Surveillance* (bevorzugt, vor allem bei Niedrigrisiko ohne Gefäßinvasion)
	Ein adjuvanter Zyklus PEB bei Risikopatienten
	Primäre retroperitoneale Lymphadenektomie (Ausnahme)

Legende:

* Zum Vorgehen bei der aktiven Surveillance siehe Kapitel 9.1

7.1.3 Stadium IIA/B

7.1.3.1 Seminom (Stadium IIA/B)

Seminome mit einem isolierten retroperitonealen Lymphknoten bis zu 2 cm und ohne eindeutige Markererhöhung (fragliches Stadium IIA) sollten vor einer endgültigen Therapieentscheidung zunächst ein erneutes bildgebendes Staging etwa 8 Wochen später erhalten, um abzuklären, ob die Lymphknotenvergrößerungen z.B. reaktiver Natur sind oder ein Zweitmalignom anzeigen.

Bei weiter bestender Unklarheit kann die Diagnose auch durch eine CT-gesteuerte Punktion gesichert werden. Ist dies technisch nicht möglich und bleibt der Befund trotz erneuter Bildge-

bung weiter unklar, kann auch eine minimal-invasive histologische Diagnosesicherung und Therapie durch eine laparoskopische oder roboter-assistierte, unilaterale Lymphknotendisektion (RLA) diskutiert werden. Diese sollte in einem dafür ausgewiesenen Zentrum erfolgen. Zeigt die histologische Sicherung eine isolierte Seminometastase, kann auf eine adjuvante Therapie verzichtet werden.

Ohne sicheren Nachweis eines Stadium IIA sollte keine Systemtherapie und/oder Radiotherapie begonnen werden.

Die sog. Hockey-Stick / involved field Bestrahlung mit 30 Gy (IIA) bzw. 36 Gy (IIB) mit infradiaphragmalem, paraaortalem Strahlenfeld unter Einschluss der ipsilateralen Iliakalregion wird heutzutage in dieser Form (Bestrahlungsvolumen/Dosis) [18, 19, 20] nicht mehr standardmäßig empfohlen. Die Patienten sollten über alternative Therapieoptionen aufgeklärt werden. Diese umfassen, insbesondere im Stadium IIA, die kombinierte Radiochemotherapie analog der SAKK 01/10 Studie [82]. Patienten werden jeweils mit 1 Zyklus Carboplatin AUC 7 und konsekutiver involved node Bestrahlung (INRT, Radiotherapie nur des befallenen Lymphknotens) mit 30 Gy (IIA) bzw. 36 Gy (IIB) behandelt. In der SAKK 01/18 Folgestudie, die mittlerweile voll rekrutiert ist, wurde die Strahlendosis nochmals auf 24 Gy (Stadium IIA) bzw. auf 30 Gy (Stadium IIB) reduziert. Im Stadium IIB wurde die Chemotherapieintensität hingegen von 1 Zyklus Carboplatin AUC 7 auf 1 Zyklus Cisplatin/Etoposid (PE) erhöht. Bislang sind keine Daten aus dieser Studie veröffentlicht.

Als weitere Therapieoption, insbesondere im Stadium IIB (axialer CT-Durchmesser der singulären Metastase 2-5 cm) und/oder bei multinodalem, unilateralem Befall mit maximalem axialen CT-Durchmesser von 5 cm sollte auch eine Chemotherapie mit 3 Zyklen Cisplatin/Etoposid/Bleomycin (PEB) oder 4 Zyklen EP (Etoposid/Cisplatin) evaluiert werden.

Mittlerweile sind zudem Daten zur rein operativen Therapie bei Patienten im Stadium IIA und B mittels minimal-invasiver, laparoskopischer oder roboter-assistierten retroperitonealen Lymphknotendisektion (RLA) ohne adjuvante Therapie in dafür ausgewiesenen Zentren veröffentlicht [65, 71, 72, 73]. In selektierten Patienten kann in dafür ausgewiesenen Zentren auch diese Option mit den Patienten, insbesondere im Stadium IIA, diskutiert bzw. sollten Patienten aktuell in Deutschland in die Nachfolgestudie PRIMETEST II [NCT06144736] eingeschlossen werden (Kapitel 11).

Im Falle eines Rezidivs nach kombinierter Chemo-Radiotherapie oder Operation ohne adjuvante Therapie sollten die Patienten stadiengerecht mit einer Chemotherapie (3 x BEP/4 x EP) behandelt werden.

Die langfristige tumor-spezifische Überlebensrate für Patienten mit Seminom im Stadium IIA/IIB liegt insgesamt bei etwa 99%.

7.1.3.2 Nichtseminom (Stadium IIA/B)

Patienten mit erhöhten Tumormarkern werden gemäß ihrer IGCCCG-Einstufung entsprechend dem Therapie- Algorithmus für fortgeschrittene Tumorstadien behandelt. Dabei ist zu beachten, dass es aufgrund der langen Halbwertszeit des AFP nach der Orchiektomie teilweise mehrere Wochen bis zur allfälligen Normalisierung der Tumormarker dauern kann. Die Entscheidung zur Chemotherapie sollte also erst bei eindeutig anhaltend erhöhten oder ansteigenden Tumormarkern gestellt werden.

Patienten mit normaler Tumormarkerkonstellation und bildmorphologisch suspekten retroperitonealen Lymphknoten repräsentieren eine spezielle Subpopulation. Bei diesen Patienten wird eine kurzfristige Verlaufskontrolle mittels CT (oder MRT) nach 6 Wochen unter engmaschiger gleichzeitiger Markerkontrolle empfohlen. Alternativ kann bei diesen Patienten eine (minimal-invasive) retroperitoneale Lymphadenektomie (RLA) in dafür ausgewiesenen Zentren diskutiert

werden, um die Diagnose definitiv zu sichern. Histologisch handelt es sich in diesen Fällen um ein Teratom, weniger häufig um ein marker negatives Embryonalzellkarzinom oder um nicht-tumorbehaftete Lymphknoten. Patienten, die im Orchiektomiepräparat Nachweis von 100% Teratom hatten und eine marker negative Metastase aufweisen, sollten durch eine RLA behandelt werden. Bei 5-32% dieser Patienten kommt es trotz des nervenschonenden Ansatzes zu einer retrograden Ejakulation, daher sollte die RLA immer an einem entsprechenden Zentrum durch einen erfahrenen Operateur durchgeführt werden [21, 22]. Bei Nachweis vitaler Tumorzellen kann in Abhängigkeit von der Histologie (z. B. embryonales Karzinom) und des prozentualen Befalls mit einem vitalen Tumor bzw. der Zahl der betroffenen Lymphknoten eine adjuvante Therapie mit 2 Zyklen PE empfohlen werden. Alternativ ist auch eine alleinige, engmaschige Kontrolle möglich.

Alle Patienten mit im Verlauf ansteigenden Tumormarkern und/oder rasch größenprogredienten LK in der Bildgebung bedürfen der umgehenden Einleitung einer Chemotherapie entsprechend der IGCCCG-Risikostratifikation für metastasierte Tumoren.

Die tumor-spezifische Überlebensrate für das Nichtseminom im Stadium II A und II B liegt bei etwa 98%.

7.1.4 Fortgeschrittene Tumoren (Stadien \geq IIC)

7.1.4.1 Standardchemotherapie

Alle Seminome ab dem Tumorstadium II C und alle Nichtseminome ab einem gesicherten Tumorstadium II werden entsprechend der Risikostratifizierung nach der IGCCCG-Risikoklassifikation mittels Chemotherapie mit drei (bei guter Prognosegruppe) oder vier Zyklen (bei intermediärer oder schlechter Prognosegruppe) PEB im Abstand von jeweils 21 Tagen behandelt. Dabei ist zu beachten, dass der Wert unmittelbar vor Start der Therapie zur Risikogruppeneinteilung herangezogen wird. Liegt eine Kontraindikation für Bleomycin vor, können bei guter Prognosegruppe anstatt 3 Zyklen PEB auch 4 Zyklen PE (Cisplatin, Etoposid) und bei intermediärer/s Gruppe anstatt 4x PEB alternativ 4 Zyklen PEI (Cisplatin, Etoposid und Ifosfamid) oder gegeben werden [3, 23, 24], siehe Anhang Therapieprotokolle.

Daten zur Prognose sind in [Tabelle 8](#) zusammengefasst.

Tabelle 8: Daten des IGCCCG-Updates für Nichtseminome (nach [69])

Originale IGCCCG-Prognosegruppen	Originale IGCCCG-Schätzungen 1997		Aktualisierte Schätzungen bei Pat. mit Nichtseminom und verfügbaren prätherapeutischen IGCCCG-Prognosegruppen	
	5-Jahres-PFS in % (95% KI)	5-Jahres-OS in % (95% KI)	5-Jahres-PFS in % (95% KI)	5-Jahres-OS in % (95% KI)
Gut	89 (87-91)	92 (90-94)	90 (89-91)	96 (95-96)
Intermediär	75 (71-79)	80 (76-84)	78 (76-80)	89 (88-91)
Schlecht	41 (35-47)	48 (42-54)	54 (52-56)	67 (65-69)

Legende:

IGCCCG - International Germ Cell Cancer Collaborative Group; KI - Konfidenzintervall; PFS - progressionsfreies Überleben; OS - Gesamtüberleben

7.1.4.2 Stellenwert dosisintensivierter Verfahren und primäre Hochdosischemotherapie bei Patienten mit fortgeschrittenen Tumoren

In den letzten Jahren sind besonders für die Gruppe der „intermediär“- und „poor prognosis“-Patienten intensivierete Chemotherapiestrategien untersucht worden. Dabei konnte erstmalig in

einer prospektiven randomisierten Phase-III Studie (GETUG13) bei Patienten mit inadäquatem Markerabfall nach dem ersten Zyklus BEP ein Vorteil im primären Endpunkt progressionsfreies Überleben, aber nicht im Gesamtüberleben mit einer nachfolgenden Therapieintensivierung gezeigt werden. Randomisiert wurden die Patienten mit inadäquatem Markerabfall entweder in den Standardtherapiearm (insgesamt 4 Zyklen PEB) oder den intensivierten Arm bestehend aus zusätzlich Paclitaxel, Ifosfamid und Oxaliplatin. Die Gesamtüberlebensrate für diese Patienten betrug 75% bei allerdings deutlich erhöhter Toxizität, vor allem Neurotoxizität [25].

Vielfach wurde auch der Stellenwert der Hochdosischemotherapie (HDCT) in der Primärtherapie besonders in der Gruppe der „poor-prognosis“-Patienten nach IGCCG untersucht. Im Rahmen einer multizentrischen Phase-II Studie der Deutschen Studiengruppe für Hodentumoren wurde eine sequentielle HDCT mit Cisplatin, Etoposid und Ifosfamid (HD-PEI) eingesetzt und eine Langzeitüberlebensrate von 75% gezeigt [26].

Eine randomisierte Phase-III Studie aus den USA, die die Gabe von vier Zyklen PEB gegen zwei Zyklen PEB gefolgt von zwei Hochdosischemotherapiezyklen mit Carboplatin, Etoposid und Cyclophosphamid (CEC) verglich, konnte keinen generellen Vorteil hinsichtlich des progressionsfreien- und Gesamtüberlebens zugunsten der HDCT zeigen [27].

Die publizierte, randomisierte Phase III- Studie der EORTC, die vier Zyklen PEB mit sequentieller Hochdosis-PEI-Gabe verglich, zeigte zwar einen Vorteil von circa 15% sowohl für das progressionsfreie als auch für das Gesamtüberleben, jedoch insgesamt keinen statistisch signifikanten Vorteil zugunsten der HDCT. Allerdings hatte diese Studie bei der Auswertung nur 60% der geplanten Patientenzahl rekrutieren können, so dass die erzielten Unterschiede durchaus beachtenswert sind [28].

Zusammenfassend ist der generelle Einsatz einer Hochdosischemotherapie in der Primärtherapie somit gegenwärtig weiterhin kein Standard.

Patienten mit inadäquatem Tumormarkerabfall nach dem ersten Zyklus, ZNS-Metastasen oder primär mediastinale Nichtseminome sowie mit multipelsten Metastasen sollten an ausgewählten Zentren behandelt, und die Daten im Rahmen einer Registerstudie prospektiv erfasst und analysiert werden (Kontakt über: <http://www.hodenkrebs.de>). In jedem Fall sollte vor der Therapieentscheidung eine Zweitmeinung aus einem Expertenzentrum erfragt werden, denn die Prognose der weit fortgeschritten metastasierten Patienten hängt entscheidend von der initialen Therapie ab.

7.1.4.3 Thromboembolieprophylaxe

Als Risikofaktoren für das Auftreten von thromboembolischen Ereignissen unter einer Cisplatin-basierten Chemotherapie gelten laut aktuellen Untersuchungen ein höheres Tumorstadium bzw. der Durchmesser oder Größe der retroperitonealen Lymphadenopathie und das Vorhandensein von zentralvenösen Kathetern [70, 84]. Während der Phase der cisplatinhaltigen Chemotherapie sollte zur Senkung des Risikos für thromboembolische Ereignisse unter Chemotherapie bei metastasierten Keimzelltumoren eine Thromboembolieprophylaxe mit niedermolekularem Heparin oder einem der neuen NOAK erfolgen [68, 84].

7.1.5 Residualtumorresektion (RTR)

7.1.5.1 Seminom (RTR)

Bei Patienten mit reinem Seminom und postchemotherapeutischen Tumorresiduen ist eine RTR bei residuellen Befunden nicht indiziert, weil es sich dabei praktisch ausschließlich um nekrotisches Gewebe handelt und ein abwartendes Vorgehen gewählt werden sollte. Bei Residuen >

3cm kann von einer Nekrose ausgegangen werden. Die Durchführung eines PET-CT [29, 30] ist nicht zu empfehlen, da die falsch positive Rate eines PET-CT selbst 8 oder mehr Wochen nach Therapie hoch ist, der positive prädiktive Wert beträgt lediglich 20% [62, 72].

7.1.5.2 Nichtseminom (RTR)

Bei allen Nichtseminompatienten mit Tumorresiduen >1cm nach primärer Chemotherapie (in Einzelfällen auch bei einer Größe unter 1 cm) und normalisierten Tumormarkern bzw. einem Markerplateau ist eine RTR obligat und sollte innerhalb von 4-6 Wochen nach Abschluss der Chemotherapie mit dem Ziel einer kompletten Entfernung aller Tumorresiduen durchgeführt werden. Dieser oftmals komplexe Eingriff sollte nur an einem für Hodentumor Chirurgie ausgewiesenen Zentrum mit entsprechender operativer Expertise und der Möglichkeit multiviszeraler Chirurgie (Leber, Thorax-, Gefäßchirurgie) durchgeführt werden [31]. Ziel ist die Entfernung möglicherweise verbliebener Tumorzellen, in 30-40% der Patienten histologisch Teratom, in etwa 10 bis 20% der Fälle sogar vitaler Tumor [32, 33, 34, 35, 36].

7.1.6 Rezidiv und refraktäre Erkrankung

Es sollte immer zunächst eine Erkrankung des Gegenhodens und somit eine Zweittumorerkrankung mittels Sonographie (metachrone Erkrankung) ausgeschlossen werden.

7.1.6.1 Therapiestruktur

Etwa 5-10% aller Patienten mit Keimzelltumoren und etwa 30% der Patienten mit metastasierter Erkrankung bedürfen zu irgendeinem Zeitpunkt ihrer Erkrankung einer Rezidiv- oder Salvagetherapie [61].

Die Behandlung von Patienten mit Seminom und Nichtseminom und Rezidiv aus einem Stadium I erfolgt dabei analog den Therapiealgorithmen für Patienten mit primär metastasierter Erkrankung (siehe Kapitel 7.1.4). In der Regel werden bei diesen Patienten je nach Tumorstadium drei bis vier Zyklen Cisplatin, Etoposid und Bleomycin (PEB) eingesetzt. Die Mehrzahl dieser Patienten wird hierdurch dauerhaft krankheitsfrei (siehe Tabelle 8).

Die deutlich intensivere Rezidivchemotherapie („Salvagechemotherapie“) bleibt auf metastasierte Patienten beschränkt, die auf eine primäre Chemotherapie schlecht ansprechen, keine komplette Remission ihrer Erkrankung erreichen, oder die nach einer primären Chemotherapie aus einer kompletten Remission heraus ein Rezidiv entwickeln. In Frage kommen prinzipiell zwei Therapiestrategien: eine konventionell dosierte Chemotherapie oder eine hochdosierte Chemotherapie mit nachfolgender autologer Stammzellreinfusion. Die Festlegung der Salvagestrategie sollte an einem Zentrum mit entsprechender Expertise erfolgen.

7.1.6.2 Prognostische Faktoren

In den vergangenen Jahren wurde die wichtige Bedeutung von Prognosefaktoren auch für die Salvagetherapie erkannt. In einer 2010 veröffentlichten retrospektiven Analyse von weltweit knapp 1600 Patienten mit rezidivierender oder refraktärer Erkrankung, die als erste Salvagebehandlung entweder eine konventionelle Chemotherapie (CDCT) oder eine Hochdosischemotherapie (HDCT) erhalten hatten, konnten sieben voneinander unabhängige Variablen mit signifikantem Einfluss auf das progressionsfreie Überleben (PFS) und das Gesamtüberleben (OS) identifiziert und ein international anerkannter Prognosescore ermittelt werden. In Abhängigkeit dieser Variablen werden im ersten Rezidiv fünf Prognosekategorien (Gruppen: sehr niedriges, niedriges, intermediäres, hohes, sehr hohes Risiko) unterschieden [37].

Tabelle 9: Prognosefaktoren im Rezidiv

	Günstig	Ungünstig
Histologie	Reine Seminome	Nicht-Seminome
Primärlokalisierung	Gonadal	Extragonadal Primär mediastinale NSKZT
Therapieansprechen	CR und PRm-	PRm+, SD und PD
Progressionsfreies Intervall	Drei oder mehr Monate nach letzter Chemotherapie	Weniger als drei Monate nach letzter Chemotherapie
Metastasenlokalisierung	Lymphknoten- oder Lungenmetastasen	Leber-, Knochen- oder ZNS-Metastasen
Tumormarker	AFP normal HCG \leq 1.000 U/l	AFP \leq 1.000 AFP $>$ 1.000 HCG $>$ 1.000 ng/ml
Therapielinie	Erste Salvagetherapie	Zweite oder nachfolgende Salvagetherapie Patienten mit Spätrezidiven $>$ 2 Jahre

Legende:

AFP - Alpha-Fetoprotein im Serum; HCG - Humanes Choriongonadotropin im Serum; CR - komplette Remission; PR - partielle Remission; PRm- - partielle Remission, tumormarkernegativ; PRm+ - partielle Remission, tumormarkernegativ; PD - progrediente Erkrankung; NSKZT - nichtseminomatöser Keimzelltumor

7.1.6.3 Salvagechemotherapie**7.1.6.3.1 Konventionelle Chemotherapie (CDCT)**

Der Prozentsatz an Patienten mit günstigem Therapieansprechen auf eine Rezidivchemotherapie liegt mit etwa 50-70% deutlich geringer als nach Primärtherapie. Langanhaltende Remissionen werden nur noch bei etwa 15-60% der Patienten beobachtet. Die erfolgreichsten Regime kombinieren Cisplatin (welches nicht durch Carboplatin ersetzt werden kann) und Ifosfamid entweder mit Etoposid (PEI=VIP), Vinblastin (VeIP) oder in jüngster Zeit auch mit Paclitaxel (TIP) ohne klare Überlegenheit einer bestimmten Therapiekombination. Standard der Kombinationschemotherapie ist die Gabe von jeweils 4 Zyklen im Abstand von 21 Tagen [38]. Regime der konventionell dosierten Salvagechemotherapie sind im Anhang Therapieprotokolle zusammengestellt.

7.1.6.3.2 Hochdosis-Chemotherapie (HDCT)

Seit Ende der 80er Jahre hat sich die Hochdosischemotherapie mit autologem Stammzellsupport als Therapieform in der Rezidivsituation etabliert. Bis heute bildet dabei die Kombination von Carboplatin und Etoposid (CE) das Grundgerüst. An nahezu allen Zentren weltweit wird die HDCT in Form einer sequenziellen Therapie mit drei hochdosierten Zyklen CE durchgeführt [39, 40, 41].

Durch eine verbesserte Supportivtherapie und durch den Einsatz autologer peripherer Blutstammzellen (PBSC) konnten die hämatopoetischen Rekonstitutionszeiten signifikant verkürzt und somit die initial noch hohe behandlungsbedingte Letalität von mehr als 10% auf aktuell unter 3% gesenkt werden.

Weiterhin umstritten und Gegenstand aktueller Diskussionen ist bis heute der Stellenwert der HDCT als erste Salvagetherapie. Eine Subgruppenanalyse von knapp 1600 Datensätzen von Patienten, die retrospektiv die Effektivität einer HDCT im Vergleich zu einer CDCT in der ersten

Rezidivbehandlung untersucht hat, zeigte sowohl hinsichtlich des PFS als auch des OS einen Vorteil von 10 bis 15% zugunsten der Hochdosischemotherapie. Dagegen hatte eine europaweite, multizentrische, prospektive, randomisierte Studie (IT-94) keinen eindeutigen Nutzen einer hochdosierten Salvagetherapie für die Gesamtgruppe der Patienten im ersten Rezidiv nach Cisplatin-haltiger Chemotherapie feststellen können. Kritikpunkte an der IT 94 Studie sind die relativ kleine Patientenzahl, der hohe Prozentsatz an Patienten mit niedrigem Risiko sowie die Wahl eines HDCT-Regimes, das heute nicht mehr als Standard aufgefasst werden kann. Zudem erhielten etwa ein Drittel der Patienten, die dem HDCT-Arm zugeteilt waren, gar keine HDCT [42, 43].

Im Rahmen einer internationalen randomisierten Phase-III Studie, welche eine konventionelle Paclitaxel-haltige (TIP) Salvagetherapie mit einer sequentiellen Hochdosischemotherapie (CE) verglichen hat, sollte der Nutzen der HDCT im ersten Rezidiv nun prospektiv validiert werden ("TIGER-trial") [44]. Mittlerweile ist der letzte Patient der insgesamt 420 Patienten in diese Studie eingeschlossen worden. Aus Deutschland und der Schweiz waren insgesamt 13 Zentren beteiligt, es konnten 79 Patienten aus Deutschland rekrutiert werden. Bis die finalen Ergebnisse dieser Studie vorliegen bleibt die Wahl der ersten Salvagetherapie unklar. Es müssen beide Therapieoptionen ausführlich mit dem Patienten mit den jeweiligen Vor- und Nachteilen und in Absprache mit einem Zentrum mit Expertise besprochen werden.

Kein Zweifel besteht hingegen im Nutzen der HDCT für Patienten mit multiplen Rezidiven und bei Patienten mit Cisplatin-refraktärer Erkrankung, die in der ersten Salvagetherapie noch keine HDCT erhalten haben. Ein signifikanter Anteil der Patienten kann dadurch langfristige Remissionen erzielen [45, 46]. Regime der hochdosierten Salvagechemotherapie sind im Anhang Therapieprotokolle zusammengestellt.

7.1.6.4 Residualtumorresektion bei Nichtseminomen in der Salvagesituation

Eine komplette Resektion aller verbliebenen radiologisch nachweisbaren Tumorresiduen (auch <1cm) nach Salvagetherapie trägt entscheidend zum Erfolg bei. Der Anteil von Patienten mit vitalen, undifferenzierten Histologien ist nach Rezidivchemotherapie deutlich höher (ca. 40%), eine vollständige Entfernung aller Residuen ist unbedingt anzustreben [21, 36, 47, 48]. Dieser oftmals komplexe Eingriff sollte nur an einem für Hodentumor Chirurgie ausgewiesenen Zentrum mit der Möglichkeit multiviszeraler Chirurgie und entsprechender Expertise durchgeführt werden [31]. Selbst bei steigenden Markern in der Salvagesituation können Langzeitremissionen von ca. 20-30% erreicht werden [63]. Eine RTR bei Seminomen hingegen ist, wie auch in der Primärsituation, nicht sinnvoll.

7.2 Besondere Situationen

7.2.1 Spätrezidiv

Bei einem Spätrezidiv handelt es sich um ein Rezidiv mehr als 2 Jahre nach letzter Cisplatin-haltiger Chemotherapie. Spätrezidive treten insgesamt selten auf, bevorzugt bei Patienten mit initialer Nichtseminom-Erkrankung, sehr selten aber auch bei Patienten mit vorausgegangener Seminomerkrankung. Therapie der Wahl bei resektablem Befund und gleichzeitig fehlender oder nur moderater Markererhöhung ist die chirurgische Entfernung der Tumorerkrankung. Patienten mit exzessiver Markererhöhung und/oder multilokulären, nicht resektablen Befunden sollten zunächst mittels konventioneller oder hoch-dosierter Chemotherapie therapiert und erst im Anschluss alle verbliebenen Tumorresiduen reseziert werden. Histologisch zeigen sich neben Dottersacktumoren häufiger Tumorpathologien mit somatischer maligner Transformation eines Teratoms z.B. in Sarkome, neuroektodermale Tumoren oder Adenokarzinome. Um die periopera-

tive Morbidität und Mortalität zu reduzieren, sollten alle Patienten mit Spätrezidiven nur an hochspezialisierten Zentren therapiert werden [49, 50].

7.2.2 ZNS-Metastasen

ZNS-Metastasen sind bei Patienten mit gonadalen Keimzelltumoren insgesamt selten. Sie können entweder synchron bei Primärdiagnose oder im Rezidiv auftreten. Ein isoliertes ZNS-Rezidiv findet man nur bei etwa 2% der Patienten. Eine kürzlich publizierte, retrospektive Studie hat neben der Identifikation von Prognosefaktoren die einzelnen Therapiemodalitäten Chemotherapie, Radiotherapie und Resektion verglichen und die Überlebensrate der Patienten sowohl bei Primärdiagnose als auch im Rezidiv untersucht. So konnte gezeigt werden, dass bei Primärdiagnose neben der Chemotherapie nicht in jedem Fall eine anschließende Radiotherapie und/oder Resektion erfolgen muss. Hingegen scheint in der Rezidivsituation die maximale Ausschöpfung aller 3 Modalitäten unter Miteinbeziehung einer Hochdosischemotherapie die Überlebensrate der Patienten signifikant zu verbessern. Der Nutzen einer alleinigen Resektion isolierter Hirnmetastasen ist nicht belegt, wenngleich dies bei einigen Patienten sinnvoll sein kann. Das optimale Vorgehen bei Patienten mit ZNS-Metastasierung sollte immer an einem Zentrum mit entsprechender Expertise evaluiert werden [4, 51, 52].

7.2.3 Maligne somatische Transformation (MST)

Eine maligne somatische Transformation ist insgesamt selten. Sie kann sowohl im Orchiektomiepräparat als auch nach erfolgter chemotherapeutischer Behandlung im Residualtumorresektionspräparat und bei den seltenen Spätrezidiven auftreten. Histologisch sieht man neben neuroektodermalen Tumoren vom embryonalen Typ (ENET) oft auch Rhabdomyosarkome und Adenokarzinome. Über das i12p Chromosom kann die maligne Transformation eines Keimzelltumors in den Tumorzellen nachgewiesen werden. Prognostisch liegt das 5-Jahresüberleben deutlich unter der des Teratoms ohne maligne Transformation. Eine generelle Therapieempfehlung gibt es nicht. Neben der kompletten Resektion bei Residuen ist in der metastasierten rezidivierten Situation sowohl die klassische cisplatinhaltige Therapie für Keimzelltumoren als auch eine Therapie entsprechend der vorliegenden Histologie eine mögliche Option. Die Vorstellung in einem Zentrum mit besonderer Expertise ist unbedingt sinnvoll [50].

7.2.4 Growing Teratoma

Ein Growing Teratoma ist definiert durch eine Metastase eines Keimzelltumors, die nach erfolgreicher chemotherapeutischer Behandlung und nachfolgender Markernormalisierung unter der laufenden Therapie an Größe zunimmt. Bildgebend finden sich häufig zystische, teils auch solide Anteile. Prinzipiell sollte bei Markeransprechen die initial geplante Chemotherapie analog IGCCCG-Klassifikation komplettiert und im Anschluss eine zeitnahe komplette chirurgische Resektion durchgeführt werden. Ausnahmen bilden Patienten, die durch das Growing Teratoma klinisch relevante Beschwerden (z.B. Ileus) entwickeln. Die komplette Resektion ist für eine langfristige Remission unabdingbar. Der oftmals komplexe Eingriff der häufig sehr großen Tumoren sollte nur an spezialisierten Zentren erfolgen [74].

7.3 Palliative Therapie

7.3.1 Chemotherapie

Neben Paclitaxel stehen im palliativen Setting auch die Substanzen Oxaliplatin und Gemcitabin als mögliche Therapieoptionen entweder als Monotherapie oder in Form von Kombinationstherapien zur Verfügung. Vor allem das sog. GOP-Regime, das Oxaliplatin mit Gemcitabin und

Paclitaxel kombiniert, ist dabei besonders erfolgreich und vermag bei einzelnen Patienten selbst im Rezidiv nach vorausgegangener HDCT nochmals langfristige Remissionen zu bewirken, insbesondere in Kombination mit einer anschließenden kompletten Resektion verbliebener Tumorresiduen. Eine gute palliative Wirksamkeit konnte auch für den Einsatz von oralem Etoposid gezeigt werden [53, 54, 79, 80].

Bei Therapieversagen dieser Medikamente sind die Alternativen begrenzt und Patienten sollten wenn möglich und vorhanden in klinische Studien eingeschlossen werden.

7.3.1.1 Substanzen zur medikamentösen Tumortherapie (alphabetisch)

7.3.1.1.1 Bleomycin

Bleomycin ist ein zytostatisch wirksames Antibiotikum (Glykopeptid), welches durch Interaktion Einzel- oder Doppelstrang-DNA und Hemmung der DNA-Polymerase zu Strangbrüchen führt. Eine Zulassung besteht für die Behandlung von Hodentumoren (Seminom und Nichtseminom), Hodgkin-Lymphome, Non-Hodgkin-Lymphome und für die intrapleurale Therapie maligner Pleuraergüsse. Bei Keimzelltumoren kommt es typischerweise im Rahmen des PEB/BEP-Erstlinienprotokolls in Kombination mit Etoposid und Cisplatin zum Einsatz. Die Fachinformation empfiehlt die Gabe einer Testdosis im Abstand von mindestens 4 Stunden vor der Erstapplikation. Unter den Nebenwirkungen stehen gastrointestinale Beschwerden (Inappetenz, Gewichtsabnahme, Übelkeit/Erbrechen, Mukositis), Hautreaktionen (einschließlich teils schmerzhafter Schwellungen, Nagelveränderungen und Alopezie), Myalgien/Arthralgien, Fieberreaktionen und Kopfschmerzen, vor allem aber die pulmonale Toxizität im Vordergrund. Letztere umfasst das Risiko einer interstitiellen Pneumonitis, eines akuten Atemnotsyndroms (ARDS), Lungenfibrose und Lungenfunktionsverlust. Bei Kombination mit anderen lungentoxischen Zytostatika (z.B. Mitomycin C) muss mit einer Zunahme des Risikos für eine pulmonale Toxizität von Bleomycin gerechnet werden. Eine sorgfältige Überwachung der Patienten zur Erfassung frühzeitiger pathologischer pulmonaler Symptome sollte erfolgen, dabei sollten bekannte Risikofaktoren (z.B. Alter, Dosis, vorbestehende Lungenerkrankungen, Strahlentherapie) beachtet werden. Bei der Verabreichung von G-CSF ist ein Abstand von mind. 24 Stunden einzuhalten. Bleomycin wird hauptsächlich renal eliminiert. Durch Komedikation mit Substanzen, die zu einer Einschränkung der Nierenfunktion führen, kann es zu einer Erhöhung der Toxizität des Bleomycins infolge einer Ausscheidungsverzögerung kommen. Die gleichzeitige Gabe von Bleomycin mit anderen immunsuppressiv wirkenden Medikamenten kann zu einer Verstärkung der Immunsuppression führen. Klinische Wirkstoffkonzentrationen von Phenytoin und Digoxin waren unter einer gleichzeitigen Behandlung mit Bleomycin vermutlich aufgrund einer verringerten Resorption vermindert. Die gleichzeitige Verabreichung von Bleomycin und Lebendimpfstoffen (z.B. Gelbfieber) ist kontraindiziert.

7.3.1.1.2 Carboplatin

Carboplatin ist ein Platinderivat, welches bei Pat. mit gonadalen Keimzelltumoren vorwiegend als Monotherapeutikum adjuvant und in Kombination mit Etoposid zur Hochdosistherapie vor autologer hämatopoetischer Stammzelltransplantation eingesetzt wird. Bei Pat., die nicht für eine Therapie mit Cisplatin geeignet sind, stellt Carboplatin keine adäquate Alternative dar. Eine Zulassung besteht für die Behandlung beim Ovarialkarzinom, Zervixkarzinom, Kopf-Hals-Plattenepithelkarzinom und beim kleinzelligen Lungenkarzinom (je nach Fachinformation der unterschiedlichen Anbieter). Als häufige Nebenwirkungen wurden Myelosuppression (mit erhöhter Infektionsanfälligkeit), Übelkeit, Erbrechen, Alopezie, Diarrhoe oder Obstipation berichtet. Seltener kann auch eine Neurotoxizität vorkommen. Eine Gelbfieberimpfung unter Carboplatin-

Therapie ist kontraindiziert, die Anwendung abgeschwächter Lebendimpfstoffe soll möglichst vermieden werden. Eine relevante pharmakologische Interaktion wird für Phenytoin (Wirkverlust von Phenytoin) beschrieben. Die gleichzeitige Behandlung mit Immunsuppressiva wie Cyclosporin oder Tacrolimus führt zu einer Verstärkung der Immunsuppression.

7.3.1.1.3 Cisplatin

Cisplatin ist ein Platinderivat, welches als Standardtherapie bei gonadalen Keimzelltumoren verwendet wird, typischerweise in Kombination mit Etoposid und Bleomycin (PEB/BEP) in der Standardtherapie oder mit Ifosfamid und Etoposid (oder Vinblastin oder Paclitaxel) als „Salvage“-Therapie. Eine Zulassung besteht für die Behandlung des Harnblasenkarzinoms sowie für ein breites Spektrum anderer maligner Neoplasien. An wesentlichen Nebenwirkungen sind Übelkeit und Erbrechen, Nephrotoxizität, Polyneuropathie, Ototoxizität, Hämatotoxizität, Elektrolytverschiebungen, Kardiotoxizität und Diarrhoe berichtet worden. Kontraindiziert ist eine Impfung mit Lebendvakzinen (z.B. Gelbfieber). Die Fachinformation weist auf relevante pharmakologische Interaktionen mit anderen Wirkstoffen wie ototoxischen oder nephrotoxischen Substanzen, Antikoagulanzen, Antikonvulsiva oder Phenytoin sowie die Wirkungsverstärkung bei Kombination mit Paclitaxel, Docetaxel, Bleomycin, Vinorelbin oder Cyclosporin hin.

7.3.1.1.4 Etoposid

Etoposid hemmt die DNA-Topoisomerase II in der S- und G2-Phase des Zellzyklus, wodurch es zu DNA-Strangbrüchen kommt. Eine Zulassung besteht zur Behandlung eines breiten Spektrums maligner Neoplasien (kleinzellige und nicht-kleinzellige Lungenkarzinome, Hodgkin- und Non-Hodgkin-Lymphome, akute myeloische Leukämie, Hodentumoren, Ovarialkarzinome und gestationsbedingte trophoblastische Hochrisiko-Neoplasien bei erwachsenen Frauen). Bei gonadalen Keimzelltumoren wird es in der Erstlinien- Standardtherapie in Kombination mit Cisplatin und Bleomycin (PEB/BEP) oder mit Cisplatin allein (CE) sowie zur „Salvage“-Therapie in Kombination mit Ifosfamid und Cisplatin (PEI/VIP) eingesetzt. Hauptnebenwirkungen sind laut Fachinformation Myelosuppression (mit erhöhter Infektionsanfälligkeit), die mögliche Auslösung anderer primärer Krebserkrankungen wie akuter myeloischer Leukämien, gastrointestinale Beschwerden (Übelkeit/Erbrechen, Diarrhoe/Obstipation, Mukositis, Geschmacksstörungen, Gewichtsverlust), Hautreaktionen einschließlich Alopezie, Hepatotoxizität, kardiovaskuläre Beschwerden (Hypertonie, Hypotonie, akutes Koronarsyndrom, Schwindel) und infusionsassoziierte Unverträglichkeitsreaktionen einschließlich Anaphylaxie sowie Abgeschlagenheit und Schwäche. An pharmakologischen Interaktionen mit anderen Wirkstoffen werden beschrieben eine in Kombination mit Cisplatin verminderte Clearance (im Vergleich zu einer Etoposid-Monotherapie), eine durch hohe Dosen von Cyclosporin reduzierte Clearance, eine erhöhte Clearance und verminderte Wirksamkeit bei gleichzeitiger Gabe von Phenytoin, eine Interaktion mit Warfarin (INR-Erhöhung) und die Verstärkung der Myelosuppression durch Kombination mit anderen hämatotoxisch wirkenden Medikamenten. Kontraindiziert ist die Gabe von Lebendimpfstoffen wie Gelbfieber während einer Behandlung mit Etoposid.

7.3.1.1.5 Gemcitabin

Gemcitabin ist ein Antimetabolit (Pyrimidin-Analogon). Es wird intrazellulär phosphoryliert und anstelle von Cytidin in die DNA eingebaut. Gemcitabin ist zur Behandlung bei fortgeschrittenem Harnblasenkarzinom (in Kombination mit Cisplatin) und unterschiedlichen anderen soliden Tumoren (nicht-kleinzelliges Lungenkarzinom, Pankreaskarzinom, Ovarialkarzinom, Mammakarzinom, gemäß Fachinformation für Durvalumab in Kombination mit Cisplatin und Durvalumab

bei biliären Karzinomen) zugelassen. Bei der „Salvage“-Chemotherapie vorbehandelter Pat. mit gonadalen Keimzelltumoren wird es typischerweise in Kombination mit Oxaliplatin und Paclitaxel eingesetzt. Schwere Nebenwirkungen (Grad 3 oder 4), die bei mehr als 5% der Pat. in den großen randomisierten Phase 3 Studien auftraten, sind Neutropenie (10-30%), Thrombozytopenie (5-10%), Fatigue (5-20%), Anämie (5-10%), Übelkeit/Erbrechen (5%) und Erhöhung von Bilirubin und/oder Transaminasen (5%). Klinisch relevante pharmakologische Interaktionen sind nicht beschrieben. Vor der Anwendung von Lebendimpfstoffen (z.B. Gelbfieber) wird gewarnt.

7.3.1.1.6 Ifosfamid

Ifosfamid ist ein Cyclophosphamid-Isomer und gehört zur Substanzgruppe der zytotoxischen Alkylanzien, die durch Einbau einer Alkylgruppe in die DNA die Zellvermehrung unterbindet. Eine Zulassung besteht für die Behandlung eines breiten Spektrums maligner Neoplasien wie Lungenkarzinomen, Mammakarzinomen, Ovarialkarzinomen, malignen Lymphomen und Sarkomen sowie zur Kombinationstherapie bei Hodentumoren. Nebenwirkungen sind unter anderem eine Myelosuppression mit erhöhter Infektionsanfälligkeit, Enzephalopathie und ZNS-Toxizität, Nephrotoxizität, Kardiotoxizität und die mögliche Auslösung einer sekundären malignen Neoplasie. Gastrointestinale Beschwerden (Übelkeit/Erbrechen, Inappetenz) und Alopezie kommen häufig als Nebenwirkungen vor. Besondere Vorsichtsmaßnahmen sind erforderlich zur Vermeidung einer Ifosfamid-bedingten hämorrhagischen Zystitis (Kombination mit Mesna, siehe Fachinformation). Die Fachinformation listet eine große Anzahl möglicher pharmakologischer Interaktionen mit anderen Wirkstoffen auf, u.a. mit [CYP3A4-Inhibitoren](#) (z.B. Azol-Antimykotika, Sorafenib), CYP450-Induktoren (z.B. Johanniskraut, Carbamazepin, Phenytoin, Rifampicin, Glukokortikoide, Phenobarbital), ZNS-wirksamen Medikamenten (Antiemetika, Neuroleptika, Sedativa, Antidepressiva u.a.) und zahlreiche Substanzen, die die Nebenwirkungen von Ifosfamid verstärken können. Vor der Verabreichung von Lebendimpfstoffen während der Behandlung mit Ifosfamid wird gewarnt.

7.3.1.1.7 Oxaliplatin

Oxaliplatin ist ein Platinderivat (siehe auch Cisplatin und Carboplatin), welches in Kombination mit 5-Fluorouracil und Folinsäure für die Behandlung von Pat. mit kolorektalen Karzinomen zugelassen ist. Bei gonadalen Keimzelltumoren kommt es in der palliativen Zweitliniensituation in Kombination mit Gemcitabin und Paclitaxel (GOP-Protokoll) zum Einsatz. Hauptnebenwirkungen bei der Verwendung in Kombination mit 5-FU und Folinsäure sind gastrointestinale Beschwerden (Diarrhoe/Obstipation, Übelkeit/Erbrechen, Mukositis), Myelosuppression und Neurotoxizität, letztere vor allem in Form einer gesamtdosisabhängig zunehmenden peripheren Neuropathie (PNP). Zudem werden häufig Erhöhungen der Leberfunktionsparameter (Transaminasen, Bilirubin), Müdigkeit und Schwäche beobachtet, und es kann zu Allergien und Hautreaktionen (auch Alopezie) kommen. Bei Cisplatin-vorbehandelten Pat., die Oxaliplatin in Kombination mit Paclitaxel erhalten, muss mit einer ausgeprägteren PNP gerechnet werden. Oxaliplatin wird hauptsächlich renal eliminiert. Es wird nicht unter Beteiligung von Cytochrom p450-Isoenzymen metabolisiert, so dass diesbezügliche pharmakologische Interaktionen mit anderen Wirkstoffen nicht berichtet wurden. Auf additive Toxizitäten bei Einsatz von Oxaliplatin mit anderen Medikamenten mit Toxizitäten, die auch durch Oxaliplatin verursacht werden können, ist besonders zu achten. Es wird in der Fachinformation empfohlen, bei gleichzeitiger Gabe von Oxaliplatin mit Medikamenten, die bekanntermaßen die [QT-Zeit](#) verlängern, das [QT-Intervall](#) besonders aufmerksam zu überwachen. Von der Verabreichung von Lebendimpfstoffen (z.B. Gelbfieber) während der Behandlung mit Oxaliplatin wird abgeraten.

7.3.1.1.8 Paclitaxel

Paclitaxel gehört wie auch Docetaxel zu den zytotoxischen Chemotherapeutika aus der Stoffklasse der Taxane. Es wirkt als Mitosehemmer (Spindelgift) besonders bei schnell proliferierenden Zellen und führt zum Zellzyklusarrest in der G2-/M-Phase. Eine Zulassung besteht für die Behandlung bei Mammakarzinom, Ovarialkarzinom, nicht-kleinzelligem Lungenkarzinom oder AIDS-assoziiertem Kaposi-Sarkom. Bei gonadalen Keimzelltumoren kommt es in Kombination mit Cisplatin und Ifosfamid oder mit Gemcitabin und Oxaliplatin zum Einsatz. Als schwere Nebenwirkungen können Infektionen, Stomatitis und Diarrhoe sowie allergische Reaktionen auf das enthaltene Lösungsmittel Cremophor auftreten. Eine Prämedikation mit Glukokortikoiden, H2-Rezeptorantagonisten und Antihistaminika ist obligat. Zu den belastenden Nebenwirkungen gehört die Alopezie, besonders gravierend ist zudem eine z. T. irreversible periphere Neuropathie (PNP). Eine Verstärkung der PNP durch die Kombination mit Cisplatin oder Oxaliplatin bei Cisplatin-vorbehandelten Pat. ist zu erwarten. Der Stoffwechsel von Paclitaxel wird zum Teil durch die Cytochrom-P450-Isoenzyme **CYP2C8** und **CYP3A4** katalysiert. Deshalb ist besondere Vorsicht geboten, wenn Paclitaxel zusammen mit anderen Arzneimitteln angewendet wird, die entweder **CYP2C8** oder **CYP3A4** hemmen (z. B. Azol-Antimykotika, Erythromycin, Fluoxetin, Gemfibrozil, Clopidogrel, Cimetidin, Ritonavir, Saquinavir, Indinavir und Nelfinavir), da die Toxizität von Paclitaxel aufgrund der höheren Paclitaxel-Exposition erhöht sein kann. Die Anwendung von Paclitaxel zusammen mit anderen Arzneimitteln, die entweder **CYP2C8** oder **CYP3A4** induzieren (z. B. Rifampicin, Carbamazepin, Phenytoin, Efavirenz, Nevirapin), ist nicht empfohlen, da die Wirksamkeit aufgrund der geringeren Paclitaxel-Exposition beeinträchtigt sein kann.

7.3.1.1.9 Vinblastin

Vinblastin ist ein Chemotherapeutikum aus der Wirkstoffklasse der Vinca-Alkaloide und hemmt die Mitose durch Hemmung der Bildung von Mikrotubuli. Eine Zulassung besteht für die Behandlung maligner Lymphome, von Mamma- und Hodenkarzinomen sowie der Langerhanszell-Histiozytose. Zur Behandlung rezidivierender oder refraktärer gonadaler Keimzelltumoren wird es in Kombination mit Cisplatin und Ifosfamid eingesetzt. Die darunter dokumentierten Nebenwirkungen sind dementsprechend der Kombination dieser Wirkstoffe zuzurechnen. An spezifischen Vinblastin-assoziierten Nebenwirkungen muss vor allem mit Hämatotoxizität (Leukopenie, Thrombopenie, Anämie), Neurotoxizität (periphere Polyneuropathie, PNP), Übelkeit/ Erbrechen sowie Obstipation gerechnet werden. Die potentielle Verstärkung der PNP durch die Kombination mit Cisplatin ist zu beachten. Die Fachinformation weist darauf hin, dass die Anwendung von Vinblastinsulfat bei Patienten, die gleichzeitig Arzneimittel mit Hemmwirkung auf die Metabolisierung von Arzneistoffen über Isoenzyme des hepatischen Cytochroms **CYP3A** erhalten, sowie bei Patienten mit Leberfunktionsstörungen zu früherem Auftreten und/oder erhöhtem Schweregrad von Nebenwirkungen führen kann. Bei gleichzeitiger oraler oder intravenöser Anwendung mit Digitoxin es zu verminderten Digitoxinspiegeln im Blut kommen. Die gleichzeitige Anwendung von Phenytoin mit Vinblastinsulfat kann zu verminderten Phenytoinspiegeln im Blut führen.

7.3.2 Immuntherapie und Tyrosinkinaseinhibitoren

Leider konnten in sämtlichen durchgeführten klinischen Studien keine signifikanten Verbesserungen im PFS und OS mit der Gabe von Checkpointinhibitoren oder Tyrosinkinaseinhibitoren erzielt werden und haben so keinen Eingang in die Therapie rezidivierender Patienten gefunden [79].

7.3.3 Strahlentherapie

Als Einsatzgebiete der palliativen Strahlentherapie gilt neben der stereotaktischen Radiotherapie und der sehr selten gewordenen Ganzhirnbestrahlung bei ZNS-Manifestation die Bestrahlung von klinisch symptomatischen ossären Metastasen oder anderen Manifestationen in palliativer, analgetischer Intention.

7.3.4 Desperation Surgery

Bei einzelnen Patienten ohne Markernormalisierung nach erfolgter Rezidivchemotherapie oder multiplen, chemotherapierefraktären Rezidiven kann in Ausnahmefällen eine Operation im Sinne einer sogenannten „desperation surgery“ in Einzelfällen noch zu einer Heilung führen, insbesondere bei Vorliegen singulärer und gut resezierbarer Tumormanifestationen und einer alleinigen AFP-Erhöhung. Voraussetzung ist die Möglichkeit einer kompletten Resektion der Tumormanifestationen [55].

8 Neue Therapiestrategien bei Rezidiven nach HDCT

In einer Phase I Basket Studie unter Einschluss von Patienten mit Keimzelltumoren zeigten stark vorbehandelte Patienten mit Expression von Claudin-6 mittels einer Monotherapie mit einer Claudin-6 gerichteten CAR-T Zell-Therapie oder in Kombination mit einer mRNA-Vakzine gute Ansprechraten und längerfristige Remissionen bei akzeptablem Toxizitätsprofil [77]. Auf Grund dieser vielversprechenden Ergebnisse ist eine Phase II Studie (BNT211-02) mit Start noch in 2024 geplant, die unter anderem in Deutschland, Österreich und der Schweiz Patienten rekrutieren soll.

9 Verlaufskontrolle und Nachsorge

9.1 Nachsorge

Ziele der Nachsorge sind zu Beginn die frühzeitige Detektion eines Rezidivs mit dem Ziel der Verlängerung der Überlebenszeit / Erhöhung der Heilungschance, und im späteren Verlauf die Erkennung von Langzeitnebenwirkungen der Therapie und Vorsorge. Das Ziel einer Verbesserung der Prognose durch eine zu Beginn strukturierte Nachsorge ist begründet durch die Möglichkeiten der erfolgreichen Salvagetherapie (siehe Kapitel 7.1.6.3). Die prognostische Relevanz des Nachsorgekonzeptes ist jedoch nicht in prospektiven Studien evaluiert [2, 32, 56, 57]. Neuere Studien zeigen, dass insbesondere im Stadium I Seminom ein CT durch ein MRT ersetzt werden kann und die Reduktion von Schnittbildgebungen nicht zu einer erhöhten Rezidivrate führen [75].

Empfehlungen für Patienten entsprechend Histologie, Stadium und Therapiestrategie (z.B. active surveillance) nach EAU 2023 und ESMO 2018/2022 [1, 81]:

Tabelle 10: Nachsorge bei Pat. mit Seminom Stad. I unter aktiver Überwachung oder nach adjuvanter Therapie (Carboplatin oder Radiotherapie)

Untersuchung	Jahr 1	Jahr 2	Jahr 3	Jahre 4 und 5	>5 Jahre
Anamnese und klinische Untersuchung	2x	2x	2x	1x	Erfassung von Spättoxizität
Tumormarker	2x	2x	2x	1x	
Thoraxröntgenaufnahme	0	0	0	0	
CT oder MRT Abdomen und kleines Becken	2x	2x	Nach 36 Monaten	Nach 60 Monaten	

Tabelle 11: Nachsorge bei Pat. mit Nichtseminom Stad. I unter aktiver Überwachung

Untersuchung	Jahr 1	Jahr 2	Jahr 3	Jahre 4 und 5	>5 Jahre
Anamnese und klinische Untersuchung	4-6x	4x	2x	1-2x	Erfassung von Spättoxizität
Tumormarker	4-6x	4x	2x	1-2x	
Thoraxröntgenaufnahme	2x	2x	1x (bei LVI+)	Nach 60 Monaten (falls LVI+)	
CT oder MRT Abdomen und kleines Becken	2x	Nach 24 Monaten*	Nach 36 Monaten**	Nach 60 Monaten**	

Legende:

LVI+: Nachweis einer lymphovaskulären Infiltration im Primärtumor

* Bei LVI+ zusätzliches CT/MRT nach 18 Monaten (Mehrheitsempfehlung)

** Basierend auf Votum von 47% der Experten 2016

Tabelle 12: Nachsorge bei Pat. in kompletter Remission nach adjuvanter oder kurativ intendierter Therapie

Untersuchung	Jahr 1	Jahr 2	Jahr 3	Jahre 4 und 5	>5 Jahre
Anamnese und klinische Untersuchung	4x	4x	2x	2x	Erfassung von Spättoxizität**
Tumormarker	4x	4x	2x	2x	
Thoraxröntgenaufnahme	1-2x	1x	1x	1x	
CT oder MRT Abdomen und kleines Becken	1-2x	Nach 24 Monaten	Nach 36 Monaten	Nach 60 Monaten	
CT Thorax	*	*	*	*	

Legende:

* zum gleichen Zeitpunkt wie MRT/CT Abd. Bei Pat. mit Lungenmetastasen bei Diagnosestellung

** weitere Nachsorge in der Uro-Onkologie, falls im Resektat eines Residualtumors Teratom gefunden wurde

Durch die hohe Zahl geheilter Patienten ist im langfristigen Verlauf das Auftreten möglicher Spättoxizitäten nach aktiver Therapie (Chemotherapie und/oder Radiotherapie) von großer Bedeutung. Dazu zählen neben der Entwicklung von Zweittumoren die Entwicklung eines metabolischen Syndroms mit erhöhtem Risiko für Myokardinfarkt und Schlaganfall, pulmonale Toxizität, Neuro-, Oto- und Nephrotoxizität sowie endokrinen Dysfunktionen und chronische Fatigue. Weiterhin spielen auch psycho-soziale Komponenten wie Depression und Rezidivangst in der Nachsorge eine große Rolle [64].

Patienten müssen daher über die möglichen Langzeitfolgen nach aktiver Therapie insbesondere dem Risiko erhöhter kardiovaskulärer Ereignisse ausführlich aufgeklärt werden. Nach Abschluss der Therapie sollten die Patienten vor Beginn der Nachsorge im Rahmen eines Abschlussgesprächs über die Nachsorgestrategie, das zu erwartende Rezidivrisiko und die eventuellen

Spättoxizitäten der Behandlung informiert werden Relevante Behandlungsunterlagen sollten in Kopie ausgehändigt werden, ein schriftlicher Nachsorgeplan erstellt und Patienten bezüglich der individuellen Lebensführung (Nikotinkarenz, aktive Lebensweise, Kontrolle von Gewicht) einschließlich der Nennung von Kontakten von Beratungsstellen und Selbsthilfegruppen informiert werden.

10 Literatur

1. Honecker F, Aparicio J, Berney D et al. ESMO consensus conference on testicular germ cell cancer: diagnosis, treatment and follow-up. *Ann Oncol* 2018, 29:1658-1686. DOI:10.1093/annonc/mdy217
2. Albers P, Albrecht W, Algaba F et al. European Association of Urology. Guidelines on testicular cancer: 2015 Update. *Eur Urol* 2015, 68:1054-1068. DOI:10.1016/j.eururo.2015.07.044
3. International Germ Cell Consensus Classification: a prognostic factor-based staging system for metastatic germ cell cancers. International Germ Cell Cancer Collaborative Group. *J Clin Oncol* 1997, 15:594-603. DOI:10.1200/JCO.1997.15.2.594
4. Beyer J, Albers P, Altena R et al. Maintaining success, reducing treatment burden, focusing on survivorship: highlights from the third European consensus conference on diagnosis and treatment of germ-cell cancer. *Ann Oncol* 2013, 24:878-888. DOI:10.1093/annonc/mds579
5. Dieckmann KP, Kulejewski M, Heinemann V, Loy V. Testicular biopsy for early cancer detection--objectives, technique and controversies. *Int J Androl* 2011, 34(4 Pt 2):e7-13. DOI:10.1111/j.1365-2605.2011.01152.x
6. Dieckmann KP, Kulejewski M, Pichlmeier U, Loy V. Diagnosis of contralateral testicular intraepithelial neoplasia (TIN) in patients with testicular germ cell cancer: systematic two-site biopsies are more sensitive than a single random biopsy. *Eur Urol* 2007, 51:175-183. DOI:10.1016/j.eururo.2006.05.051
7. Christensen TB, Daugaard G, Geertsen PF, von der Maase H. Effect of chemotherapy on carcinoma in situ of the testis. *Ann Oncol* 1998, 9:657-660. DOI:10.1023/a:1008213515649
8. Warde P, Specht L, Horwich A et al. Prognostic factors for relapse in stage I seminoma managed by surveillance: a pooled analysis. *J Clin Oncol* 2002, 20:4448-4452. DOI:10.1200/JCO.2002.01.038
9. Horwich A, Fossa SD, Huddart R et al. Second cancer risk and mortality in men treated with radiotherapy for stage I seminoma. *Br J Cancer* 2014, 110:256-263. DOI:10.1038/bjc.2013.551
10. Oliver RT, Mead GM, Rustin GJ et al. Randomized trial of carboplatin versus radiotherapy for stage I seminoma: mature results on relapse and contralateral testis cancer rates in MRC TE19/EORTC 30982 study (ISRCTN27163214). *J Clin Oncol* 2011, 29:957-962. DOI:10.1200/JCO.2009.26.4655
11. Oldenburg J, Aparicio J, Beyer J et al. Personalizing, not patronizing: the case for patient autonomy by unbiased presentation of management options in stage I testicular cancer. *Ann Oncol* 2015, 26:833-838. DOI:10.1093/annonc/mdu514
12. Nichols CR, Roth B, Albers P et al. Active surveillance is the preferred approach to clinical stage I testicular cancer. *J Clin Oncol* 2013, 31:3490-3493. DOI:10.1200/JCO.2012.47.6010
13. Kollmannsberger C, Moore C, Chi KN et al. Non-risk-adapted surveillance for patients with stage I nonseminomatous testicular germ-cell tumors: diminishing treatment-related mor-

- bidity while maintaining efficacy. *Ann Oncol* 2010, 21:1296-1301. DOI:10.1093/annonc/mdp473
14. Sturgeon JF, Moore MJ, Kakiashvili DM et al. Non-risk-adapted surveillance in clinical stage I nonseminomatous germ cell tumors: the Princess Margaret Hospital's experience. *Eur Urol*. 2011, 59:556-562. DOI:10.1016/j.eururo.2010.12.010
 15. Tandstad T, Dahl O, Cohn-Cedermark G et al. Risk-adapted treatment in clinical stage I nonseminomatous germ cell testicular cancer: the SWENOTECA management program. *J Clin Oncol* 2009, 27:2122-2128. DOI:10.1200/JCO.2008.18.8953
 16. Albers P, Siener R, Krege S et al. Randomized phase III trial comparing retroperitoneal lymph node dissection with one course of bleomycin and etoposide plus cisplatin chemotherapy in the adjuvant treatment of clinical stage I Nonseminomatous testicular germ cell tumors: AUO trial AH 01/94 by the German Testicular Cancer Study Group. *J Clin Oncol* 2008, 26:2966-2972. DOI:10.1200/JCO.2007.12.0899
 17. Tandstad T, Ståhl O, Håkansson U et al. One course of adjuvant BEP in clinical stage I non-seminoma mature and expanded results from the SWENOTECA group. *Ann Oncol* 2014, 25:2167-2172. DOI:10.1093/annonc/mdu375
 18. Classen J, Schmidberger H, Meisner C et al. Radiotherapy for stages IIA/B testicular seminoma: final report of a prospective multicenter clinical trial. *J Clin Oncol* 2003, 21:1101-1106. DOI:10.1200/JCO.2003.06.065
 19. Chung PW, Gospodarowicz MK, Panzarella T et al. Stage II testicular seminoma: patterns of recurrence and outcome of treatment. *Eur Urol* 2004 45:754-759. DOI:10.1016/j.eururo.2004.01.020
 20. Giannatempo P, Greco T, Mariani L et al. Radiotherapy or chemotherapy for clinical stage IIA and IIB seminoma: a systematic review and meta-analysis of patient outcomes. *Ann Oncol* 2015 26:657-668. DOI:10.1093/annonc/mdu447
 21. Albers P. Surgery is an essential part of salvage treatment in refractory germ cell tumors. *Eur Urol* 2006 50:893-894. DOI:10.1016/j.eururo.2006.05.012
 22. Stephenson AJ, Bosl GJ, Bajorin DF et al. Retroperitoneal lymph node dissection in patients with low stage testicular cancer with embryonal carcinoma predominance and/or lymphovascular invasion. *J Urol* 2005, 174:557-560. DOI:10.1097/01.ju.0000165163.03805.37
 23. de Wit R, Stoter G, Sleijfer DT et al. Four cycles of BEP vs four cycles of VIP in patients with intermediate-prognosis metastatic testicular non-seminoma: a randomized study of the EORTC Genitourinary Tract Cancer Cooperative Group. *European Organization for Research and Treatment of Cancer. Br J Cancer* 1998, 78:828-832. DOI:10.1038/bjc.1998.587
 24. Kondagunta GV, Bacik J, Bajorin D et al. Etoposide and cisplatin chemotherapy for metastatic good-risk germ cell tumors. *J Clin Oncol* 2005, 23:9290-9294. DOI:10.1200/JCO.2005.03.6616
 25. Fizazi K, Pagliaro L, Laplanche A et al. Personalised chemotherapy based on tumour marker decline in poor prognosis germ-cell tumours (GETUG 13): a phase 3, multicentre, randomised trial. *Lancet Oncol* 2014, 15:1442-1450. DOI:10.1016/S1470-2045(14)70490-5
 26. Schmoll HJ, Kollmannsberger C, Metzner B et al. Long-term results of first-line sequential high-dose etoposide, ifosfamide, and cisplatin chemotherapy plus autologous stem cell support for patients with advanced metastatic germ cell cancer: an extended phase I/II study of the German Testicular Cancer Study Group. *J Clin Oncol* 2003, 21:4083-4091. DOI:10.1200/JCO.2003.09.035

27. Motzer RJ, Nichols CJ, Margolin KA et al. Phase III randomized trial of conventional-dose chemotherapy with or without high-dose chemotherapy and autologous hematopoietic stem-cell rescue as first-line treatment for patients with poor-prognosis metastatic germ cell tumors. *J Clin Oncol* 2007, 25:247-256. [DOI:10.1200/JCO.2005.05.4528](https://doi.org/10.1200/JCO.2005.05.4528)
28. Daugaard G, Skoneczna I, Aass N et al. A randomized phase III study comparing standard dose BEP with sequential high-dose cisplatin, etoposide, and ifosfamide (VIP) plus stem-cell support in males with poor-prognosis germ-cell cancer. An intergroup study of EORTC, GTCSSG, and Grupo Germinal (EORTC 30974). *Ann Oncol* 2011, 22:1054-1061. [DOI:10.1093/annonc/mdq575](https://doi.org/10.1093/annonc/mdq575)
29. De Santis M, Bokemeyer C, Becherer A et al. Predictive impact of 2-18fluoro-2-deoxy-D-glucose positron emission tomography for residual postchemotherapy masses in patients with bulky seminoma. *J Clin Oncol* 2001, 19:3740-3744. [DOI:10.1200/JCO.2001.19.17.3740](https://doi.org/10.1200/JCO.2001.19.17.3740)
30. De Santis M, Becherer A, Bokemeyer C et al. 2-18fluoro-deoxy-D-glucose positron emission tomography is a reliable predictor for viable tumor in postchemotherapy seminoma: an update of the prospective multicentric SEMPET trial. *J Clin Oncol* 2004, 22:1034-1039. [DOI:10.1200/JCO.2004.07.188](https://doi.org/10.1200/JCO.2004.07.188)
31. Flechon A, Tavernier E, Boyle H et al. Long-term oncological outcome after post-chemotherapy retroperitoneal lymph node dissection in men with metastatic nonseminomatous germ cell tumour. *BJU Int* 2010, 106:779-785. [DOI:10.1111/j.1464-410X.2009.09175.x](https://doi.org/10.1111/j.1464-410X.2009.09175.x)
32. Oldenburg J, Fossa SD, Nuvér J et al. Testicular seminoma and non-seminoma: ESMO Clinical Practice Guidelines for diagnosis, treatment and follow-up. *Ann Oncol* 2013, 24 Suppl 6:vi125-132. [DOI:10.1093/annonc/mdt304](https://doi.org/10.1093/annonc/mdt304)
33. Daneshmand S, Albers P, Fossa SD et al. Contemporary management of postchemotherapy testis cancer. *Eur Urol* 2012, 62:867-876. [DOI:10.1016/j.eururo.2012.08.014](https://doi.org/10.1016/j.eururo.2012.08.014)
34. Heidenreich A. Residual tumour resection following inductive chemotherapy in advanced testicular cancer. *Eur Urol* 2007, 51:299-301. [DOI:10.1016/j.eururo.2006.06.046](https://doi.org/10.1016/j.eururo.2006.06.046)
35. Kollmannsberger C, Daneshmand S, So A et al. Management of disseminated nonseminomatous germ cell tumors with risk-based chemotherapy followed by response-guided postchemotherapy surgery. *J Clin Oncol* 2010, 28:537-542. [DOI:10.1200/JCO.2009.23.0755](https://doi.org/10.1200/JCO.2009.23.0755)
36. Schirren J, Trainer S, Eberlein M et al. The role of residual tumor resection in the management of nonseminomatous germ cell cancer of testicular origin. *Thorac Cardiovasc Surg* 2012, 60:405-412. [DOI:10.1055/s-0031-1299584](https://doi.org/10.1055/s-0031-1299584)
37. Lorch A, Beyer J, Bascoul-Mollevi C et al. International Prognostic Factors Study Group. Prognostic factors in patients with metastatic germ cell tumors who experienced treatment failure with cisplatin-based first-line chemotherapy. *J Clin Oncol* 2010, 28:4906-4911. [DOI:10.1200/JCO.2009.26.8128](https://doi.org/10.1200/JCO.2009.26.8128)
38. Kondagunta GV, Bacik J, Donadio A et al. Combination of paclitaxel, ifosfamide, and cisplatin is an effective second-line therapy for patients with relapsed testicular germ cell tumors. *J Clin Oncol* 2005, 23:6549-6555. [DOI:10.1200/JCO.2005.19.638](https://doi.org/10.1200/JCO.2005.19.638)
39. Feldman DR, Sheinfeld J, Bajorin DF et al. TI-CE high-dose chemotherapy for patients with previously treated germ cell tumors: results and prognostic factor analysis. *J Clin Oncol* 2010, 28:1706-1713. [DOI:10.1200/JCO.2009.25.1561](https://doi.org/10.1200/JCO.2009.25.1561)
40. Einhorn LH, Williams SD, Chamness A et al. High-dose chemotherapy and stem-cell rescue for metastatic germ-cell tumors. *N Engl J Med* 2007, 357:340-348. [DOI:10.1056/NEJMoa067749](https://doi.org/10.1056/NEJMoa067749)

41. Lorch A, Kleinhans A, Kramar A et al. Sequential versus single high-dose chemotherapy in patients with relapsed or refractory germ cell tumors: long-term results of a prospective randomized trial. *J Clin Oncol* 2012, 30:800-805. DOI:10.1200/JCO.2011.38.6391
42. Pico JL, Rosti G, Kramar A et al. A randomised trial of high-dose chemotherapy in the salvage treatment of patients failing first-line platinum chemotherapy for advanced germ cell tumours. *Ann Oncol* 2005, 16:1152-1159. DOI:10.1093/annonc/mdi228
43. Lorch A, Bascoul-Mollevi C, Kramar A et al. Conventional-dose versus high-dose chemotherapy as first salvage treatment in male patients with metastatic germ cell tumors: evidence from a large international database. *J Clin Oncol* 2011, 29:2178-2184. DOI:10.1200/JCO.2010.32.6678
44. Feldman DR, Motzer RJ, Bajorin DF. Is high-dose chemotherapy effective in patients with relapsed or refractory germ cell tumors? *Nat Clin Pract Urol* 2008, 5:78-79. DOI:10.1038/ncpuro0999
45. Lorch A, Neubauer A, Hackenthal M et al. High-dose chemotherapy (HDCT) as second-salvage treatment in patients with multiple relapsed or refractory germ-cell tumors. *Ann Oncol* 2010, 21:820-825. DOI:10.1093/annonc/mdp366
46. Lorch A, Kollmannsberger C, Hartmann JT et al. Single versus sequential high-dose chemotherapy in patients with relapsed or refractory germ cell tumors: a prospective randomized multicenter trial of the German Testicular Cancer Study Group. *J Clin Oncol* 2007, 25:2778-2784. DOI:10.1200/JCO.2006.09.2148
47. Heidenreich A, Ohlmann C, Hegele A et al. Repeat retroperitoneal lymphadenectomy in advanced testicular cancer. *Eur Urol* 2005, 47:64-71. DOI:10.1016/j.eururo.2004.08.012
48. McKiernan JM, Motzer RJ, Bajorin DF et al. Reoperative retroperitoneal surgery for non-seminomatous germ cell tumor: clinical presentation, patterns of recurrence, and outcome. *Urology* 2003, 62:732-736. DOI:10.1016/s0090-4295(03)00579-x
49. Oldenburg J, Lorch A, Fossa SD. Late relapse of germ cell tumors. *Hematol Oncol Clin North Am* 2011, 25:615-626. DOI:10.1016/j.hoc.2011.03.006
50. Giannatempo P, Pond GR, Sonpavde G et al. Treatment and clinical outcomes of patients with teratoma with somatic-type malignant transformation: an international collaboration. *J Urol* 2016, 196:95-100. DOI:10.1016/j.juro.2015.12.082
51. Feldman DR, Lorch A, Kramar A et al. Brain metastases in patients with germ cell tumors: prognostic factors and treatment options - an analysis from the Global Germ Cell Cancer Group. *J Clin Oncol* 2016, 34:345-351. DOI:10.1200/JCO.2015.62.7000
52. Krege S, Beyer J, Souchon R et al. European consensus conference on diagnosis and treatment of germ cell cancer: a report of the second meeting of the European Germ Cell Cancer Consensus Group (EGCCCG): part II. *Eur Urol* 2008, 53:497-513. DOI:10.1016/j.eururo.2007.12.025
53. Bokemeyer C, Oechsle K, Honecker F et al. Combination chemotherapy with gemcitabine, oxaliplatin, and paclitaxel in patients with cisplatin-refractory or multiply relapsed germ-cell tumors: a study of the German Testicular Cancer Study Group. *Ann Oncol* 2008, 19:448-453. DOI:10.1093/annonc/mdm526
54. Cooper MA, Einhorn LH. Maintenance chemotherapy with daily oral etoposide following salvage therapy in patients with germ cell tumors. *J Clin Oncol* 1995, 13:1167-1169. DOI:10.1200/JCO.1995.13.5.1167
55. Albers P, Ganz A, Hannig E et al. Salvage surgery of chemorefractory germ cell tumors with elevated tumor markers. *J Urol* 2000, 164:381-384. PMID:10893590

56. Cathomas R, Helbling D, Stenner F et al. Interdisciplinary evidence-based recommendations for the follow-up of testicular cancer patients: a joint effort. *Swiss Med Wkly* 2010, 140(25-26):356-369. DOI:10.4414/smw.2010.12993
57. Cathomas R, Hartmann M, Krege S et al. Interdisciplinary evidence-based recommendations for the follow-up of testicular germ cell cancer patients. *Onkologie* 2011, 34:59-64. DOI:10.1159/000323346
58. AWMF (Arbeitsgemeinschaft der wissenschaftlichen medizinischen Fachgesellschaften). S3-Leitlinie Diagnostik, Therapie und Nachsorge der Keimzelltumoren des Hodens, Langversion 1.1 – Februar 2020. https://register.awmf.org/assets/guidelines/043-049oll_s3_keimzelltumoren-hoden-diagnostik-therapie-nachsorge_2020-03-abgelaufen
59. Bertz J, Buttmann-Schweiger N, Kraywinkel K. Epidemiologie bösartiger Hodentumoren in Deutschland. *Onkologie* 2017, 23:90-96. <https://link.springer.com/article/10.1007/s00761-016-0174-6>
60. Beyer J, Collette L, Sauv  N et al. Survival and new prognosticators in metastatic seminoma: results from the IGCCCG-Update Consortium. *J Clin Oncol*. 2021, 39:1553-1562. DOI:10.1200/JCO.20.03292
61. Bokemeyer C, Beyer J, Heidenreich A. Behandlung von Patienten mit metastasierten Hodentumoren. *Dtsch Arztebl* 2005, 102:A3271-3275. <https://www.aerzteblatt.de/archiv/49266/Serie-Behandlung-von-Patienten-mit-metastasierten-Hodentumoren>
62. Cathomas R, Klingbiel D, Bernard B et al. Questioning the value of fluorodeoxyglucose positron emission tomography for residual lesions after chemotherapy for metastatic seminoma: results of an International Global Germ Cell Cancer Group registry. *J Clin Oncol* 2018, 36:3381-3387. DOI:10.1200/JCO.18.00210
63. Che Y, Buddensieck C, Albers P et al. Postchemotherapy residual tumor resection in patients with elevated tumor markers. *J Urol* 2022, 207:617-626. DOI:10.1097/JU.0000000000002270
64. Chovanec M, Lauritsen J, Bandak M et al. Late adverse effects and quality of life in survivors of testicular germ cell tumour. *Nat Rev Urol* 2021, 18:227-245. DOI:10.1038/s41585-021-00440-w
65. Daneshmand S, Cary C, Masterson T et al. Surgery in early metastatic seminoma: a phase II trial of retroperitoneal lymph node dissection for testicular seminoma with limited retroperitoneal lymphadenopathy. *J Clin Oncol* 2023, 41:3009-3018. DOI:10.1200/JCO.22.00624
66. Dieckmann KP, Radtke A, Geczi L et al. Serum levels of microRNA-371a-3p (M371 test) as a new biomarker of testicular germ cell tumors: results of a prospective multicentric study. *J Clin Oncol* 2019, 37:1412-1423. DOI:10.1200/JCO.18.01480
67. Fankhauser CD, Christiansen AJ, Rothermundt C et al. Detection of recurrences using serum miR-371a-3p during active surveillance in men with stage I testicular germ cell tumours. *Br J Cancer* 2022, 126:1140-1144. DOI:10.1038/s41416-021-01643-z
68. Fankhauser CD, Tran B, Pedregal M et al. A risk-benefit analysis of prophylactic anticoagulation for patients with metastatic germ cell tumours undergoing first-line chemotherapy. *Eur Urol Focus* 2021, 7:1130-1136. DOI:10.1016/j.euf.2020.09.017
69. Gillessen S, Sauv  N, Collette L et al. Predicting outcomes in men with metastatic non-seminomatous germ cell tumors (NSGCT): Results from the IGCCCG Update Consortium. *J Clin Oncol* 2021, 39:1563-1574. DOI:10.1200/JCO.20.03296
70. Heidegger I, Porres D, Veek N et al. Predictive factors for developing venous thrombosis during cisplatin-based chemotherapy in testicular cancer. *Urol Int* 2017, 99:104-109. DOI:10.1159/000471888

71. Heidenreich A, Paffenholz P, Hartmann F et al. Retroperitoneal lymph node dissection in clinical stage IIA/B metastatic seminoma: results of the COlogne trial of retroperitoneal lymphadenectomy in metastatic seminoma (COTRIMS). *Eur Urol Oncol* 2024, 7:122-127. DOI:10.1016/j.euo.2023.06.004
72. Heidenreich A, Daneshmand S, Che Y et al. Post chemotherapy retroperitoneal lymph node dissection (PC-RPLND) for metastatic pure seminoma. *J Clin Oncol* 2024, 42_suppl: abstract #5037. DOI:10.1200/JCO.2024.42.16_suppl.5037
73. Hiester A, Che Y, Lusch A et al. Phase 2 single-arm trial of primary retroperitoneal lymph node dissection in patients with seminomatous testicular germ cell tumors with clinical stage IIA/B (PRIMETEST). *Eur Urol* 2023, 84:25-31. PMID:36372627
74. Hiester A, Nettersheim D, Nini A et al. Management, treatment, and molecular background of the growing teratoma syndrome. *Urol Clin North Am* 2019, 46:419-427. DOI:10.1016/j.ucl.2019.04.008
75. Joffe JK, Cafferty FH, Murphy L et al. TRISST Trial Management Group and Investigators. Imaging modality and frequency in surveillance of stage I seminoma testicular cancer: results from a randomized, phase III, noninferiority trial (TRISST). *J Clin Oncol* 2022, 40:2468-2478. DOI:10.1200/JCO.21.01199
76. Krebs in Deutschland für 2019/2020, 14. Ausgabe. Robert Koch-Institut (Hrsg) und die Gesellschaft der epidemiologischen Krebsregister in Deutschland e.V. (Hrsg). Berlin, 2023. https://www.krebsdaten.de/Krebs/DE/Content/Publikationen/Krebs_in_Deutschland/krebs_in_deutschland_node.html
77. Mackensen A, Haanen JBAG, Koenecke C et al. CLDN6-specific CAR-T cells plus amplifying RNA vaccine in relapsed or refractory solid tumors: the phase 1 BNT211-01 trial. *Nat Med* 2023, 29:2844-2853. DOI:10.1038/s41591-023-02612-0
78. Nappi L, Thi M, Lum A et al. Developing a highly specific biomarker for germ cell malignancies: plasma miR371 expression across the germ cell malignancy spectrum. *J Clin Oncol* 2019, 37:3090-3098. DOI:10.1200/JCO.18.02057
79. Oing C, Alsdorf WH, von Amsberg G et al. Platinum-refractory germ cell tumors: an update on current treatment options and developments. *World J Urol* 2017, 35:1167-1175. DOI:10.1007/s00345-016-1898-z
80. Oing C, Giannatempo P, Honecker F et al. Palliative treatment of germ cell cancer. *Cancer Treat Rev* 2018, 71:102-107. DOI:10.1016/j.ctrv.2018.10.007
81. Oldenburg J, Berney DM, Bokemeyer C et al. Testicular seminoma and non-seminoma: ESMO-EURACAN Clinical Practice Guideline for diagnosis, treatment and follow-up. *Ann Oncol* 2022, 33:362-375. DOI:10.1016/j.annonc.2022.01.002
82. Papachristofilou A, Bedke J, Hayoz S et al. Single-dose carboplatin followed by involved-node radiotherapy for stage IIA and stage IIB seminoma (SAKK 01/10): a single-arm, multicentre, phase 2 trial. *Lancet Oncol* 2022, 23:1441-1450. DOI:10.1016/S1470-2045(22)00564-2
83. Srikanthan A, Tran B, Beausoleil M et al. Large retroperitoneal lymphadenopathy as a predictor of venous thromboembolism in patients with disseminated germ cell tumors treated with chemotherapy. *J Clin Oncol* 2015, 33:582-587. DOI:10.1200/JCO.2014.58.6537
84. Terbuch A, Walser G, Stotz M et al. Primary thromboprophylaxis and the risk of venous thromboembolic events in patients with testicular germ cell tumors treated with cisplatin-based chemotherapy. *Clin Genitourin Cancer* 2023, 21:24-31. PMID:36400695
85. Wagner T, Toft BG, Lauritsen J et al. prognostic factors for relapse in patients with clinical stage I testicular seminoma: a nationwide, population-based cohort study. *J Clin Oncol* 2024, 42:81-89. DOI:10.1200/JCO.23.00959

86. WHO Classification of Tumours Editorial Board: Urinary and Male Genital Tumours, 5th Edition International Agency for Research on Cancer 2022. ISBN-13: 978-92-832-4512-4
87. Wittekind C (Hrsg.). TNM-Klassifikation maligner Tumoren. Wiley-VCH Weinheim 2017. ISBN: 978-3-527-34280-8
88. Zengerling F, Schrader M. Hodentumor: diagnostisches Vorgehen. In: Michel M, Thüroff J, Janetschek G, Wirth M (eds). Die Urologie. Springer Reference Medizin. Springer, Berlin, Heidelberg (2022). https://link.springer.com/referenceworkentry/10.1007/978-3-642-41168-7_170-2

11 Studien

SAKK 01/18

- Seminom, Stadium IIA/B, (clinicaltrials.gov, NCT), aktiv

PRIMETEST

- Seminom, Stadium IIA/B (clinicaltrials.gov, NCT02797626), fertig rekrutiert, Nachfolgestudie geplant

TIGER

- Erstes Rezidiv nach cisplatinhaltiger Chemotherapie
- (clinicaltrials.gov, NCT02375204), fertig rekrutiert

BNT211-02

- in Vorbereitung, Phase II

12 Therapieprotokolle

- [Männliche Keimzelltumoren – medikamentöse Tumorthherapie](#)

14 Zulassungsstatus

- [Männliche Keimzelltumoren - Zulassungsstatus in Deutschland](#)

15 Links

<https://hodenkrebs.de/> (Interdisziplinäre Arbeitsgruppe Hodentumoren)

<http://www.esmo.org/Guidelines/Genitourinary-Cancers/Testicular-Seminoma-and-Non-Seminoma> (ESMO-Guidelines)

<http://uroweb.org/guideline/testicular-cancer/> (EAU-Guidelines)

<http://www.ncbi.nlm.nih.gov/pubmed/23152360> (Konsensusempfehlungen Keimzelltumoren 2012)

https://www.leitlinienprogramm-onkologie.de/fileadmin/user_upload/Downloads/Leitlinien/Hodentumoren/LL-Hodentumoren (S3 Leitlinie Hodentumoren)

<https://www.e-konsil.org>

16 Anschriften der Verfasser

Prof. Dr. Peter Albers

Universitätsklinikum Düsseldorf
Heinrich-Heine-Universität Düsseldorf
Klinik für Urologie
Moorenstr. 5
40225 Düsseldorf
urologie@uni-duesseldorf.de

Prof. Dr. med. Jörg Beyer

Inselspital Bern
Medizinische Onkologie
Lori Haus
Freiburgstr. 8
CH-3010 Bern
joerg.beyer@insel.ch

Prof. Dr. med. Carsten Bokemeyer

Universitätsklinik Hamburg Eppendorf
II. Medizinische Klinik und Poliklinik
Martinistr. 52
20246 Hamburg
c.bokemeyer@uke.de

Prof. Dr. med. Richard Cathomas

Kantonsspital Graubünden
Departement Innere Medizin
Abteilung Onkologie und Hämatologie
Loestr. 170
CH-7000 Chur
Richard.Cathomas@ksgr.ch

Dr. med. Klaus Kraywinkel

Zentrum für Krebsregisterdaten
Robert Koch-Institut
General-Pape-Straße 62-66
12101 Berlin
k.kraywinkel@rki.de

Prof. Dr. med. Anja Lorch

Universitätsspital Zürich
Klinik für Medizinische Onkologie und Hämatologie
Rämistr. 100
CH-8091 Zürich
anja.lorch@usz.ch

Prof. Dr. med. Arndt-Christian Müller

RKH Klinikum Ludwigsburg
Klinik für Radioonkologie und Strahlentherapie
Posilipostraße 4
71640 Ludwigsburg
arndt-christian.mueller@rkh-kliniken.de

PD Dr. med. Christoph Oing

Nothern Centre for Cancer Care
Freeman Hospital
Newcastle upon Tyne NHS Foundation Trust
Freeman Road
Newcastle upon Tyne, NE7 7DN
christoph.oing@newcastle.ac.uk

Assoc. Prof. PD Dr. med. univ. Renate Pichler

Universitätsklinikum Innsbruck
Klinik für Urologie
Anichstrasse 35
A-6020 Innsbruck
renate.pichler@i-med.ac.at

Univ.-Prof. Dr. med. Angelika Terbuch

Medizinische Universität Graz
Klinische Abteilung für Onkologie
Auenbruggerplatz 15
A-8036 Graz
angelika.terbuch@medunigraz.at

17 Offenlegung potentieller Interessenkonflikte

nach den [Regeln der tragenden Fachgesellschaften](#)

Autor*in	Anstellung¹	Beratung / Gutachten²	Aktien / Fonds³	Patent / Urheberrecht / Lizenz⁴	Honorare⁵	Finanzierung wissenschaftlicher Untersuchungen⁶	Andere finanzielle Beziehungen⁷	Persönliche Beziehung zu Vertretungsbechtigten⁸
Albers, Peter	Universitätsklinikum Düsseldorf der Heinrich-Heine Universität Düsseldorf	Nein	Nein	Nein	Nein	Nein	Nein	Nein
Beyer, Jörg	Inselspital, Universitätsspital der Universität Bern, Schweiz	Nein	Nein	Nein	Ja Vortragshonorar für Weiterbildung der Firma MSD zum Thema Urothelkarzinome	Nein	Nein	Nein
Bokemeyer, Carsten	Uniklinikum Hamburg Eppendorf	Ja AOK Germany Invited Speaker Astra Zeneca Advisory Board / Invited Speaker Bayer Healthcare Advisory Board BioN-Tech Advisory Board Lindis Biotech Advisory Board Sanofi Aventis Advisory Board / Lectures	Nein	Nein	Ja med update Invited Speaker / Organisation for medical education Merck Serono Advisory Board / Invited speaker Roche Pharma Invited speaker	Ja More than 95 clinical trials, local PI, institutional. No financial interest, our department is involved in several clinical trials sponsored by industry and cooperative groups where we hold participants roles and local PI / PI role	Nein	Nein
Cathomas, Richard	Kantonsspital Graubünden, Chur, Schweiz	Nein	Nein	Nein	Nein	Nein	Nein	Nein
Kraywinkel, Klaus	Robert Koch-Institut	Nein	Nein	Nein	Nein	Nein	Nein	Nein
Lorch, Anja	Universitätsspital Zürich	Nein	Nein	Nein	Nein	Nein	Nein	Nein
Müller, Arndt-Christian	RKH-Klinikum Ludwigsburg, MVZ RadioOncologikum, Universitätsklinik für Radioonkologie Tübingen	Nein	Nein	Nein	Ja AstraZeneca, Falk Foundation, Servier, Springer	Nein	Nein	Nein

Autor*in	Anstellung¹	Beratung / Gutachten²	Aktien / Fonds³	Patent / Urheberrecht / Lizenz⁴	Honorare⁵	Finanzierung wissenschaftlicher Untersuchungen⁶	Andere finanzielle Beziehungen⁷	Persönliche Beziehung zu Vertretungsberechtigten⁸
Oing, Christoph	Newcastle University Newcastle upon Tyne UK Universitätsklinikum Hamburg-Eppendorf Hamburg	Ja Vortragshonorare: Sandoz Advisory Board: Sandoz, Pfizer	Nein	Nein	Ja Sandoz, Pfizer	Nein	Ja Reisekostenerstattung: EAU, ESMO, EMUC	Nein
Pichler, Renate	Medizinische Universität Innsbruck	Ja Astellas, Merck, MSD, Ipsen, Janssen, BMS, Eisai	Nein	Nein	Ja Astellas, Merck, MSD, Ipsen, Janssen, BMS, Eisai	Nein	Nein	Nein
Terbuch, Angelika	Medical University Graz Auenbruggerplatz 15 8036 Graz, Austria	Nein	Nein	Nein	Nein	Nein	Nein	Nein

Legende:

¹ - Gegenwärtiger Arbeitgeber, relevante frühere Arbeitgeber der letzten 3 Jahre (Institution/Ort)

² - Tätigkeit als Berater*in bzw. Gutachter*in oder bezahlte Mitarbeit in einem wissenschaftlichen Beirat / Advisory Board eines Unternehmens der Gesundheitswirtschaft (z. B. Arzneimittelindustrie, Medizinproduktindustrie), eines kommerziell orientierten Auftragsinstituts oder einer Versicherung

³ - Besitz von Geschäftsanteilen, Aktien, Fonds mit Beteiligung von Unternehmen der Gesundheitswirtschaft

⁴ - Betrifft Arzneimittel und Medizinprodukte

⁵ - Honorare für Vortrags- und Schulungstätigkeiten oder bezahlte Autor*innen oder Koautor*innenschaften im Auftrag eines Unternehmens der Gesundheitswirtschaft, eines kommerziell orientierten Auftragsinstituts oder einer Versicherung

⁶ - Finanzielle Zuwendungen (Drittmittel) für Forschungsvorhaben oder direkte Finanzierung von Mitarbeiter*innen der Einrichtung von Seiten eines Unternehmens der Gesundheitswirtschaft, eines kommerziell orientierten Auftragsinstituts oder einer Versicherung

⁷ - Andere finanzielle Beziehungen, z. B. Geschenke, Reisekostenerstattungen, oder andere Zahlungen über 100 Euro außerhalb von Forschungsprojekten, wenn sie von einer Körperschaft gezahlt wurden, die eine Investition im Gegenstand der Untersuchung, eine Lizenz oder ein sonstiges kommerzielles Interesse am Gegenstand der Untersuchung hat

⁸ - Persönliche Beziehung zu einem/einer Vertretungsberechtigten eines Unternehmens der Gesundheitswirtschaft