

Mantelzell-Lymphom

Leitlinie

ICD C83.1

Empfehlungen der Fachgesellschaft zur Diagnostik und Therapie hämatologischer und onkologischer Erkrankungen

Herausgeber

DGHO Deutsche Gesellschaft für Hämatologie und
Medizinische Onkologie e.V.
Alexanderplatz 1
10178 Berlin

Geschäftsführender Vorsitzender: Prof. Dr. med. Michael Hallek

Telefon: +49 (0)30 27 87 60 89 - 0
Telefax: +49 (0)30 27 87 60 89 - 18

info@dgho.de
www.dgho.de

Ansprechpartner

Prof. Dr. med. Bernhard Wörmann
Medizinischer Leiter

Quelle

www.onkopedia.com

Die Empfehlungen der DGHO für die Diagnostik und Therapie hämatologischer und onkologischer Erkrankungen entbinden die verantwortliche Ärztin / den verantwortlichen Arzt nicht davon, notwendige Diagnostik, Indikationen, Kontraindikationen und Dosierungen im Einzelfall zu überprüfen! Die DGHO übernimmt für Empfehlungen keine Gewähr.

Inhaltsverzeichnis

1 Zusammenfassung	3
2 Grundlagen	3
2.1 Definition und Basisinformationen	3
2.2 Epidemiologie	3
2.3 Pathogenese	3
4 Klinisches Bild	4
4.1 Symptome	4
5 Diagnose	4
5.1 Diagnostik	4
5.1.1 Erstdiagnose	4
5.3 Klassifikation	5
5.3.1 Stadien	5
5.4 Risikogruppen	5
6 Therapie	5
6.1 Therapiestruktur	5
6.1.1 Erstlinientherapie	6
6.1.2 Rezidiv / Progress / Refraktarität	7
6.1.3 Konsolidierung / Erhaltung	7
6.2 Therapiemodalitäten	8
6.2.3 Medikamentöse Therapie	8
6.2.3.1 Bendamustin	8
6.2.3.2 Bortezomib	8
6.2.3.3 Chlorambucil	8
6.2.3.4 Cyclophosphamid	9
6.2.3.5 Cytarabin	9
6.2.3.6 Dexamethason	9
6.2.3.7 Doxorubicin	9
6.2.3.8 Ibrutinib	9
6.2.3.9 Lenalidomid	10
6.2.3.10 Prednison / Prednisolon	10
6.2.3.11 Rituximab	10
6.2.3.12 Temsirolimus	11
6.2.3.13 Venetoclax	11
6.2.3.14 Vincristin	11
7 Rehabilitation	11
8 Verlaufskontrolle und Nachsorge	11
8.1 Verlaufskontrolle	11

9 Literatur	12
11 Therapieprotokolle	14
12 Studienergebnisse.....	14
13 Zulassungsstatus	14
14 Links.....	14
15 Anschriften der Verfasser	14
16 Erklärung zu möglichen Interessenkonflikten.....	15

Mantelzell-Lymphom

ICD C83.1

Stand: April 2019

Erstellung der Leitlinie:

- [Regelwerk](#)
- [Interessenkonflikte](#)

Autoren: Martin Dreyling, Christian Buske, Johannes Drach, Michael Herold, Ulrich J. M. Mey

Autoren früherer Versionen: Mathias J. Rummel

1 Zusammenfassung

Das Mantelzell - Lymphom wird histologisch als indolentes (zytisches) Lymphom klassifiziert, zeigt aber klinisch häufig einen aggressiven Verlauf. Pathognomonisch ist die chromosomale Translokation t(11;14) mit Überexpression von Cyclin D1.

Die große Mehrzahl der Patienten wird in fortgeschrittenen Stadien diagnostiziert. Die Prognose kann mittels des biologisch-klinischen MCL International Prognostic Index (MIPI-c) abgeschätzt werden. Die mediane Überlebenszeit liegt bei etwa 5 Jahren.

Der Therapieanspruch bei älteren Patienten mit Mantelzell-Lymphom ist palliativ. Ziel ist das Erreichen einer Langzeitremission mit Verlängerung der Überlebenszeit. Die Therapie orientiert sich vor allem am Allgemeinzustand. Jüngere Patienten werden mit einer aggressiven, Cytarabin-haltigen Chemotherapie und anschließender autologer Stammzelltransplantation behandelt, bei älteren Patienten wird eine Immunchemotherapie mit anschließender Rituximab-Erhaltungstherapie empfohlen.

Beim Mantelzell-Lymphom gibt es aktuell einen Innovationsschub durch neue und zielgerichtete Medikamente.

2 Grundlagen

2.1 Definition und Basisinformationen

Das Mantelzell-Lymphom wird unter den indolenten Lymphomen geführt, zeigt jedoch in den meisten Fällen einen klinisch aggressiven Verlauf. In der Kiel-Klassifikation der Lymphome war es erstmals als eigene Entität identifiziert und als centrocytisches Lymphom bezeichnet worden.

2.2 Epidemiologie

Fünf bis 7% der malignen Lymphome werden in Europa als Mantelzell - Lymphome klassifiziert. Das mittlere Erkrankungsalter liegt bei 65 Jahren, mit einer großen Altersspanne. Etwa 70% der Patienten sind Männer.

2.3 Pathogenese

Das Mantelzell-Lymphom ähnelt den reifen B Lymphozyten der Mantelzone [1]. Pathognomonisch ist eine chromosomale Translokation zwischen dem Immunglobulin-Schwerketten-Gen auf Chromosom 14 und dem Cyclin-D1-Gen auf Chromosom 11. Die Translokation t(11;14) (q13;q32) führt zur aberranten Überexpression von Cyclin D1 und zur Aktivierung des Zellzy-

klus. Trotz des homogenen Immunphänotyps mit Koexpression reifer B-Zellmarker und CD5 sowie der charakteristischen Translokation t(11;14) ist das Mantelzell-Lymphom eine heterogene Erkrankung. Zusätzliche genetische Aberrationen beeinflussen das Krankheitsbild.

4 Klinisches Bild

4.1 Symptome

Das klinische Bild wird durch Lymphknotenvergrößerungen und eine Splenomegalie bestimmt. In ca. 80 - 90% liegt eine Knochenmarkinfiltration vor, in 20 - 30% der Fälle werden Lymphomzellen im Blut nachgewiesen. Extranodale Manifestationen (z.B. Darmbefall, Meningeosis lymphomatosa) sind häufiger als bei anderen indolenten Lymphomen [2].

5 Diagnose

5.1 Diagnostik

5.1.1 Erstdiagnose

Die Diagnostik beruht auf der histologischen Untersuchung des befallenen Lymphknotens. Im charakteristischen, zytologischen Bild stellt sich der Zellkern unregelmäßig und mit einer Einkerbung dar, das Chromatin ist dicht, das Zytoplasma schmal. Daneben gibt es ein ganzes Spektrum von Varianten, bei denen die Lymphomzellen eher lymphozytisch, wie bei der CLL, pleomorph oder blastär imponieren. Zur Abgrenzung von anderen Lymphomsubtypen ist der immunhistochemische Nachweis einer CyclinD1-Überexpression oder einer t(11;14) in der Fluoreszenz In Situ Hybridisierung (FISH) obligat.

Da die Therapie des Mantelzell-Lymphoms vom Ausbreitungsstadium abhängt, ist eine ausführliche Diagnostik vor Therapiebeginn essentiell (Staging). Hierzu gehören (Erstuntersuchung):

- Anamnese, insbesondere von B-Symptomen
- Körperliche Untersuchung
- Zellzählung, Differenzialblutbild,
- GOT, GPT, AP, γ -GT, Bilirubin, Kreatinin, Harnsäure, LDH, β^2 -Mikroglobulin
- Immunglobuline quantitativ, bei V.a. auf ein monoklonales Immunglobulin: Immunfixation
- Hepatitis-, HIV-Serologie
- Oberflächenmarker durch FACS-Analyse (nur bei leukämischem Verlauf)
- Knochenmarkzytologie, Knochenmarkhistologie
- CT Hals/Thorax/Abdomen
- (alternativ: Sonographie zur Verlaufskontrolle)

Die Durchführung einer Positonen-Emissions-Tomographie (PET-CT) hat nur bei frühen Stadien zur Sicherung des lokalen Stadiums therapeutischen Konsequenzen (CAVE: Ein PET/CT ist nicht Gegenstand des Leistungskatalogs der gesetzlichen Krankenversicherung, die Kostenübernahme ist daher nicht gesichert).

Um Patienten mit einem erhöhten Risiko für Akut- und/oder Spätkomplikationen identifizieren zu können, sind Untersuchungen der Lungenfunktion und des Herzens (EKG, Herz-Echo) vor Therapiebeginn obligat.

5.3 Klassifikation

5.3.1 Stadien

Die Stadieneinteilung erfolgt in Stadium I bis IV nach der Ann-Arbor-Klassifikation. Aufgrund des häufigen KM-Befalls liegt jedoch in den meisten Fällen ein fortgeschrittenes Stadium vor.

I	Befall einer einzigen Lymphknotenregion (I/N) oder Vorliegen eines einzigen oder lokalisierten extranodalen Herdes (I/E)
II	Befall von zwei oder mehr Lymphknotenregionen auf einer Seite des Zwerchfells (II/N) oder Vorliegen lokalisierter extranodaler Herde (II/E) und Befall einer oder mehrerer Lymphknotenregionen auf einer Seite des Zwerchfells (II/N/E)
III	Befall von zwei oder mehr Lymphknotenregionen auf beiden Seiten des Zwerchfells (III/N) oder Befall von lokalisierten extranodalen Herden und Lymphknotenbefall, so dass ein Befall auf beiden Seiten des Zwerchfells vorliegt (III/E oder III/N/E)
III1	subphrenische Lokalisation, beschränkt auf Milz, zöliakale und/oder portale Lymphknoten allein oder gemeinsam
III2	subphrenische Lokalisation mit Beteiligung paraaortaler, mesenterialer, iliakaler und/oder inguinaler Lymphknoten allein oder gemeinsam
IV	disseminierter Befall eines oder mehrerer extralymphatischer Organe mit oder ohne Befall von Lymphknoten

Zum lymphatischen Gewebe gehören: Lymphknoten, Milz, Thymus, Waldeyerscher Rachenring, Appendix. Zervikale, axilläre oder inguinale Lymphknotenvergrößerungen sowie Leber- oder Milzvergrößerungen gelten als je eine Region.

Die Stadien erhalten den Zusatz „A“ bei Fehlen, „B“ bei Vorliegen von

- nicht erklärbares Fieber > 38°C
- nicht erklärbares Nachtschweiß (mit Kleiderwechsel)
- nicht erklärbarer Gewichtsverlust (> 10% des Körpergewichts innerhalb von 6 Monaten)

5.4 Risikogruppen

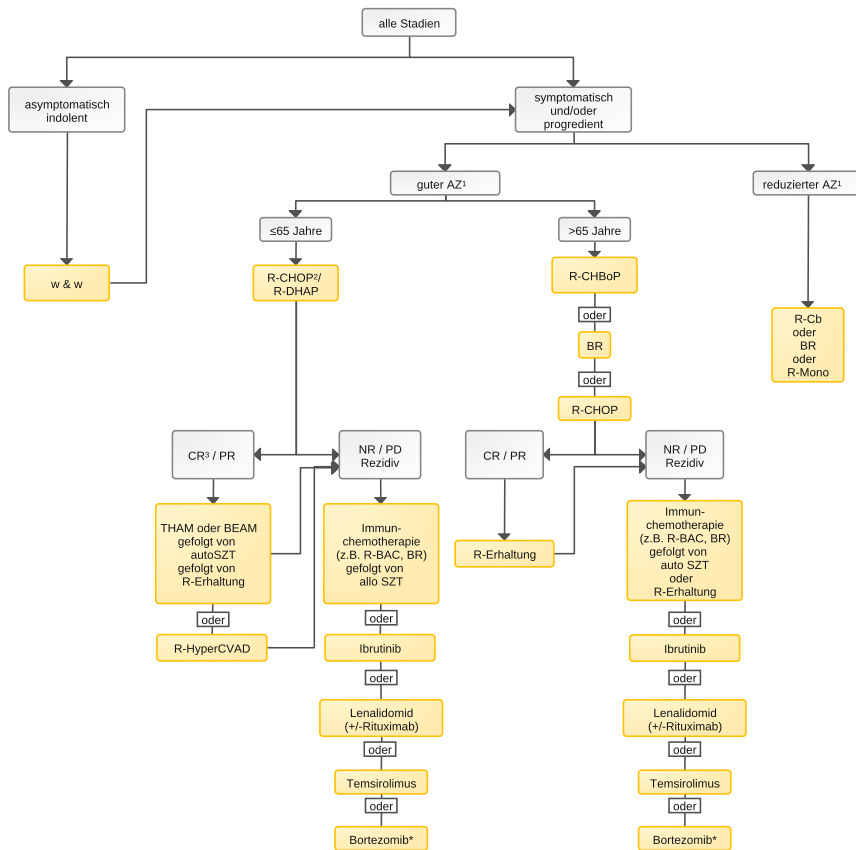
Kürzlich wurde ein klinischer Risiko-Score (MIPI: MCL International Prognostic Index) etabliert, der den Allgemeinzustand und das Alter des Patienten sowie LDH- und Leukozytenwerte einschließt [3]. Für die Berechnung steht auch eine Internet-basierte Version zur Verfügung [4]. Zusätzlich besitzt der Proliferationsmarker Ki67 eine hohe prognostische Relevanz [5]. Die ca. 10-15% Fälle mit indolentem Verlauf sind darüber hinaus nicht eindeutig zu identifizieren [6].

6 Therapie

6.1 Therapiestruktur

Patienten mit Mantelzell-Lymphomen sollten, wenn immer möglich, im Rahmen von klinischen Studien behandelt werden. Ein Therapie - Algorithmus ist in [Abbildung 1](#) dargestellt.

Abbildung 1: Therapiealgorithmus



Legende:

1 AZ - Allgemeinzustand; 2 Therapie: allo SZT - allogene Stammzelltransplantation, auto SZT - autologe Stammzelltransplantation, BEAM - Carmustin/Etoposid/Cytarabin/Melphalan, BR - Rituximab/Bendamustin, R-Cb - Rituximab/Chlorambucil, R-CHOP - Rituximab/Cyclophosphamid/Doxorubicin/Vincristin/Prednison, R-CHBoP - Rituximab/Cyclophosphamid/Doxorubicin/Bortezomib/Prednison, R-DHAP - Dexamethason/hochdosiertes Cytarabin/Cisplatin, R-Erhaltung - Rituximab Erhaltung, R-HAD - Rituximab/hochdosiertes Cytarabin/Dexamethason, R-HyperCVAD - Rituximab/ Cyclophosphamid/Vincristin/Doxorubicin/Dexamethason, THAM - Hochdosistherapie mit Ganzkörperbestrahlung (Total Body Irradiation)/ Cytarabin/Melphalan, w&w - abwarten (watch & wait); 3 CR - komplette Remission, NR - keine Remission (Non Response), PR - partielle Remission; * Zulassung liegt nur in der Schweiz vor

6.1.1 Erstlinientherapie

1. Für die Minderheit der Patienten, die in einem limitierten Stadium I-II mit geringer Tumormass (d.h. ohne „bulky disease“) diagnostiziert werden, stellt die verkürzte Immunochemotherapie mit konsolidierender Strahlentherapie eine bevorzugte Therapieoption dar. Patienten im Stadium I-II mit hoher Tumormass sollten wie Patienten in fortgeschrittenen Stadien behandelt werden.
2. Bei jüngeren Patienten (≤65 Jahre) stellt ein dosisintensiviertes Konzept (Induktion plus Hochdosiskonolidierung mit autologer Stammzelltransplantation, oder HyperCVAD) aufgrund des deutlich verlängerten progressionsfreien und Gesamt-Überlebens die Standardtherapie dar [7, 8]. Ein Cytarabin-haltiges Regime führt zusätzlich zu einem signifikant verlängerten progressionsfreien Überleben [9]. Eine Erhaltungstherapie mit Rituximab über 3 Jahre verlängert nach autologer Stammzelltransplantation das progressionsfreie und das Gesamt-Überleben, siehe Anhang [Mantelzell-Lymphom Studienergebnisse](#).
3. Bei älteren Patienten sind mögliche Kombinationsregime R-CHOP oder R-Bendamustin (siehe Anhang [Medikamentöse Tumorthherapie - Protokolle](#)), allerdings rezidiert aufgrund des aggressiveren Krankheitsverlaufs die Mehrzahl der Patienten in den ersten 3 Jahren. Die Gabe von Bortezomib anstelle von Vincristin (R-CHBoP) führt zu einer Verlängerung des progressionsfreien und Gesamt-Überlebens [10], siehe Anhang [Mantelzell-Lymphom](#)

Studienergebnisse. Bei sehr fitten Patienten mit hohem Risikoprofil kann das R-BAC500 Regime diskutiert werden [12]. Eine Fludarabin-haltige Induktion (R-FC) wird aufgrund hoher Toxizität und höherer Mortalität im Vergleich zu R-CHOP nicht empfohlen [11]. Eine Erhaltungstherapie mit Rituximab führt nach R-CHOP zu einer signifikanten Verlängerung der Remissionsdauer und der Gesamtüberlebenszeit [11].

4. Im Einzelfall kann bei indolentem klinischen Verlauf, aufgrund der klinischen Manifestation (z. B. leukämische Präsentation ohne nodalen Befall) oder biologischer Marker (Ki67 <10%) eine engmaschige „watch & wait“ Strategie verfolgt werden und erst bei Progress eine Therapie eingeleitet werden [4].

Informationen zum Zulassungsstatus sind in [Mantelzell-Lymphom Zulassung](#) zusammengefasst.

6.1.2 Rezidiv / Progress / Refraktarität

1. Auch im Rezidiv ist die Immunchemotherapie Standard (bei initialer Remissionsdauer ≥ 6 Monate). Die Wahl des Schemas erfolgt in Abhängigkeit von der Primärtherapie.
2. Bei Patienten mit mehrfach rezidivierter oder refraktärer Erkrankung führt Ibrutinib gegenüber Temsirolimus zu einer Erhöhung der Remissionsrate von 40% auf 72% und zu einer Verlängerung des progressionsfreien Überlebens (Hazard Ratio 0,43; Median 8,4 Monate). Die Gesamtüberlebenszeit wird nicht signifikant verlängert [13, 19].
3. Bei Patienten mit mehrfach rezidivierter oder refraktärer Erkrankung führt Lenalidomid gegenüber einer Therapie nach Wahl des Arztes zu einer Erhöhung der Remissionsrate und zu einer Verlängerung des progressionsfreien Überlebens (Hazard Ratio 0,61; Median 3,5 Monate) [14, 18]. Die Kombination mit Rituximab führt zu höheren Ansprechraten bei vergleichbarer Verträglichkeit [15].
4. Der mTOR-Inhibitor Temsirolimus führt bei Patienten mit mehrfach rezidivierter oder refraktärer Erkrankung gegenüber einer Monochemotherapie nach Wahl des Arztes zu einer Steigerung der Remissionsrate sowie zur Verlängerung des progressionsfreien Überlebens (Hazard Ratio 0,44; Median 2,9 Monate - nach Mitteilung des Erstautors beruht die letztere Zahl auf der gemeinsamen Auswertung der beiden Temsirolimus-Arme) [16], siehe [Mantelzell-Lymphom - Zulassung](#).
5. Einen weiteren vielversprechenden Therapieansatz stellt der Proteasomeninhibitor Bortezomib dar, hier liegen allerdings keine randomisierten Studien zur Monotherapie vor [17].
6. Bei 20 Patienten mit unzureichendem Ansprechen oder Progress unter der Therapie mit einem BTK-Inhibitor zeigte (das für MCL nicht zugelassene) Venetoclax ein Gesamtansprechen (ORR) von 53% [22].

6.1.3 Konsolidierung / Erhaltung

1. Wenn die autologe Transplantation nicht bereits in der Primärtherapie eingesetzt worden ist, sollte sie im ersten Rezidiv diskutiert werden.
2. Bei Rezidiv nach Hochdosistherapie kann bei jüngeren Patienten eine allogene Transplantation mit reduzierter Konditionierung diskutiert werden [2].
3. Eine Erhaltungstherapie mit Rituximab nach Salvage-Therapie führte in einer kleinen randomisierten Studie zu deutlich verlängertem progressionsfreiem Überleben und kann individuell eingesetzt werden [21].

6.2 Therapiemodalitäten

6.2.3 Medikamentöse Therapie

Die Ergebnisse von randomisierten klinischen Studien mit den einzelnen Substanzen und den Kombinationen sind in [Studienergebnisse Mantelzell-Lymphom](#) zusammengefasst. Informationen über den Zulassungsstatus der für die Therapie des Mantelzell-Lymphoms geeigneten Medikamente sind in [Zulassungsstatus Mantelzell-Lymphom](#) für Deutschland, Österreich und die Schweiz aufgeführt.

6.2.3.1 Bendamustin

Bendamustin gehört zu den Stickstoff-Lost-Derivaten. Es ist eine alkylierende Substanz und hat gleichzeitig Eigenschaften eines Purin-Antimetaboliten. In der Zulassungsstudie zum Vergleich von Bendamustin vs CHOP, jeweils in Kombination mit Rituximab, waren 94 Patienten mit MZL eingeschlossen. Das mediane progressionsfreie Überleben war mit 35,1 vs 22,1 Monate signifikant gegenüber dem CHOP-Kontrollarm verlängert. In der aktuell publizierte BRIGHT-Studie waren 74 MZL-Patienten eingeschlossen. Die Remissionsrate war mit 94% im Bendamustin/Rituximab-Arm ebenfalls hoch, Daten zur Überlebenszeit liegen noch nicht vor, siehe [Mantelzell-Lymphom Studienergebnisse](#). Nebenwirkungen von Bendamustin im CTCAE Grad 3/4 betreffen die Blutbildung: Neutropenie (23%), Thrombozytopenie (12%), Anämie (2,5%). Sie erfordern Dosisanpassungen. Andere häufigere Nebenwirkungen sind Fieber, Übelkeit/Erbrechen und Hautexanthem. Die Applikation von Bendamustin erfolgt intravenös.

6.2.3.2 Bortezomib

Der Proteasomeninhibitor Bortezomib wurde zuerst für die Therapie von Patienten mit Multiple Myelom zugelassen. Seine Wirksamkeit bei Patienten mit Mantelzell-Lymphom wurde in einer Reihe von Phase II-Studien in Kombination mit Zytostatika, Steroiden und Rituximab gezeigt. In einer Phase-III-Studie war Bortezomib anstelle von Vincristin als Teil eines R-CHOP-Regimes wirksamer als Vincristin in Bezug auf Remissionsrate, progressionsfreies und Gesamtüberleben, siehe [Mantelzell-Lymphom Studienergebnisse](#) [10]. In dieser Studie wurde Bortezomib intravenös appliziert, die subkutane Gabe ist ebenfalls von der EMA zugelassen. Einsatzgebiete im Rahmen von Studien sind auch Formen der Erhaltungstherapie. Besondere Nebenwirkungen der Monotherapie sind Thrombozytopenie und periphere Neuropathie. Letztere tritt seltener nach subkutaner als nach intravenöser Applikation auf. Weitere Nebenwirkungen sind Reaktivierung des Varizella zoster-Virus (Aciclovir-Prophylaxe empfohlen) und pulmonologische Komplikationen wie Pneumonitis, interstitielle Pneumonie oder ARDS.

6.2.3.3 Chlorambucil

Chlorambucil ist eine alkylierende Substanz. Es wird seit mehr als 50 Jahren von Non-Hodgkin Lymphomen eingesetzt. Beim Mantelzell-Lymphom kann es bei Patienten in reduziertem Allgemeinzustand allein oder in Kombination mit Rituximab eingesetzt werden. Chlorambucil ist gut verträglich. Die Nebenwirkungen sind dosisabhängig. Im Vordergrund steht die Hämatotoxizität mit Neutropenie, Thrombozytopenie und Anämie. Nebenwirkungen im CTCAE Grad 3/4 treten selten auf und sind durch Dosisreduktion vermeidbar. Chlorambucil wird oral appliziert.

6.2.3.4 Cyclophosphamid

Cyclophosphamid hat eine Wirkung als Monosubstanz bei in indolenten Lymphomen, wird beim Mantelzell-Lymphom aber vor allem in Kombinationen mit Doxorubicin, Vincristin, Prednison und Rituximab (R-CHOP) eingesetzt. Hauptnebenwirkung von Cyclophosphamid ist die Hämatotoxizität. Bei höheren Dosierungen (>1.000 mg) kann eine hämorrhagische Zystitis auftreten, die durch die prophylaktische Gabe von Uromitexan vermeidbar ist. Cyclophosphamid wird in den gängigen Lymphom-Schemata intravenös appliziert.

6.2.3.5 Cytarabin

Cytarabin gehört zu den Nukleosid-Analoga. Es ist seit mehr als 40 Jahren Standard in der Induktionstherapie von Patienten mit akuter myeloischer Leukämie (AML). In einer Phase-III-Studie bei jüngeren Patienten mit Mantelzell-Lymphom war die Kombination R-DHAP x 3 (Rituximab, Dexamethason, hochdosiertes Cytarabin, Cisplatin) in Kombination mit R-CHOP x 3 einer reinen R-CHOP Therapie in Bezug auf das progressionsfreie und das Gesamtüberleben überlegen, siehe [Mantelzell-Lymphom Studienergebnisse](#) [9]. Nebenwirkungen von hochdosiertem Cytarabin sind vor allem Hämatotoxizität, Übelkeit/Erbrechen, Mukositis und Alopezie. Bei Patienten mit eingeschränkter Nierenfunktionen steigt das Risiko für Neurotoxizität.

6.2.3.6 Dexamethason

Dexamethason ist ein hochwirksames Steroid. Beim Mantelzell-Lymphom wird es in der Induktionstherapie bei jüngeren Patienten beim R-DHAP-Regime eingesetzt, siehe Kapitel [6.2.3.5 Cytarabin](#). Nebenwirkungen entsprechen denen anderer Steroide (siehe Kapitel [6.2.3.10, Prednison/Prednisolon](#)).

6.2.3.7 Doxorubicin

Doxorubicin gehört zur Gruppe der Anthrazykline. Es wird beim Mantelzell-Lymphom vor allem in Kombination mit Doxorubicin, Vincristin, Prednison (CHOP) und Rituximab (R-CHOP) eingesetzt. In der bisher größten Studie zur Therapie des Mantelzell-Lymphoms führte die Therapie mit R-CHOP zu Remissionsraten von 86%, einem mittleren progressionsfreien Überleben von 28 Monaten und zu einer signifikanten Verbesserung der Überlebenszeit gegenüber einer Kombination von Fludarabin, Cyclophosphamid und Rituximab, siehe [Studienergebnisse Mantelzell-Lymphom](#) [11]. In zwei kleineren randomisierten Studien wurde gezeigt, dass die Kombination Bendamustin/Rituximab dem R-CHOP mindestens gleichwertig ist in Bezug auf Remissionsraten und progressionsfreies Überleben ist. Hauptnebenwirkungen von Doxorubicin sind Übelkeit/Erbrechen, Alopezie und die Hämatotoxizität. Kritische Langzeitnebenwirkung ist eine Kardiomyopathie, das Risiko steigt ab einer kumulativen Dosis von 550 mg/m². Nebenwirkungen von CHOP im CTCAE Grad 3/4, die bei mehr als 5% der Patienten auftreten, sind Neutropenie, Anämie, Thrombozytopenie, Alopezie und Infektionen. Doxorubicin muss strikt intravenös appliziert werden. Paravasate erfordern sofortige Gegenmaßnahmen.

6.2.3.8 Ibrutinib

Ibrutinib ist ein Inhibitor der Bruton-Tyrosinkinase (BTK). Diese Kinase spielt eine zentrale Rolle in der Entwicklung, Differenzierung, Signalübertragung und dem Überleben von B Lymphozyten. Ibrutinib führte in einer multizentrischen, randomisierten Studie gegenüber Temsirolimus zu einer Steigerung der Remissionsraten auf 72%, zur Verlängerung des progressionsfreien Überlebens (HR 0,43; Median 8,4 Monate), zur Verlängerung der Zeit bis zum Auftreten krank-

heitsassoziierter Symptome und zur Senkung der Nebenwirkungen. Die Verbesserung des Gesamtüberlebens war statistisch nicht signifikant, möglicherweise auch beeinflusst durch Switching vom Kontroll- in den Ibrutinib-Arm [13]. Nebenwirkungen der Ibrutinib-Monotherapie in der Studie MCL3001 vom Schweregrad CTCAE 3/4 waren Neutropenie (13%), Thrombozytopenie (9%), Anämie (8%), Fatigue (4%), Diarrhoe (3%) und Fieber (1 %). Schwere Nebenwirkungen trugen signifikant seltener als im Temsirolimus-Arm auf.

Ibrutinib wird oral appliziert.

6.2.3.9 Lenalidomid

Lenalidomid ist eine immunmodulatorisch wirksame Substanz. Zugelassen wurde Lenalidomid zuerst zur Therapie von Patienten mit rezidiviertem/refraktärem Multiplem Myelom (siehe [Onkopedia Multiples Myelom](#)) und zur Therapie von Patienten mit Myelodysplastischem Syndrom (siehe [Onkopedia Myelodysplastische Syndrome](#)) mit Nachweis einer Deletion 5q-. Bei Patienten mit rezidiviertem/refraktärem Mantelzell-Lymphom führte es in einer multizentrischen, randomisierten Phase-II-Studie gegenüber einer Therapie nach Wahl des Arztes zur Erhöhung der Remissionsrate von 11 auf 40% und zur Verlängerung des progressionsfreien Überlebens (Hazard Ratio 0,61; Median 3,5 Monate) [14]. Die Gesamtüberlebenszeit wurde nicht signifikant verlängert. Die häufigsten Nebenwirkungen waren Neutropenie, Anämie, Fatigue, Thrombozytopenie, Diarrhoe und Obstipation. Schwere Nebenwirkungen im CTCAE Grad 3/4, die bei $\geq 5\%$ der Patienten auftraten, waren Neutropenie (44%), Thrombozytopenie (18%), Anämie (8%) und febrile Neutropenie (6%). Lenalidomid wird oral appliziert.

6.2.3.10 Prednison / Prednisolon

Prednison oder Prednisolon sind häufig eingesetzte Glukokortikoide. Sie sind fester Bestandteil des CHOP-Regimes und seiner Modifikationen. Kurzfristige Nebenwirkungen der Glukokortikoide sind Flush, innere Unruhe und Störungen des Glukose-Stoffwechsels. Mittel- und längerfristige Nebenwirkungen entsprechen den Symptomen des Cushing-Syndroms u. a. Osteoporose und Veränderung des Körperbildes. Kritische Nebenwirkungen insbesondere bei CLL-Patienten sind Infektionen, vor allem auch viraler und fungaler Genese, aufgrund Verstärkung der Immunsuppression. Glukokortikoide können oral und intravenös appliziert werden.

6.2.3.11 Rituximab

Rituximab ist ein chimärer Anti-CD20 Antikörper. Die Kombination mit Chemotherapie-Regimen wie CHOP führt zu einer Steigerung der Remissionsraten und zu einer Verlängerung der progressionsfreien Überlebenszeit im Vergleich zur Chemotherapie allein, siehe [Mantelzell-Lymphom Studienergebnisse](#). Nach erfolgreicher Induktionstherapie mit R-CHOP verlängert eine Rituximab-Erhaltungstherapie die progressionsfreie und die Gesamtüberlebenszeit. Die häufigsten Nebenwirkungen von Rituximab sind unmittelbar infusionsbedingt mit Fieber, Schüttelfrost, Übelkeit und allgemeinem Krankheitsgefühl. Ein Zytokin-Release-Syndrom kann zu schwerer Hypotonie mit hohen Temperaturen, Hypoxie und Intensivpflichtigkeit führen. Das Auftreten des Zytokin-Release-Syndroms korreliert mit der Tumormasse und ist abhängig von der Rituximab-Dosierung. Rituximab kann intravenös und subkutan appliziert werden. Zugelassen ist die intravenöse Applikation. Die äquivalente klinische Wirksamkeit der subkutanen Gabe ist beim Mantelzell-Lymphom nicht in einer Phase-III-Studie belegt.

6.2.3.12 Temsirolimus

Temsirolimus ist ein mTOR Kinase - Inhibitor. Zuerst wurde es für die Therapie von Patienten mit fortgeschrittenem Nierenzellkarzinom zugelassen. Die Wirksamkeit beim Mantelzell-Lymphom wurde in einer randomisierten Phase-III-Studie bei Patienten mit Rezidiv/Refraktarität im Vergleich zu einer Therapie nach Wahl des Arztes/Zentrums belegt. Temsirolimus führte zu einer Remissionsrate von 22% und zu einer statistisch signifikanten Verbesserung von progressionsfreiem Überleben, siehe [Mantelzell-Lymphom Studienergebnisse](#). Bei über 5% der Patienten in der Phase-III-Studie aufgetretene schwere Nebenwirkungen (Grad 3/4) bei Mantelzell-Lymphom waren Thrombozytopenie (59%), (Anämie (20%), Neutropenie (15%), Asthenie (11%), Infektionen (9%), Diarrhoe (7%), Exanthem (7%), Dyspnoe (7%) und Mukositis (6%). Seltener, aber belastende Nebenwirkung von mTOR Kinase-Inhibitoren ist eine Pneumonitis. Temsirolimus wird intravenös appliziert.

6.2.3.13 Venetoclax

Venetoclax ist ein Arzneimittel der Wirkstoffklasse der B-Cell-Lymphoma-2-Protein (Bcl-2)-Hemmer. Durch Blockade des antiapoptotisch wirksamen Bcl-2 induziert es den programmierten Zelltod. Mittels einer Monotherapie mit Venetoclax konnte in einer Phase I Studie in der Subgruppe von Patienten mit rezidiertem/refraktärem Mantelzell-Lymphom ein vielversprechendes Gesamtansprechen bei 75% der Patienten mit einer CR-Rate von 21% erzielt werden [20]. Darüber hinaus wurden kürzlich Ergebnisse einer Phase II Studie publiziert, die hohe Effektivitätsraten für die Kombinationstherapie von Ibrutinib mit Venetoclax zeigten. Häufigste Nebenwirkungen von Venetoclax sind Neutropenie, Diarrhoe, Übelkeit, Anämie, Infekte der oberen Luftwege, Fatigue und eine Erhöhung von Phosphat im Blut. Als schwere Nebenwirkungen können febrile Neutropenie, Pneumonie und ein initiales Tumorlyse-Syndrom auftreten. Venetoclax wird oral appliziert.

6.2.3.14 Vincristin

Vincristin gehört zu den Vinca-Alkaloiden. Beim Mantelzell-Lymphom ist es Bestandteil von Kombinationsregimen wie R-CHOP. Spezifische Nebenwirkung ist neben der Hämatotoxizität vor allem eine Polyneuropathie, beginnend als sensorische Missempfindungen der Akren. Vincristin wird intravenös appliziert. Paravasate erfordern sofortige Gegenmaßnahmen.

7 Rehabilitation

Nach einer Dosis-intensivierten Therapie (autologe oder allogene Transplantation) sollten mit dem Patienten spezielle Rehabilitationsmaßnahmen diskutiert werden.

8 Verlaufskontrolle und Nachsorge

8.1 Verlaufskontrolle

1. Unter und unmittelbar nach Therapie (Therapiekontrolle, Erkennung von Komplikationen und Nebenwirkung)
 - Anamnese und körperliche Untersuchung
 - Zellzählung, Differenzialblutbild, LDH
 - Leber- und Nierenfunktionsparameter, ggf. weitere Labordiagnostik zur Therapieüberwachung und Komplikationskontrolle

2. Therapiebewertung (Zytoreduktion, Nebenwirkungen) nach der Hälfte der Therapiezyklen und nach Abschluss einer zytostatischen Therapie sowie bei Verdacht auf Progression oder Komplikation:
 - Anamnese und körperliche Untersuchung
 - Bildgebende Diagnostik (CT, Sonographie)
 - Ausschluss von Therapiekomplikationen (Leber- Nierenparameter; bei klinischen Verdacht Echokardiographie, Röntgen Thorax, ggf. Lungenfunktion)
3. Verlaufskontrollen nach Abschluss der Therapie in 3-monatigen, ab dem dritten Jahr in 6-12monatigen Abständen als Nachsorge (Remissionsüberwachung bzw. Rezidiverkennung, Erkennung von Langzeittoxizität:
 - Anamnese und körperliche Untersuchung
 - Zellzählung, Differenzialblutbild
 - LDH, Leber und Nierenfunktionsparameter
 - Bildgebende Diagnostik (Sonographie; Schnittbildverfahren bei unklarer Situation und therapeutischer Konsequenz)
 - weiterführende Diagnostik in Abhängigkeit von den initial und im Verlauf erhobenen Befunden
4. Bestimmung der ‚minimalen Resterkrankung‘ (MRD) nur innerhalb von Studien.

9 Literatur

1. Swerdlow SH, Campo E, Harris NL, et al. (2017) WHO Classification of Tumours of Haematopoietic and Lymphoid Tissues, Revised Fourth Edition. IARC Press Lyon, 285-290, 2017.
2. Dreyling M, Campo E, Hermine O et al.: ESMO Guidelines Working Group. Newly diagnosed and relapsed mantle cell lymphoma: ESMO Clinical Practice Guidelines for diagnosis, treatment and follow-up. Ann Oncol 28 Suppl 4:iv62-iv71, 2017. [DOI:10.1093/annonc/mdx223](https://doi.org/10.1093/annonc/mdx223)
3. Hoster E, Dreyling M, Klapper W, et al: A new prognostic index (MIPI) for patients with advanced-stage mantle cell lymphoma. Blood 111:558-565, 2008. [DOI:10.1182/blood-2007-06-095331](https://doi.org/10.1182/blood-2007-06-095331)
4. www.european-mcl.net/de/clinicalintergroupMIPIRechner
5. Hoster E, Rosenwald A, Berger F et al.: Prognostic value of Ki-67 index, cytology, and growth pattern in Mantle-Cell Lymphoma. J Clin Oncol 34:1386-1389, 2016. [DOI:10.1200/JCO.2015.63.8387](https://doi.org/10.1200/JCO.2015.63.8387)
6. Martin P, Chadburn A, Christos P et al.: Outcome of deferred initial therapy in mantle-cell lymphoma. J Clin Oncol 27:1209-1213, 2009. [DOI:10.1200/JCO.2008.19.6121](https://doi.org/10.1200/JCO.2008.19.6121)
7. Dreyling M, Lenz G, Hoster E, van Hoof A et al.: Early consolidation with myeloablative radiochemotherapy followed by autologous stem cell transplantation in first remission significantly prolongs progression - free survival in mantle cell lymphoma: results of a prospective randomized trial of the European MCL Network. Blood 105:2677-2684, 2005. [DOI:10.1182/blood-2004-10-3883](https://doi.org/10.1182/blood-2004-10-3883)
8. Hoster E, Unterhalt M, Wörmann B et al.: The addition of rituximab to first-line chemotherapy (R-CHOP) results in superior response rates, time to treatment failure and response duration in patients with advanced stage mantle cell lymphoma: long term results of a randomized GLSG trial. Blood 112: 11; Abstract 3049, 2008
9. Hermine OE, Hoster E, Walewski J et al: Addition of high-dose cytarabine to immunochemotherapy before autologous stem-cell transplantation in patients aged 65

- years or younger with mantle cell lymphoma (MCL Younger): a randomised, open-label, phase 3 trial of the European Mantle Cell Lymphoma Network. *Lancet* 388:565-575, 2016. DOI:10.1016/S0140-6736(16)00739-X
10. Robak T, Jin J, Pylypenko H, et al. Frontline bortezomib, rituximab, cyclophosphamide, doxorubicin, and prednisone (VR-CAP) versus rituximab, cyclophosphamide, doxorubicin, vincristine, and prednisone (R-CHOP) in transplantation-ineligible patients with newly diagnosed mantle cell lymphoma: final overall survival results of a randomised, open-label, phase 3 study. *Lancet Oncol* 19:1449-1458, 2018;. DOI:10.1016/S1470-2045(18)30685-5
 11. Kluijn-Nelemans HC, Hoster E, Hermine OE et al.: Treatment of older patients with mantle-cell lymphoma. *N Engl J Med* 367:520-531, 2012. DOI:10.1056/NEJMoa1200920
 12. Visco C, Chiappella A, Nassi L et al. Rituximab, bendamustine, and low dose cytarabine as induction therapy in elderly patients with mantle cell lymphoma: a multicentre, phase 2 trial from Fondazione Italiana Linfomi. *Lancet Haematol* 4: e15-e23, 2017. DOI:10.1016/S2352-3026(16)30185-5
 13. Dreyling M, Jurczak W, Jerkeman M et al.: Ibrutinib versus temsirolimus in patients with relapsed or refractory mantle-cell lymphoma: an international, randomised, open-label, phase 3 study. *Lancet* 387:770-778, 2016. DOI:10.1016/S0140-6736(15)00667-4
 14. Trneny M, Lamy T, Walewski J et al.: Lenalidomide versus investigator's choice in relapsed or refractory mantle cell lymphoma (MCL-002; SPRINT): a phase 2, randomised, multicentre trial. *Lancet Oncol* 17:319-331, 2016. DOI:10.1016/S1470-2045(15)00559-8
 15. Ruan J, Martin P, Shah B et al. Lenalidomide plus rituximab as initial treatment for mantle-cell lymphoma. *N Engl J Med* 373: 1835-1844, 2015. DOI:10.1056/NEJMoa1505237
 16. Hess G, Romaguera J, Verhoef G, et al: Phase 3 study of patients with relapsed, refractory mantle cell lymphoma treated with Temsirolimus compared with investigator's choice therapy. *J Clin Oncol* 27:3822-3829. 2009. DOI:10.1200/JCO.2008.20.7977
 17. Goy A, Bernstein SH, Kahl BS, et al: Bortezomib in patients with relapsed or refractory mantle cell lymphoma: updated time-to-event analyses of the multicenter phase 2 Pinnacle study. *Ann Oncol* 20:520-525, 2009. DOI:10.1093/annonc/mdn656
 18. Goy A, Sinha R, Williams ME et al.: Single-agent lenalidomide in patients with mantle-cell lymphoma who relapsed or progressed after or were refractory to bortezomib: phase II MCL-001 (EMERGE) study. *J Clin Oncol* 31:3688-3695, 2013. DOI:10.1200/JCO.2013.49.2835
 19. Wang ML, Rule S, Martin P et al.: Targeting BTK with Ibrutinib in Relapsed or Refractory Mantle-Cell Lymphoma. *N Engl J Med* 369:507-516, 2013. DOI:10.1056/NEJMoa1306220
 20. Davids MS, Roberts AW, Seymour JF et al. Phase I first-in-human study of venetoclax in patients with relapsed or refractory non-Hodgkin lymphoma. *J Clin Oncol* 2017; 35: 826-833. DOI:10.1200/JCO.2016.70.4320
 21. Forstpointner R, Unterhalt M, Dreyling M, et al: Maintenance therapy with Rituximab leads to a significant prolongation of response duration after salvage therapy with a combination of Rituximab, fludarabine, cyclophosphamide, and mitoxantrone (R-FCM) in patients with recurring and refractory follicular and mantle cell lymphomas: Results of a prospective randomized study of the German Low Grade Lymphoma Study Group (GLSG). *Blood* 108:4003-4008, 2006. DOI:10.1182/blood-2006-04-016725
 22. Eyre TA, Walter HS, Iyengar S, et al. Efficacy of venetoclax monotherapy in patients with relapsed, refractory mantle cell lymphoma after Bruton tyrosine kinase inhibitor therapy. *Haematologica* 104:e68-e71, 2019. DOI:10.3324/haematol.2018.198812.

11 Therapieprotokolle

- [Mantelzell-Lymphom - Medikamentöse Tumortherapie - Protokolle](#)

12 Studienergebnisse

- [Mantelzell-Lymphom - Studienergebnisse \(randomisierte Phase II Studien, Phase III Studien, Metaanalysen\)](#)

13 Zulassungsstatus

- [Mantelzell-Lymphom - Zulassungsstatus der Medikamente](#)

14 Links

Kompetenznetzwerk Maligne Lymphome

<http://www.lymphome.de/>

Deutsche Leukämie - und Lymphom - Hilfe e. V.

<http://www.leukaemie-hilfe.de/>

German Lymphoma Alliance

<https://www.german-lymphoma-alliance.de/>

Europäisches Mantelzell-Lymphom-Netzwerk

<http://www.european-mcl.net/>

15 Anschriften der Verfasser

Prof. Dr. med. Martin Dreyling

Klinikum der Universität München
Med. Klinik und Poliklinik III Großhadern
Marchioninstr. 15
81377 München
Tel: 089 7095-2202
Fax: 089 7095-2201
martin.dreyling@med.uni-muenchen.de

Prof. Dr. med. Christian Buske

Universitätsklinikum Ulm
Innere Medizin III
Inst. f. Experimentelle Tumorforschung
Albert-Einstein-Allee 11
89081 Ulm
Tel: 0731 50065801
Fax: 0731 50065802
christian.buske@uni-ulm.de

Ao. Univ. Prof. Dr. Johannes Drach

Allgemeines Krankenhaus Wien
 Innere Medizin I
 Klinische Abteilung für Onkologie
 Währinger Gürtel 18-20
 A-1090 Wien
 Tel: 0043 1 40400-5457
 Fax: 0043 1 40400-4451
johannes.drach@meduniwien.ac.at

Prof. Dr. med. Michael Herold

Helios Klinikum Erfurt GmbH
 Onkologisches Zentrum
 Nordhäuser Str. 74
 99089 Erfurt
 Tel: 0361 781-5265
 Fax: 0361 781-5264
michael.herold@helios-gesundheit.de

Prof. Dr. med. Ulrich J. M. Mey

Kantonsspital Graubünden
 Medizinische Onkologie und Hämatologie
 Loestr. 170
 CH-7000 Chur
 Tel: 0041 81 2566885
 Fax: 0041 81 2566668
ulrich.mey@ksgr.ch

16 Erklärung zu möglichen Interessenkonflikten

nach den [Regeln der tragenden Fachgesellschaften](#).

Name	Anstellung	Beratung / Gutachten	Aktien/Fonds	Patent / Urheberrecht/ Lizenz	Honoreare	Finanzierung wissenschaftlicher Untersuchungen	Andere finanzielle Beziehungen	Andere mögliche COI ¹
Dreyling	Klinikum der Universität München Großhadern	Acerta, Beyer, Celgene, Gilead, Janssen, Novartis Roche, Sandoz	-	-	Beyer, Celgene, Gilead, Janssen, Roche	Celgene, Janssen, Mundipharma, Roche	Janssen, Celgene Roche	_2
Buske	Universitätsklinikum Ulm	-	-	-	Roche, Janssen, Pfitzer, Ceutrimon, Hexal, Celgene	Roche, Janssen, Bayer	-	-
Drach	PremiQa-Med Privatkliniken GmbH, 1190 Wien	Janssen	-	-	-	-	Roche	-
Herold	Onkologisches Zentrum, Helios-Klinikum Erfurt	-	-	-	Roche, Celgene, Janssen	-	-	-

Name	Anstellung	Beratung / Gutachten	Aktien/ Fonds	Patent / Urheberrecht/ Lizenz	Honore	Finanzierung wissenschaftlicher Untersuchungen	Andere finanzielle Beziehungen	Andere mögliche COI¹
Mey	Kantonspital Graubünden	Celgene, Roche, Janssen-Cilag	-	-	-	Mundipharma, Celgene, Amgen	Celgene, Roche, Amgen, Janssen-Cilag	

Legende:

¹ COI: Conflict of Interest, Interessenkonflikt

² - kein Interessenkonflikt