

Mastozytose, systemische

Leitlinie

Empfehlungen der Fachgesellschaft zur Diagnostik und Therapie hämatologischer und onkologischer Erkrankungen

Herausgeber

DGHO Deutsche Gesellschaft für Hämatologie und
Medizinische Onkologie e.V.
Bauhofstr. 12
10117 Berlin

Geschäftsführender Vorsitzender: Prof. Dr. med. Hermann Einsele

Telefon: +49 (0)30 27 87 60 89 - 0

info@dgho.de

www.dgho.de

Ansprechpartner

Prof. Dr. med. Bernhard Wörmann
Medizinischer Leiter

Quelle

www.onkopedia.com

Die Empfehlungen der DGHO für die Diagnostik und Therapie hämatologischer und onkologischer Erkrankungen entbinden die verantwortliche Ärztin / den verantwortlichen Arzt nicht davon, notwendige Diagnostik, Indikationen, Kontraindikationen und Dosierungen im Einzelfall zu überprüfen! Die DGHO übernimmt für Empfehlungen keine Gewähr.

Inhaltsverzeichnis

1 Zusammenfassung	3
2 Grundlagen	3
2.1 Definition und Basisinformation	3
2.2 Epidemiologie	4
2.3 Pathogenese	4
2.4 Charakteristika des Mutationsprofils.....	5
4 Klinisches Bild	5
4.1 Symptome und Klinik.....	5
4.1.1 Charakteristika der indolenten SM (ISM).....	5
4.1.2 Charakteristika der ‚advanced systemic mastocytosis‘ (AdvSM)	6
5 Diagnostik	6
5.1 Diagnosekriterien	6
5.2 Staging	6
5.2.1 Blutbild	7
5.2.2 Serumparameter	8
5.2.3 Knochenmark (KM)	8
5.2.4 Organbeteiligung	9
5.2.5 Zytogenetik	9
5.2.6 Molekulargenetik	10
5.2.7 Bildgebung.....	10
5.3 Klassifikation.....	10
5.4 Prognostische Faktoren.....	12
5.5 Differentialdiagnosen.....	13
6 Therapie	13
6.1 Therapiestruktur	13
6.2 Therapiemodalitäten.....	14
6.2.1 Symptomatische und supportive Therapie	14
6.2.2 Medikamentöse Therapie.....	14
6.2.2.1 KIT-Inhibitoren.....	14
6.2.2.2 Konventionelle zytoreduktive Therapie.....	15
6.2.3 Allogene Stammzelltransplantation	16
6.3 Indolente SM (ISM).....	16
6.4 Fortgeschrittene SM (AdvSM).....	17
8 Verlaufskontrolle und Nachsorge	18
9 Literatur	19
10 Aktive Studien (Stand 2/2020)	22
11 Therapieprotokolle	22

13 Zulassungsstatus	22
15 Links.....	22
16 Anschriften der Verfasser	23
17 Erklärungen zu möglichen Interessenkonflikten	24

Mastozytose, systemische

ICD-10: D47.0 (ISM), C96.2 (SM-AHN), C96.2 (ASM), C94.3- (MCL)

Stand: März 2020

Erstellung der Leitlinie:

- [Regelwerk](#)
- [Interessenkonflikte](#)

Autoren: Andreas Reiter, Mohamad Jawhar, Stefan Balabanov, Nikolas von Bubnoff, Jens Panse, Wolfgang Reinhard Sperr, Peter Valent

1 Zusammenfassung

Die systemische Mastozytose (SM) ist durch eine pathologische und individuell variable Vermehrung neoplastischer Mastzellen im Knochenmark (KM), in der Haut und in viszeralen Organen gekennzeichnet, insbesondere in Leber, Milz, Darm und Lymphknoten. Die wesentlichen diagnostischen Kriterien umfassen kompakte Infiltrate von zumeist spindelzelligen Mastzellen, eine bei 80-95% der Patienten nachweisbare *KIT* D816 Mutation (>95% *KIT* D816V) und eine erhöhte Serumtryptase (>20 µg/l). Die durch eine Mastzellinfiltration verursachte klinisch fassbare Organbeteiligung entspricht den sogenannten B- und C-Findings, welche das Ausmaß der Organvergrößerung (z.B. Leber, Milz, Lymphknoten) und -dysfunktion (z.B. Zytopenie, Hypalbuminämie, portale Hypertonie, Malabsorption) kennzeichnen.

Die WHO-Klassifikation umfasst zwei wesentliche Subkategorien: die indolente SM (ISM) und die fortgeschrittene SM (engl.: advanced SM, AdvSM). Die ISM ist weniger organinvasiv und hat keinen bzw. geringen Einfluss auf das Überleben. Die AdvSM ist organinvasiv und umfasst 3 Varianten: die aggressive SM (ASM), die SM mit assoziierter hämatologischer Neoplasie (SM-AHN) und die Mastzell-Leukämie (MCL). Die SM-AHN ist die häufigste Variante (60-80%) der AdvSM. Die Begleitneoplasie ist in >95% der Patienten myeloischen Ursprungs, z.B. ein myelodysplastisches Syndrom (MDS), eine myeloproliferative Neoplasie (MPN), eine myelodysplastische/myeloproliferative Neoplasie (MDS/MPN) oder, am häufigsten, eine chronische myelomonozytäre Leukämie (CMML). Das mediane Überleben der Patienten mit AdvSM beträgt für die ASM 4 Jahre, für die SM-AHN 2-3 Jahre und für die MCL 0,5 - 1,5 Jahre.

Phänotyp, Therapieansprechen und Prognose sind von der Krankheitslast, der Beteiligung anderer Zellreihen (multilineäre Beteiligung), z.B. Monozyten und/oder Eosinophile (mit dem Nachweis von *KIT* D816V), der Organbeteiligung/-dysfunktion und dem gleichzeitigen Vorhandensein weiterer somatischer Mutationen abhängig. Diese finden sich in 60-80% der Patienten mit AdvSM und betreffen z.B. *SRSF2*, *ASXL1* und *RUNX1* u.a.m. Die therapeutischen Möglichkeiten erstrecken sich in Abhängigkeit vom Subtyp von abwartendem Verhalten über Symptomkontrolle (HR1-/HR2-Blocker, Osteoporose-Prophylaxe) bei Patienten mit ISM bis zu einer zielgerichteten (KIT-Inhibitoren, z.B. Midostaurin) oder zytoreduktiven (z.B. Cladribin, Polychemotherapie) Therapie, mit und ohne nachfolgender allogener Stammzell-Transplantation bei Patienten mit AdvSM.

2 Grundlagen

2.1 Definition und Basisinformation

Die systemische Mastozytose (SM) ist durch eine pathologische Vermehrung neoplastischer Mastzellen im KM und verschiedenen weiteren Organsystemen charakterisiert. Eine Hautbeteili-

gung findet sich vor allem bei ISM, kann aber auch bei der AdvSM auftreten. Die Diagnose wird auf der Basis der Kriterien der WHO-Klassifikation 2016 gestellt (Tabelle 1).

Tabelle 1: WHO-Diagnosekriterien 2016 der systemischen Mastozytose

Hauptkriterium	<ul style="list-style-type: none"> • Histologischer Nachweis multifokaler, kompakter Infiltrate aus Mastzellen (≥ 15) im KM oder in einem anderen extrakutanen Organ.
Nebenkriterien	<ul style="list-style-type: none"> • Nachweis atypischer spindelförmiger Mastzellen ($\geq 25\%$ aller Mastzellen): histologisch im KM oder in anderen extrakutanen Organen bzw. zytologisch im KM-Ausstrich. • Nachweis einer <i>KIT</i> D816 Punktmutation im peripheren Blut, KM oder anderen extrakutanen Organen. • Nachweis des Oberflächenmarkers CD2 und/oder CD25 auf Mastzellen im KM, im peripheren Blut oder in einem anderen extrakutanen Organ. • Serum-Tryptase-Spiegel persistierend $>20 \mu\text{g/l}^*$.
<p>Zur Diagnosestellung der SM müssen entweder ein Hauptkriterium und mindestens eines von vier Nebenkriterien oder drei Nebenkriterien erfüllt sein.</p>	

Legende:

*Gilt nicht bei Vorliegen einer AHN

Der klinische Verlauf kann sehr unterschiedlich sein. Die WHO-Klassifikation 2016 unterscheidet die Subtypen indolente systemische Mastozytose (ISM), smoldering SM (SSM), aggressive systemische Mastozytose (ASM), systemische Mastozytose mit assoziierter hämatologischer Neoplasie (SM-AHN) und MCL. ASM, SM-AHN und MCL werden als ‚advanced systemic mastocytosis‘ (AdvSM) zusammengefasst. Die assoziierte hämatologische Neoplasie (AHN) ist in $>95\%$ der Patienten myeloischen Ursprungs und entspricht z.B. einem MDS, MPN oder MDS/MPN, welche in der Regel Ausdruck einer multilineären Beteiligung der *KIT* D816V Mutation ist. Grundlage für die Subtypisierung sind B- und C-Findings, welche das Ausmaß der Organbeteiligung und -dysfunktion kennzeichnen. Zusätzliche somatische Mutationen, z.B. *SRSF2*, *ASXL1* und *RUNX1* u.a.m. haben eine zunehmende Bedeutung für Phänotyp, Therapieansprechen und Prognose [1- 6].

2.2 Epidemiologie

Die SM ist eine seltene Erkrankung, es sind keine sehr genauen Zahlen zur Inzidenz und Prävalenz bekannt. Bei der ISM geht man von einer Inzidenz um 1/100.000, bei der AdvSM um 1-2/1 Million Einwohner aus. Bei der AdvSM sind Männer häufiger betroffen als Frauen. Bei Erwachsenen manifestiert sich die ISM am häufigsten zwischen dem 20. und 40., die AdvSM zwischen dem 60. und 70. Lebensjahr [7, 8].

2.3 Pathogenese

Mastzellen exprimieren den Tyrosinkinase-Rezeptor KIT (CD117), der den Stammzellfaktor (SCF) bindet, einen für Proliferation und Differenzierung wichtigen hämatopoetischen Wachstumsfaktor, welcher speziell die Differenzierung der Mastzellen fördert. Eine aktivierende *KIT* D816 Mutation ($>95\%$ *KIT* D816V) ist in 80-95% der SM-Patienten nachweisbar und führt zu einer SCF-unabhängigen Rezeptoraktivierung mit klonaler Expansion und zur Akkumulation von Gewebsmastzellen. Eine Vielzahl verschiedener Reize (Allergene, Nahrungsbestandteile, Infektionen, Medikamente, physikalische Stimuli, Insektengift) können zu einer unkontrollierten Freisetzung von Mastzellmediatoren führen. Hierzu zählen biogene Amine wie Histamin, Heparin, Tryptase, Chymase, Zytokine wie z.B. TNF-alpha, Chemokine und Prostanoiden.

Diese Mediatoren führen zu bestimmten klinischen Symptomen, welche oft wiederkehrend und lästig, aber klinisch eher mild und leicht beherrschbar sind, jedoch im Einzelfall auch zum Mastzellaktivierungssyndrom (MCAS) mit schweren lebensbedrohlichen Zustandsbildern, z.B. anaphylaktischer Schock, führen können. Typische Symptome sind u.a. Urtikaria, Pruritus, Übelkeit, Diarrhoe, Kopfschmerzen, Flush und Hypotonie bis zum Kreislaufchock. Im Gegensatz zu diesen mediatorvermittelten Symptomen kommt es bei der AdvSM oft zu einer direkten Beein-

trächtigung der Organfunktion durch die Mastzell-Infiltration selbst und zum Teil auch durch die damit assoziierte Inflammation [9, 10].

2.4 Charakteristika des Mutationsprofils

Die *KIT* D816V Mutation ist bei der überwiegenden Zahl der Patienten mit ISM und SSM und in vielen Patienten mit AdvSM ohne AHN in den Mastzellen nachweisbar. In der Regel korreliert die quantitative *KIT* D816V Mutationslast mit der Mastzelllast im KM. Bei der AdvSM, insbesondere in der SM-AHN, und in der SSM ist die *KIT* D816V Mutation in den Mastzellen, aber auch in Nicht-Mastzell-Fractionen (z.B. myeloische Vorläuferzellen, Monozyten, Eosinophilen u.a.) nachweisbar. In diesen Fällen ist die *KIT* D816V Mutation auch immer im peripheren Blut nachweisbar, wobei die *KIT* D816V Mutationslast im peripheren Blut Werte bis 50% und darüber erreichen kann.

Bei 60-80% der Patienten mit AdvSM sind neben *KIT* D816V zusätzliche somatische Mutationen nachweisbar. Die am häufigsten betroffenen Gene sind *TET2*, *SRSF2*, *ASXL1*, *RUNX1*, *JAK2*, *CBL*, *N/KRAS*, *EZH2*, *IDH1/2* und *SF3B1*. Der Nachweis von mindestens einer Mutation im *SRSF2*, *ASXL1*, *RUNX1* (S/A/R) Gen-Panel hat einen signifikanten Einfluss auf Phänotyp, Therapieansprechen, Progression und Prognose. Genetische Untersuchungen haben gezeigt, dass die somatischen Mutationen oft ein frühes, die *KIT* D816V Mutation ein eher spätes Ereignis in der Krankheitsevolution von multimutierten AdvSM Patienten darstellen [3][11- 19].

4 Klinisches Bild

4.1 Symptome und Klinik

Das klinische Bild unterscheidet sich signifikant zwischen ISM und AdvSM.

4.1.1 Charakteristika der indolenten SM (ISM)

Bei der ISM stehen durch die Ausschüttung der Mastzell-Mediatoren verursachte Beschwerden und Symptome klinisch im Vordergrund (Tabelle 2):

Tabelle 2: Charakteristika der indolenten SM

Organ	Symptomatik
Haut	Juckreiz, Flush, Urtikaria
GI-Trakt	Übelkeit, Erbrechen, Ulcera, Diarrhoe, abdominelle Krämpfe, Nahrungsmittelunverträglichkeit v.a. histaminhaltiger Nahrungsmittel wie Käse, Rotwein, Schokolade, Nüsse etc.
Respiratorisches System	Schwellung des Nasen-Rachenraumes, Schwellung des Kehlkopfes, Atemnot, Stridor
Herz/Kreislauf	Synkope, Schwindel, Palpitationen, Tachykardien, Anaphylaxien (v.a. nach Bienen- und Wespenstichen) mit Kreislaufchock bis hin zum Herzkreislauf-Stillstand (MCAS)
Neurologie	Gedächtnis- und Konzentrationsstörungen, Depression, Kopfschmerzen, Schlafstörungen
Knochen	diffuse Knochenschmerzen, Arthralgien, Osteopenie, Osteoporose, osteoporotische Frakturen (v.a. der Wirbelsäule)
Konstitutionell	allgemeine Schwäche, Fatigue

4.1.2 Charakteristika der ‚advanced systemic mastocytosis‘ (AdvSM)

Bei der AdvSM stehen die durch die Organinfiltration verursachte **Organomegalie (B-Finding)** und die typischerweise auftretende Organdysfunktion („organ damage“ = **C-Finding**) im Vordergrund ([Tabelle 3](#)).

Tabelle 3: Charakteristika der ‚advanced systemic mastocytosis‘ (AdvSM)

Organ	Symptomatik
Knochenmark	Zytopenien (Anämie, Thrombozytopenie, Neutropenie)
Milz/Leber	Splenomegalie mit/ohne Hypersplenismus, Hepatomegalie mit/ohne erhöhte Leberwerte (v.a. alkalische Phosphatase (AP), u.U. Bilirubin, selten ALAT und ASAT), Hypoalbuminämie und Aszites.
Gastrointestinal	Malabsorption mit Hypoalbuminämie, Gewichtsverlust, Ulcus ventriculi, Ulcus duodeni, Darmperforation (selten)
Lymphknoten	Lymphadenopathie (v.a. abdominell, retroperitoneal)
Knochen	häufig Osteosklerose, Osteopenie oder Osteoporose eher selten, sehr selten große Osteolysen mit pathologischen Frakturen

5 Diagnostik

Aufgrund des heterogenen Erscheinungsbildes und der fehlenden Erfahrung/Expertise von Klinikern und Pathologen außerhalb von Schwerpunktzentren, erfolgt die Diagnosestellung oft verzögert. Es muss daher von einer erheblichen Dunkelziffer ausgegangen werden [[11](#), [20](#)].

Beispiele der mikroskopischen Diagnostik finden Sie unter eLearning Curriculum Hämatologie (eLCH), <https://ehaematology.com/>.

5.1 Diagnosekriterien

Die Diagnose der systemischen Mastozytose wird nach den WHO-Kriterien 2016 gestellt ([Tabelle 1](#)).

5.2 Staging

Für eine zuverlässige Diagnostik und Beurteilung der Krankheitslast sind nachfolgende Untersuchungen Standard ([Tabelle 4](#)).

Tabelle 4: Diagnostik und Staging bei der systemischen Mastozytose (SM)

Blutbild	<ul style="list-style-type: none"> • Blut- [Zytopenie(n)] und Differentialblutbild (insbesondere Monozyten, Eosinophile), evtl. Mastzellen • Dysplasiezeichen (MDS) • Leuko-/Thrombozytose (MPN)
Laborparameter	<ul style="list-style-type: none"> • Tryptase, Albumin, AP, GGT, Bilirubin, LDH, Ferritin, Vitamin D, Vitamin B12, Folsäure, CRP, β2-Mikroglobulin, Eiweiß-Elektrophorese, Immunfixation, IgE, plasmatische Gerinnung
Bildgebung	<ul style="list-style-type: none"> • Osteodensitometrie (erst bei gesicherter Diagnose) • Abdomen- und Lymphknotenultraschall • Ggf. CT/MRT (Verdacht auf Osteolysen)
KM*	<ul style="list-style-type: none"> • Zytologie: Nachweis oder Ausschluss einer Mastzell-Leukämie (Mastzellen $\geq 20\%$) oder einer ASM-t (Mastzellen 5-19%) und Reifegrad der Mastzellen (metachromatische Blasten, Promastozyten, atypische Spindelformen – reifzellig oder unreifzellig), Dysplasien, Blasten • Histologie: Mastzelllast (quantitativ), Dysplasie, Proliferation, AHN (ja/nein?), Blasten, Fibrose • Immunhistochemie: Tryptase, CD117, CD2, CD14, CD15, CD25, CD30, CD34, CD61 • Durchflußzytometrie: Bestimmung/Bestätigung der Mastzellzahl und des Phänotyps der KIT+/CD34-Mastzellen: CD2, CD25, CD30, CD33; bei AHN evtl. auch Typisierung der Monozyten, anderen AHN-Zellen (je nach AHN-Typ) und Blasten
Molekulargenetik*	<ul style="list-style-type: none"> • <i>KIT</i> D816V Mutationsanalyse (qualitativ und quantitativ) aus KM und peripherem Blut • Bei <i>KIT</i> D816V negativen Patienten Sequenzierung des <i>KIT</i> Gens (selten andere <i>KIT</i> Mutationen möglich) • Erweiterte Mutationsanalyse (myeloisches NGS-Panel) bei Verdacht auf SSM, AdvSM und Mastzellsarkom • Konventionelle Zytogenetik, evtl. FISH-Analyse – vor allem bei (Verdacht) AHN

Legende:

* Beachtung der verschiedenen Subtypen (z.B. [Tabelle 9](#))

5.2.1 Blutbild

Bei der ISM zeigt das Blutbild normalerweise keine Auffälligkeiten. Bei der AdvSM können eine Anämie und/oder Thrombozytopenie, seltener eine Leukozytose mit oder ohne Linksverschiebung, oder auch eine Leukozytopenie (Neutropenie) vorliegen. Bei SM-AHN kann eine signifikante Monozytose ($>1000/\mu\text{l}$, dann SM-CMML) und/oder Eosinophilie ($>1000/\mu\text{l}$, SM-Eo oder SM-CEL) vorliegen. Die Kombination von Monozytose und Eosinophilie (schlechte Prognose) sollte immer an eine SSM oder AdvSM denken lassen, differentialdiagnostisch an myeloische Neoplasien mit Eosinophilie und Rearrangement von Tyrosinkinase, z.B. *PDGFRA*, *PDGFRB*, *FGFR1* oder *JAK2*.

5.2.2 Serumparameter

Tabelle 5: Relevante Serumparameter

<p>Erhöht</p>	<ul style="list-style-type: none"> • Tryptase: <ul style="list-style-type: none"> ◦ Normwert <11,4 µg/l ◦ sehr hohe Spezifität, Tryptase >20 µg/l ist ein diagnostisches Minor-Kriterium (Nebenkriterium), aber normale Tryptase schließt das Vorliegen einer SM nicht aus ◦ gute Korrelation mit der Mastzellast: bei ISM regelhaft bis 200 µg/l, selten höher, bei MCL u.U. bis 10,000 µg/l ◦ Tryptase >200 µg/l definiert bei gleichzeitigem Vorliegen einer Mastzellinfiltration >30% eines von 3 B-Findings. ◦ nicht geeignet für die Differenzierung der Subtypen, da z.B. bei SM-AHN eine hohe Krankheitslast (KIT D816V Mutationslast hoch), aber ein im Verhältnis dazu niedriger Tryptasewerte vorliegen kann. ◦ Tryptase kann auch bei anderen myeloischen Neoplasien (ohne assoziierte SM) und anderen pathologischen Zuständen erhöht sein, z.B. bei schwerer Niereninsuffizienz, chronischer Wurm-Infektion oder hereditäre Hyper-alpha-tryptasämie (HAT) • AP/GGT: stark hinweisend auf AdvSM • LDH: untypisch für AdvSM, bei Erhöhung starker Hinweis auf AHN • Vitamin B12: unspezifisch bei AdvSM • β2-Mikroglobulin: unspezifisch • Gesamt-IgE: Atopie/Allergie und spezifisches IgE (bei Verdacht auf Allergie)
<p>Erniedrigt</p>	<ul style="list-style-type: none"> • Vitamin-D: Osteopenie/Osteoporose • Albumin: C-Finding bei AdvSM • Quick: bei AdvSM • Cholesterin/Triglyzeride: bei AdvSM

5.2.3 Knochenmark (KM)

Bei der KM-Punktion sollte ein Aspirat und ein Stanzzyylinder durch Jamshidi-Punktion gewonnen werden ([Tabelle 6](#)). Aufgrund der Seltenheit der SM und dem heterogenen morphologischen Erscheinungsbild ist es ratsam, eine Referenzpathologie hinzuzuziehen. Die SM-AHN erfordert aufgrund ihrer Komplexität und des potentiellen Einflusses auf die Therapieentscheidung eine besondere Beachtung. Häufig wird bei Vorliegen einer SM-AHN entweder die SM bei AHN oder die AHN bei SM übersehen. Dies ist insbesondere dann der Fall, wenn keine Hautbeteiligung besteht.

Tabelle 6: Knochenmarkpunktion

<p>Aspirat</p>	<ul style="list-style-type: none"> • Zytologie <ul style="list-style-type: none"> ◦ Vorliegen einer MCL bei Mastzellen im KM Ausstrich $\geq 20\%$ außerhalb der Bröckel ◦ Beurteilung der Zellularität mit Dysplasiezeichen der einzelnen Zellreihen, insbesondere Monozyten, Eosinophile und Blasten • Zusätzlich: Toluidinblau- und Eisenfärbung (V.a. auf MDS) • <i>KIT</i> D816V: sensitiver PCR-Test inklusive Bestimmung der Mutationslast • Konventionelle Chromosomenanalyse (Zytogenetik), ggf. FISH-Analyse • NGS - myeloisches Panel (fakultativ, v.a. bei V.a. SSM, AdvSM und Mastzellsarkom) • Durchfluß-Zytometrie (FACS)
<p>Biopsie</p>	<ul style="list-style-type: none"> • Histologie <ul style="list-style-type: none"> ◦ multifokale, kompakte Infiltrate aus ≥ 15 Mastzellen KM (Hauptkriterium für Diagnose der SM) ◦ Quantifizierung der Mastzellinfiltration ◦ zur Klärung des Vorliegens einer AHN Beurteilung der Zellularität und Dysplasiezeichen der einzelnen Zellreihen, insbesondere Monozyten, Eosinophile und Blasten, ◦ Blasten • Faserfärbung • Immunhistochemie <ul style="list-style-type: none"> ◦ Mastzellen: Tryptase, CD117, CD25, CD2, ◦ AHN: CD14, CD30, CD34, CD61

5.2.4 Organbeteiligung

Neben dem Knochenmark kommt der detaillierten Untersuchung von **drei weiteren Organ-systemen** besondere Bedeutung zu: Haut, Knochen und Gastrointestinaltrakt (Tabelle 7).

Tabelle 7: Beteiligung wichtiger Organsysteme

<p>Haut</p>	<ul style="list-style-type: none"> • generalisiertes makulöses oder makulopapulöses, kleinfleckiges Pigmentexanthem mit positivem Darier-Zeichen. • Befallsmuster und klinische Symptome sind variabel und reichen von einem Minimalbefall ohne Symptome bis hin zu einem subtotalen Hautbefall mit ausgeprägtem Juckreiz, Rötung, Schwellung oder sogar Blasenbildung • nicht nur bei kutaner Mastozytose, sondern auch in einem Großteil der Patienten mit ISM. • Dokumentation erfolgt idealerweise photographisch und wird durch eine Beschreibung des Grades und Angabe der betroffenen Körperoberfläche (% Hautoberfläche) ergänzt. Im Verlauf kann der Befall (%) und der Grad der Symptomatik zunehmen aber auch spontan abnehmen. Seltener kommt es zu einer spontanen Rückbildung der Symptomatik und der befallenen Hauteffloreszenzen. Bei der AdvSM, vor allem bei Mastzell-Leukämie (MCL), fehlt die Hautbeteiligung häufig. Allerdings gibt es auch eine ISM-Variante ohne Hautbefall, welche durch eine geringe Mastzell-Last gekennzeichnet ist und als KM-Mastozytose bezeichnet wird.
<p>Knochen</p>	<ul style="list-style-type: none"> • Osteodensitometrie (T- und Z-Score) zum Nachweis oder Ausschluss von Osteopenie, Osteoporose oder Osteosklerose • Osteopenie, Osteoporose und osteoporotische Sinterungsfrakturen (spontan und traumatisch) finden sich in der Regel bei der ISM • Osteoporotische Sinterungsfrakturen sind KEIN C-Finding für die Diagnose einer AdvSM. • Große Osteolysen (C-Finding) und Osteosklerose sind typische, aber sehr seltene Befunde einer AdvSM • „Kleine Osteolysen“: bei gleichzeitiger Osteosklerose häufig Fehlinterpretation, da es sich eher um Inseln normalen KMs innerhalb einer mitunter starken Osteosklerose handelt. • Cave: in Unkenntnis des Vorliegens einer SM kommt es bei initialen Befunden von CT/MRT häufig zur radiologischen Fehldiagnose einer diffusen ossären Metastasierung. • Die Verminderung der Wirbelgröße ist ein Alarmzeichen und sollte zur umgehenden Kontrolle des T-Scores und der Wirbelkörperkonsistenz (Röntgen und MRT) führen. • Verlaufsuntersuchungen: bei deutlich vermindertem T-Score (<-1.5) und ab einem T-Score von <-2 jährlich, bei Normalbefunden selten häufiger als alle 2 Jahre. Röntgen/CT/MRT: Abklärung, Diagnose und Verlaufskontrolle bei V.a. Osteolysen. Beurteilung des Frakturrisikos • Knochenszintigramm kein Standard • PET-CT kein Standard
<p>GI-Trakt</p>	<ul style="list-style-type: none"> • Symptome: Sodbrennen, Ulcus-Schmerzen, Krämpfe, weicher Stuhl, Diarrhöe, die in der Regel sehr gut auf Histamin-Rezeptor-2 (HR2) Blocker ansprechen. • Bei der AdvSM findet sich häufiger eine histologisch nachweisbare Infiltration von Leber und Darm, die dann häufig mit einer eindrucksvollen klinischen Symptomatik und pathologischen Befunden assoziiert ist, z.B. erhöhte Leberwerte (AP, GGT), erniedrigtes Albumin, portale Hypertension, Splenomegalie, Diarrhö, Malabsorption und Gewichtsverlust. • Endoskopie: <ul style="list-style-type: none"> ◦ Sowohl der Endoskopiker (Stufenbiopsien), als auch der Pathologe sollten über die Indikation informiert sein. ◦ Bei der Ösophagogastroduodenoskopie (ÖGD) sollte immer eine tiefe Duodenalbiopsie durchgeführt werden. ◦ Die Darmschleimhaut ist makroskopisch meist unauffällig, was u.U. dazu führt, dass keine Biopsien durchgeführt werden. ◦ Es sollte immer das terminale Ileum biopsiert werden, da die Infiltration des Dünndarms häufiger ist als die des Dickdarms. ◦ Mikroskopisch wird die Infiltration häufig übersehen oder z.B. als „eosinophile Kolitis“ fehldiagnostiziert. ◦ Eine sichere Abgrenzung zwischen physiologischer Mastzellvermehrung und pathologischer Vermehrung bzw. Infiltration ist oft schwierig bis unmöglich und erfordert immer eine referenzpathologische Untersuchung. ◦ Immunhistologisch ist von besonderer Bedeutung, dass für die Beurteilung einer Darminfiltration Antikörper gegen KIT/CD117 den Antikörpern gegen Tryptase und CD25 überlegen sind.

5.2.5 Zytogenetik

Eine zytogenetische Analyse aus dem KM-Aspirat sollte bei jedem Patienten mit V.a. oder bekannter SM durchgeführt werden. Es gibt im Allgemeinen keine spezifischen/rekurrenten Aberrationen. Bei der AdvSM finden sich in etwa 20% der Patienten zytogenetische Aberrationen, und zwar nahezu ausschließlich bei AHN. Meist entsprechen sie solchen, die auch bei anderen myeloischen Neoplasien (ohne Mastozytose) gefunden werden. Davon sind einige, z.B. Monosomien oder ein komplexer Karyotyp, eindeutig mit einer schlechten Prognose assoziiert. Bei der ISM sind zytogenetische Aberrationen selten, und wenn vorhanden, oft ein wichtiger Hinweis auf eine eventuell übersehene AHN [12, 21].

5.2.6 Molekulargenetik

Mindestens 80-90% der Patienten mit SM haben eine *KIT* Mutation (davon: D816V >95%; D816Y, D816H, D816F, D815K, F522C, V560G, D820G, <5%). Neben der qualitativen (Minor-Kriterium) ist die quantitative Bestimmung der Mutationslast für Diagnose, Prognose und als Verlaufsparemeter unter einer interventionellen bzw. zytoreduktiven Therapie von großer Bedeutung. Hierbei ist zu beachten, dass die Bestimmung im KM-Aspirat und im peripheren Blut erfolgen sollte:

- ISM Patienten können aufgrund der fehlenden/geringen Mastzelllast im peripheren Blut negativ, jedoch positiv im KM sein.
- Bei allen Formen der SM (ISM, ASM, MCL) ohne AHN korreliert die *KIT* D816V Mutationslast mit der Mastzelllast.
- Auch bei geringer Mastzelllast im KM und/oder peripheren Blut ist bei der SM-AHN die *KIT* D816V Mutationslast in der Regel im KM und peripheren Blut sehr hoch. Bei der SM-AHN ist die *KIT* D816V Mutation in der Regel sowohl in den Mastzellen als auch im Nicht-Mastzell-Kompartiment (in den AHN Zellen) nachweisbar. Eine *KIT* D816V Mutationslast >1-2% im peripheren Blut ist ein Indiz für eine multilineäre Beteiligung.

In über 80% der AdvSM Patienten sind neben *KIT* D816V zusätzliche, rekurrente ´myeloische´ Mutationen nachweisbar. Die häufigsten betroffenen Gene sind *TET2*, *SRSF2*, *ASXL1*, *RUNX1*, *JAK2*, *CBL*, *N/KRAS*, *EZH2*, *IDH1/2* und *SF3B1*. Bei allen Patienten mit (Verdacht auf) AdvSM ist daher eine erweiterte molekulare Diagnostik zu empfehlen. Der Nachweis von mindestens einer Mutation im *SRSF2*, *ASXL1*, *RUNX1* (sogenanntes S/A/R Gen Panel) hat signifikanten Einfluss auf Phänotyp, Therapieansprechen, Progression und Prognose. Insgesamt finden sich Zusatzmutationen häufiger bei der AdvSM (und dort in den Mastzellen, insbesondere bei der AHN) [3, 11, 13, 14, 18, 19, 22].

5.2.7 Bildgebung

Als Basisdiagnostik sollte immer eine **sonographische Untersuchung** (Frage: Splenomegalie, Hepatomegalie, abdominelle Lymphadenopathie, Aszites, portale Hypertension) durchgeführt werden. Zur Abschätzung einer Osteopenie/Osteoporose ist eine **Osteodensitometrie** in der SM essentiell. Da fokale ossäre Veränderungen (Osteolysen, fokale Osteoporose) für Diagnose, und Therapieentscheidung von Bedeutung sind, sollte ggf. auch die Durchführung von **CT** und/oder **MRT** individuell erwogen werden [15, 23, 24].

5.3 Klassifikation

Die Klassifikation und Subtypisierung erfolgt nach der aktuellen WHO-Klassifikation aus dem Jahre 2016 (Tabellen 8 und 9).

Tabelle 8: WHO-Klassifikation der Mastozytosen 2016

Kutane Mastozytose (CM)
<ul style="list-style-type: none"> • Makulopapulöse CM (MPCM) = Urticaria Pigmentosa (UP)
<ul style="list-style-type: none"> • Kutanes Mastozytom
Systemische Mastozytose (SM)
<ul style="list-style-type: none"> • Indolente SM (ISM)
<ul style="list-style-type: none"> • Smoldering SM (SSM)
<ul style="list-style-type: none"> • SM mit assoziierter hämatologischer Neoplasie (SM-AHN)*
<ul style="list-style-type: none"> • Aggressive SM (ASM)*
<ul style="list-style-type: none"> • Mastzell-Leukämie (MCL)*
Mastzell-Sarkom

Legende:

* Im klinischen Alltag hat sich der Begriff der „advanced SM (AdvSM)“ als Oberbegriff für ASM, SM-AHN und MCL eingebürgert.

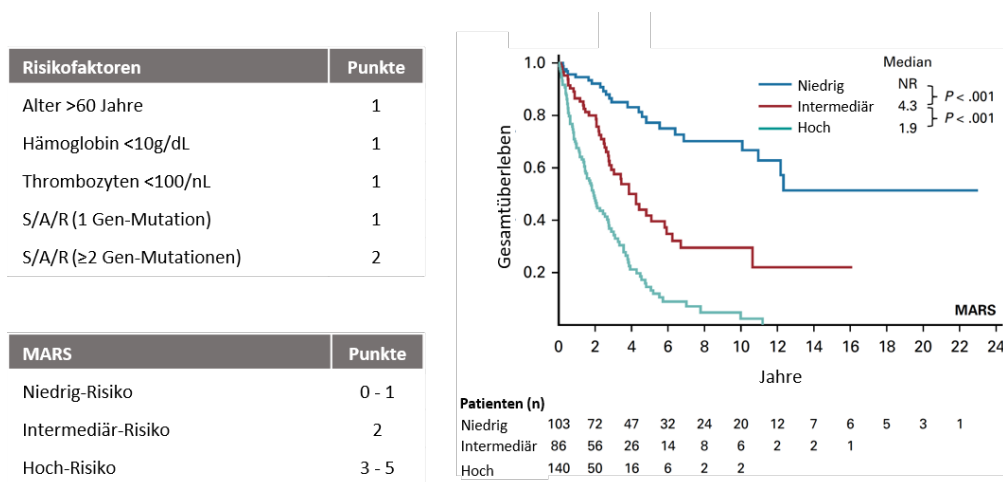
Tabelle 9: Subtypen der systemischen Mastozytose nach WHO-Klassifikation

Indolente SM (ISM)	<ul style="list-style-type: none"> • häufigste Variante der SM (65% der Fälle) • KM-Infiltration (zumeist 1-30%) in praktisch allen Fällen • häufig kutane Manifestation
Smoldering SM (SSM)	<p>Nachweis von mindestens zwei von drei B-Findings:</p> <ul style="list-style-type: none"> • KM-Infiltration >30% und basale Serum-Tryptase >200 µg/l • Zeichen einer deutlichen Dysplasie und/oder Myeloproliferation, ohne dass die Kriterien für ein MDS oder eine MPN erfüllt sind • Organomegalie (Leber, Milz, Lymphknoten) ohne Funktionseinschränkung. [25- 27]
Aggressive SM (ASM)	<p>Ausgeprägte Organinfiltration durch Mastzellen mit einem daraus resultierenden Organschaden (C-Findings), bis hin zur Organdestruktion. Für die Diagnosestellung der ASM muss mindestens 1 C-Finding vorliegen:</p> <ul style="list-style-type: none"> • Zytopenie(n): Neutrophile < 1x10⁹/µl, Hb < 10g/dl und/oder Thrombozyten < 100x10⁹/µl. • Hepatomegalie mit Leberfunktionsstörung und Aszites. • Palpable Splenomegalie mit symptomatischem Hypersplenismus. • Malabsorption mit Hypalbuminämie und signifikantem Gewichtsverlust. • Skelettale Läsionen: große Osteolysen mit pathologischen Frakturen. • Lebensbedrohlicher Organschaden in anderen Organsystemen, der durch lokale Mastzell-Infiltration verursacht wird.
SM mit assoziierter hämatologischer Neoplasie (SM-AHN)	<ul style="list-style-type: none"> • >80% der Patienten mit AdvSM • die AHN ist in >90-95% der Fälle myeloischen Ursprungs, die häufigsten Vertreter sind SM-MDS/MPNu, SM-CMML und SM-CEL, seltener SM-AML • Bei jedem Patienten muss sowohl die SM-Komponente (ISM, ASM, MCL), als auch die AHN-Komponente nach aktuellen WHO-Kriterien diagnostiziert werden • Für die Diagnose der SM-AHN ist das Vorliegen von C-Findings nicht obligat, aber klinisch häufig zu finden. • Im Verlauf entwickeln viele Patienten eine sMCL oder sAML.
Mastzell-Leukämie (MCL)	<ul style="list-style-type: none"> • Nachweis von ≥20% Mastzellen im KM-Ausstrich außerhalb der Bröckel • Die MCL kann von einer AHN begleitet sein. • Für die Diagnose der MCL ist das Vorliegen von C-Findings nicht obligat, aber klinisch häufig zu finden. • Fehlen C-Findings, spricht man von einer chronischen MCL, bei welcher man oft überwiegend reife Mastzellen findet. • Es sollten primäre und sekundäre MCL (Progression aus anderen Subtypen) unterschieden werden. • Unterscheidung zwischen aleukämischer (häufig) und leukämischer (selten) MCL. [13] • ASM in Transformation (= ASM-t): Zumeist liegt der Anteil der Mastzellen bei ASM unter 5%. Liegt er zwischen 5% und 19% spricht man von einer ASM-t. Häufig Transformation in MCL. [28, 29]

5.4 Prognostische Faktoren

Die WHO-Klassifikation mit der Unterscheidung zwischen ISM, SSM und den verschiedenen Subtypen der AdvSM stellte bis vor kurzem die einzige Möglichkeit dar, zwischen verschiedenen Prognosegruppen zu unterscheiden. Patienten mit ISM zeichnen sich durch eine normale Lebenserwartung aus. Die mediane Lebenserwartung der AdvSM beträgt in der Regel Monate bis wenige Jahre. Die schlechteste Prognose weisen Patienten mit MCL ± AHN auf. Zuletzt sind mehrere, von der WHO-Klassifikation unabhängige ungünstige Prognosefaktoren identifiziert worden (Tabelle 10). Aus molekularer Sicht kann ein aus drei (*SRSF2/ASXL1/RUNX1*) prognostisch essentiellen Genen bestehendes S/A/R Gen-Panel benutzt werden, bei welchem eine Mutation *per se* sowie die Anzahl der Mutationen mit einem aggressiven klinischen Erscheinungsbild sowie einem reduzierten Überleben assoziiert sind. Unter Einschluss von detaillierten klinischen, laborchemischen und genetischen Daten wurde ein validierter Prognosescore (MARS) etabliert, welcher die prognostische Einschätzung der AdvSM signifikant verbessert (Abbildung 1) [3, 4, 30].

Abbildung 1: Validierter Prognosescore (Mutation-Adjusted Risk Score (MARS) for Advanced Systemic Mastocytosis)



Legende:

S/A/R: *SRSF2*, *ASXL1*, *RUNX1* Gen-Panel; Abbildung modifiziert nach Jawhar et al. J Clin Oncol 2019 [4]

Tabelle 10: Ungünstige Prognoseparameter

ISM	erhöhte AP, Splenomegalie, erhöhtes β_2 -Mikroglobulin, multilineäre Beteiligung
AdvSM	C-Findings (v.a. Anämie und Thrombozytopenie), zusätzliche somatische Mutationen, z.B. <i>SRSF2</i> , <i>ASXL1</i> und/oder <i>RUNX1</i> , chromosomale Aberrationen, v.a. Monosomien oder komplexer Karyotyp

5.5 Differentialdiagnosen

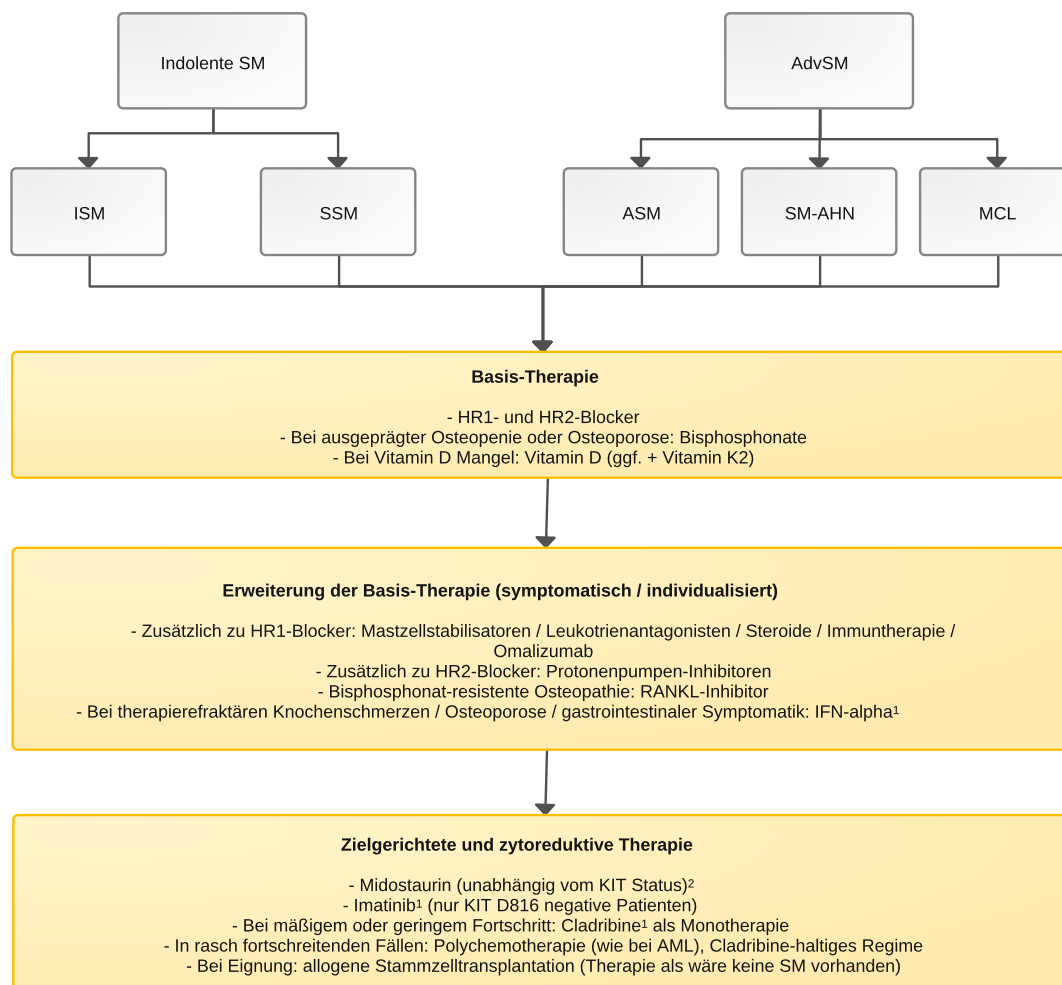
Tabelle 11: Differentialdiagnosen

Mastzellhyperplasie	<ul style="list-style-type: none"> Immunozytom: Mastzellhyperplasie kann eine gut differenzierte rundzellige SM (well-differentiated SM) vortäuschen
Myeloische Neoplasien	<ul style="list-style-type: none"> Eosinophilie-assoziierte myeloische Neoplasien, z.B. FIP1L1-PDGFR: CD25-positive Mastzellen in lockerer Verteilung, keine kompakten Infiltrate
Myelomastozytäre Leukämie (MML)	<ul style="list-style-type: none"> wie MCL, außer dass zur Diagnose MML bereits 10% Mastzellen im KM-Ausstrich oder Blutaussstrich ausreichen, um die Diagnose zu stellen keine kompakten Mastzell-Infiltrate (kein Hauptkriterium) Evtl. CD25 positiv (jedoch zumeist CD25-negative Mastzellen) KIT D816V negativ Assoziation mit fortgeschrittenem MDS oder MPN, oder AML Prognose schlecht Die einzig kurative Therapieoption ist die allogene SZT. [31]

6 Therapie

6.1 Therapiestruktur

Abbildung 2: Therapiealgorithmus der indolenten SM (ISM) und fortgeschrittenen SM (AdvSM)



Legende:

ISM, indolente SM; SSM, smoldering SM; ASM, aggressive SM; SM-AHN, SM mit assoziierter hämatologischer Neoplasie; MCL, Mastzell-Leukämie.

¹ nur off-label;

² insbesondere bei hoher KIT D816V Mutationslast, z.B. $\geq 5-10\%$ im peripheren Blut und Nachweis einer AdvSM sollte Midostaurin im Therapiemanagement (ggf. additiv) berücksichtigt werden.

6.2 Therapiemodalitäten

6.2.1 Symptomatische und supportive Therapie

Die symptomatische und supportive Therapie ist in [Tabelle 12](#) zusammengefasst.

Tabelle 12: Symptomatische und supportive Therapie

Anaphylaxie	<ul style="list-style-type: none"> • Vermeidung von Trigger-Faktoren, z.B. bestimmte Nahrungsmittel, Medikamente, Sport, Stress etc. • Histaminarme Diät, ggf. Daosin vor histaminreichen Mahlzeiten • HR1- und HR2-Blocker als Basis-Prophylaxe bei allen Patienten • Vorübergehend Glucocorticosteroide (in refraktären Fällen kann eine Dauertherapie notwendig werden), diese sollte aber möglichst vermieden werden (daher ggf. dann Omalizumab, Datenglage zur Wirksamkeit allerdings heterogen, Therapie off-label) • Hyposensibilisierung (Bienen/Wespengift) • Notfallset und Notfallausweis (1. HR1-Blocker, 2. Glucocorticosteroide, 3. Adrenalin-Pen) • In refraktären (rezidivierenden) Fällen: Versuch mit Omalizumab (off-label)
Haut	<ul style="list-style-type: none"> • HR1-Blocker • (P)UVA-Therapie bei Hautläsionen und Pruritus (meist nur kurzfristige Besserung) • Glucocorticosteroide bei schweren Verläufen • Derzeit noch rein experimentell: KIT-Inhibitoren
Gastrointestinal	<ul style="list-style-type: none"> • HR2-Blocker = Basisprophylaxe • Protonenpumpenhemmer (PPH): nur immer gemeinsam mit HR2-Blocker geben, niemals aber PPH statt HR2-Blocker geben • Cromoglicinsäure (häufig initialer Flair, daher nach H2-Block) • Lokale Steroide (Budesonid) • Glucocorticosteroide (Aszites, vorübergehend bei therapierefraktärer Diarrhö mit schwerer Malabsorption)
Hepatosplenomegalie mit portaler Hypertension und/oder Aszites	<ul style="list-style-type: none"> • Glucocorticosteroide ± Interferon-alpha (manchmal gut wirksam gegen Aszites) • Paracentese • Transjugulärer intrahepatischer portosystemischer Shunt (TIPS), bei therapieresistentem Aszites
Osteopenie und Osteoporose	<ul style="list-style-type: none"> • Vitamin D: ein Vitamin D Mangel sollte unbedingt verhindert oder ausgeglichen werden • Bisphosphonate ab einem T Score von <-2, ggf. in Kombination mit Interferon-alpha (off-label) • RANKL-Inhibitoren ggf. in Kombination mit Bisphosphonaten in refraktären Fällen

6.2.2 Medikamentöse Therapie

6.2.2.1 KIT-Inhibitoren

Midostaurin: einziges in Deutschland zugelassenes Medikament zur Therapie der AdvSM (ASM, SM-AHN und MCL). Die Wirkung ist unabhängig von Vortherapien und vom KIT-Mutationsstatus. Signifikante Reduktion von KM-Mastzellinfiltration, Serumtryptase, Splenomegalie und KIT D816V Mutationslast sowie v.a. Verbesserung von C-Findings. Die Ansprechrate liegt bei 60% und kann über mehrere Monate, mitunter Jahre anhalten. Daneben werden aber auch primäre Resistenz oder frühe Progression beobachtet. Diese Daten konnten in zwei voneinander unabhängigen Phase-II-Studien gezeigt werden. Im Langzeitverlauf scheint eine Verbesserung des Überlebens mit der Abwesenheit von pathogenetisch relevanten, somatischen Zusatzmutationen (z.B. *SRSF2*, *ASXL1*, *RUNX1*), dem Erreichen eines konventionellen Ansprechens und mit einer >25% Reduktion der *KIT* D816V Mutationslast nach 6 Monaten assoziiert zu sein [14, 32, 33].

Die initiale Dosis ist 2 x 100mg/Tag (in Kapseln à 25mg), in Abhängigkeit von z.B. Alter, Komorbidität und/oder Allgemeinzustand u.U. Beginn mit 2 x 50mg/Tag und weitere Anpassung entsprechend Wirkung und Nebenwirkungen. Viele Patienten berichten über eine z.T. erhebliche

Übelkeit, die eine regelmäßige Prophylaxe mit einem 5-HT₃-Antagonisten, z.B. Ondansetron 2 x 4-8 mg/Tag erfordert. Die Übelkeit ist morgens stärker ausgeprägt als abends. Wir empfehlen die Abenddosis vor dem Zubettgehen einzunehmen, viele Patienten können dann im Verlauf sogar auf die abendliche Gabe eines 5-HT₃-Antagonisten ganz verzichten. Langfristig nehmen viele Patienten morgens eine geringere Dosis als abends ein. Anhaltendes Erbrechen ist selten. Bei (sehr) schlechtem AZ und ausgeprägter Übelkeit trotz maximaler antiemetischer Therapie können systemische Glucocorticosteroide (Predniso(lo)n oder Dexamethason) hilfreich sein, die im Verlauf reduziert und abgesetzt werden sollten. Die hämatologische Toxizität von Midostaurin ist eher gering, eine im Verlauf zunehmende Anämie und Thrombozytopenie kann von einer Progression der Erkrankung häufig nicht abgegrenzt werden.

Imatinib/Nilotinib/Dasatinib (off-label): Die *KIT* D816V Mutation vermittelt eine primäre Imatinib-Resistenz. Potentiell sind diese TKI bei KIT-Wildtyp (Zulassung in USA), KIT K509I, KIT F522C und KIT V560G (<2% der Patienten) wirksam. Hier gibt es auch Einzelfallberichte von kompletten Remissionen. Trotz z.T. vielversprechender in-vitro Daten konnten in Phase-II-Studien mit Nilotinib/Dasatinib keine objektiven Remissionen, sondern lediglich Symptomverbesserungen beobachtet werden. Bei Dasatinib bestehen Probleme hinsichtlich der kurzen Halbwertszeit bzw. der Aktivierung von Mastzellen und basophilen Granulozyten und anderen Immunzellen mit einem damit verbundenen Ergussrisiko.

6.2.2.2 Konventionelle zytoreduktive Therapie

Hydroxurea: palliative Therapie der refraktären, nicht transplantablen AdvSM. Bei SM-AHN vor allem zur Therapie der AHN, z.B. Leukozytose, Blasten, Splenomegalie. Keine langanhaltenden Remissionen. In seltenen Fällen kommt es auch zu einem vorübergehenden Ansprechen bei anderweitig nicht beherrschbarer Splenomegalie.

Interferon-alpha (off-label): in konventioneller oder (oft bevorzugter) pegylierter Form. Aktuell steht in Deutschland nur [Peginterferon alfa-2a](#) (Pegasys, 90-180µg/Woche s.c.) zur Verfügung. Potentielle Indikationen sind die ISM und SSM mit therapierefraktärer Osteoporose mit/ohne Frakturen bzw. mit konventionell unkontrollierten Knochenschmerzen. Basierend auf individuellen Erfahrungen bei einzelnen Patienten u.U. Remission der Symptome bei konventionell therapierefraktärer und symptomatischer GI-Infiltration. Es gibt vereinzelt Fallberichte zum positiven Ansprechen bei ASM-AHN, wenn die AHN Komponente der Erkrankung prinzipiell auf IFN-alpha ansprechen kann, z.B. MPN, oder bei langsam fortschreitender ASM, v.a. bei überwiegendem Leber- und/oder GI-Befall. Besonders gut sprechen AdvSM-Patienten an, welche lediglich einen Aszites haben (hier wirkt vor allem die Kombination IFN-alpha + Glucocorticosteroide). Auch bei chronischer MCL kann bei Abwesenheit von C-Findings ein Versuch mit IFN-alpha unternommen werden, wenn sonst keine therapeutischen Optionen zur Verfügung stehen. Bei sorgfältiger Indikationsstellung sind partielle Remissionen in 20-30% der Patienten zu erwarten, jedoch keine kompletten Remissionen. Cave: IFN-alpha (auch die pegylierte Form) kann erhebliche Nebenwirkungen hervorrufen, was vor allem bei älteren Patienten und psychisch labilen Patienten (oft bei SM vorliegend) zu Problemen führen kann (z.B. Autoimmunerkrankungen, Impotenz, schwere Depression; ggf. sollte ein Psychiater zur Beurteilung des Suizidrisikos eingebunden werden) [34- 36].

Cladribin (off-label): Indikation bei SSM mit Zeichen einer beginnenden ASM und jeder Form der AdvSM ohne rasch-progredientem Verlauf. Dosisierung 3-6 Zyklen; 0,14mg/kg s.c. oder i.v. über 5 Tage). Cave: Zusatzmedikation mit Cotrimoxazol und Aciclovir in üblicher Dosierung. Gesicherte Wirksamkeit mit meist partiellem und zeitlich begrenztem Ansprechen (nur wenige Wochen bis u.U. mehrere Monate bis Jahre) in bis zu 50% der Patienten mit AdvSM, jedoch keine kompletten Remissionen. Bei der SSM dürfte die Ansprechrate und die Dauer des Ansprechens höher sein. Bei Patienten mit klinisch refraktärer AdvSM kann die kombinierte, in der Regel sequentielle, Gabe von Cladribine und Midostaurin diskutiert werden. Insgesamt zeigt

Cladribin eine relativ gute Verträglichkeit. Vereinzelt wurden jedoch protrahierte Zytopenien, ausgeprägte und lange persistierende entzündliche Dermatosen und/oder GI-Probleme beschrieben, ebenso eine Infektneigung (Prophylaxe, s.u.) [37, 38].

Intensive Polychemotherapie: bei rasch fortschreitender oder therapierefraktärer ASM, SM-AML und MCL ± AHN (z.B. rascher Anstieg der Tryptase oder rascher Anstieg der Mastzellen im Blut) ist eine Polychemotherapie indiziert, die u.U. rasch eingeleitet werden muss. Die Schemata sind an die der *de novo* AML Therapie angelehnt: 3+7, FLAG, CLAG, etc. Eine zusätzliche Therapie mit Midostaurin (wie bei *FLT3*-mutierter AML) ist zwar kein Standard, kann aber im Einzelfall überlegt werden. Komplette Remissionen sind sowohl für die MCL oder ASM als auch für die AHN (AML) beschrieben worden. Bei gutem Ansprechen oder CR sollte eine konsekutive allogene SZT überlegt und je nach Verlauf und Gesamtsituation auch angestrebt werden. Diese Patienten sollten in jedem Fall in einem spezialisierten Krankenhaus therapiert werden [37].

Azacitidin/Decitabin: nur Einzelerfahrungen, z.B. bei SM-MDS-EB, SM-CMML-2 oder SM-AML. Kontrolle der AHN ähnlich wie ohne SM möglich.

6.2.3 Allogene Stammzelltransplantation

Die exakte Wertigkeit der allogenen SZT als einzige potentiell kurative Therapieform bei der AdvSM ist aufgrund fehlender prospektiver Studien nicht geklärt. Bei allen jungen und fitten Patienten sollte nach einem Spender gesucht werden, und sobald ein Spender gefunden wurde, diese Therapie-Option diskutiert werden. Für Patienten mit rasch progredienter AdvSM gilt die allogene SZT als eine sinnvolle Therapie, wobei betont werden muss, dass es bisher nur retrospektive Analysen dazu gibt. In einer retrospektiven Analyse von 57 Patienten mit SM-AHN (n = 38), MCL (n = 12) und ASM (n = 7) erreichten 28% eine komplette Remission. Das 3-Jahres-Gesamtüberleben lag bei 57% für alle Patienten, 74% für SM-AHN, 43% für ASM und 17% für MCL. Das Überleben war schlechter für Patienten mit dosisreduzierter im Vergleich zu myeloablativer Konditionierung und für Patienten mit progredienter Erkrankung im Vergleich zu Patienten mit stabiler SM oder SM in Remission. Patienten mit MCL zeigten das schlechteste Ergebnis, wobei zu bemerken ist, dass das Gesamtüberleben von Patienten mit MCL ohne Transplantation unter 12 Monaten liegt. Fehlende komplette Remissionen oder Frührezidive nach Remission sind leider häufig, eine Erhaltungstherapie mit Midostaurin, z.B. nach 6 Monaten für weitere 12-24 Monate, wird in Expertenkreisen als sinnvoll erachtet (hier sind den Autoren auch mehrere Langzeit-CR-Patienten bekannt die als geheilt gelten). Generell sollten daher alle dafür geeigneten (Alter, Komorbidität) Patienten mit AdvSM frühzeitig an einem Transplantationszentrum vorgestellt werden [39, 40].

6.3 Indolente SM (ISM)

Innerhalb der ISM unterscheiden sich die individuellen klinischen Verläufe erheblich. Ein Teil der Patienten leidet unter keinerlei Symptomen, was *a priori* gegen eine SM-assoziierte oder *KIT* D816V-getriggerte Mastzell-Aktivierung spricht. Vielmehr sind es häufig die Komorbiditäten, welche Symptome verursachen, z.B. die IgE-abhängige Allergie. Vor allem die Hymenopteren-gift-Allergie ist mit einer erheblichen Morbidität und z.T. auch Mortalität verbunden. Andere typische Befunde und Symptome sind Nahrungsmittel- und Medikamentenunverträglichkeiten, Hautmanifestationen, gastrointestinale Beschwerden und Osteopenie/Osteoporose mit/ohne Sinterungsfrakturen.

Zur Therapieübersicht wird auf [Abbildung 2](#) verwiesen. Die prophylaktische Antimediator-Therapie wird zunächst wie bei Patienten mit wenig belastenden Allergien durchgeführt, z.B. mit 1 Tablette/Kapsel eines HR1-Blockers pro Tag (z.B. Cetirizin, Fexofenadin, Desloratadin, Rupatadin) und eines HR2-Blockers pro Tag (z.B. Ranitidin 2 x 150 mg/Tag – z. Zt. (Stand 02/2020) leider nicht verfügbar; alternativ: Famotidin 2-3 x 40 mg/Tag). Die Dosis wird nach Wirksamkeit

und Verträglichkeit angepasst. In schweren Fällen (z.B. Anaphylaxien) wird die Dosis (zumindest) so hoch wie bei einer schweren Allergie angesetzt (diese Patienten leiden ja auch oft primär besonders unter schweren Allergien). Teilweise lassen sich auch unterschiedliche HR1-Blocker kombinieren, so dass z.B. zentral wirksame Substanzen eher abends eingesetzt werden, um den bei ISM-Patienten oft eingeschränkten Schlaf zu unterstützen. Noch wichtiger ist, dass die HR2-Blocker abends eingenommen werden. Bei fehlender oder nachlassender Wirksamkeit kann eine Dosiserhöhung oder ein Präparatewechsel hilfreich sein.

Ein HR2-Blocker ist in den meisten Fällen mit gastrointestinalen Beschwerden ausreichend, um das Beschwerdebild zu beherrschen. Bei ausgeprägter und/oder resistenter Symptomatik kann die Dosis erhöht werden oder zusätzlich ein PPH verschrieben werden. Eine reine Umstellung auf einen PPH ist hingegen nicht zielführend. Bei komplett refraktären Fällen muss die primäre Diagnose hinterfragt und der GI-Trakt ggf. nochmals untersucht werden (nur ISM oder doch ASM – aber auch: zusätzlich aktive GI-Erkrankung?). In der nächsten Stufe (unter Beibehaltung der HR1/HR2 + PPH Therapie) kann der Einsatz eines Mastzellstabilisators (z.B. Cromoglicinsäure) oder Budesonid in Erwägung gezogen werden. Rezidivierende Symptome, die teilweise lange unerkannte Grunderkrankung sowie die Unsicherheit hinsichtlich Unverträglichkeiten/Allergien führt bei vielen Patienten auch zu einer psychischen Belastung, hier können auch Anxiolytika oder andere psychisch unterstützende Medikamente und Maßnahmen versucht werden. Als unterstützende Basis aller Therapien muss das konsequente Vermeiden von potentiell auslösenden Stoffen (histaminreiche Nahrung, Allergene, Auslöser von Unverträglichkeitsreaktionen) gefordert werden. Jeder Patient sollte eine Liste mit sich führen, in welcher alle potentiell auslösenden Medikamente und Nahrungsmittel, Allergene etc. gelistet sind, daneben aber auch die Medikamente, welche bislang gut vertragen wurden (z.B. Schmerzmittel).

Eine besondere Bedeutung hat die Therapie der Osteoporose und deren primäre und sekundäre Prophylaxe hinsichtlich osteoporotischer Sinterungsfrakturen. Grundsätzlich können diese Maßnahmen analog der Empfehlungen der Leitlinie Osteoporose des Dachverbandes Osteologie e.V. (DVO) erfolgen, die Mastozytose stellt eine Hochrisiko-Situation dar. Jeder Patient mit nachgewiesenem Vitamin-D-Mangel sollte Vitamin D erhalten. Bei hohen Dosen (also bei ausgeprägtem Vitamin-D-Mangel) sollte auf eine zusätzliche Zufuhr von Vitamin K2 geachtet werden, um vaskuläre Komplikationen durch Verschlechterung einer Arteriosklerose zu vermeiden. Im Unterschied zu den Leitlinien für Nicht-Mastozytose-Patienten darf bei einer Mastozytose nicht zu lange mit dem Start einer Bisphosphonat-Therapie gewartet werden, vor allem nicht bis eine manifeste Osteoporose erreicht ist. Vielmehr sollte laut Consensus-Guidelines [6] eine Bisphosphonat-Therapie eingeleitet werden, sobald der T-Score <-2 abfällt, um eine sich schnell verschlechternde Osteoporose früh genug abfangen zu können. Eine weitere Indikation zur Bisphosphonat-Therapie sind gesicherte große Osteolysen und Patienten mit Osteopenie, die eine Therapie mit systemischen Glucocorticosteroiden erhalten. Eine darüber hinaus gehende oder zusätzliche Therapie mit Denosumab oder Teriparatid (synthetisches Parathormon) sollte in Absprache mit einem in der Prophylaxe und Therapie der Osteoporose erfahrenen Endokrinologen erfolgen. Bei Bisphosphonat-refraktären Fällen kann eine gleichzeitige/zusätzliche Therapie mit Denosumab erwogen werden. Eine andere Alternative für diese Patienten besteht in einer Therapie mit Interferon-alpha [9, 29].

6.4 Fortgeschrittene SM (AdvSM)

Die therapeutischen Optionen sind limitiert (Abbildung 2). Mit Ausnahme der allogenen Stammzell-Transplantation (SZT) ist die AdvSM mit den aktuell verfügbaren Medikamenten (viele off-label) nicht kurativ therapierbar. Patienten mit nicht rasch progredienter AdvSM benötigen in der Regel eine zytoreduktive Therapie, z.B. zielgerichtet mit einem KIT-Inhibitor oder mit Cladribine (2-CdA). Leider existieren nur wenige und zudem nicht-randomisierte Arbeiten mit kleinen Fallzahlen und inhomogenen Patientenkollektiven. Die Therapie der AdvSM sollte immer in

einem Schwerpunkt-Zentrum, vorzugsweise in einem Center of Excellence des ECNM, geplant und wenn möglich durchgeführt werden.

Der Multikinase/KIT-Inhibitor Midostaurin ist die erste und derzeit einzige zugelassene Substanz, für die eine entsprechende Wirksamkeit und Sicherheit in einer prospektiven klinischen Studie dokumentiert werden konnte. In einem kleinen Teil der Patienten, v.a. wenn nur Aszites und Leberbefall als C-Finding vorliegen, kann die AdvSM mit Interferon-alpha und Glucocorticosteroiden kontrolliert werden. In einem weiteren, sehr kleinen Teil der Patienten (< 1%) ist keine oder eine mit einer Imatinib-Sensitivität assoziierte KIT-Mutation nachweisbar. Diese Patienten können tatsächlich auf Imatinib oder ähnliche KIT-Inhibitoren, z.B. Masitinib, ansprechen. Daher ist es auch wichtig, in all diesen Patienten einen *KIT*-Mutationsstatus zu erheben [33, 41, 42].

Bei der AdvSM stehen Mediator-vermittelte Symptome meist nicht so stark im Vordergrund der klinischen Symptomatik wie bei der ISM. Trotzdem erhalten auch alle Patienten mit AdvSM prophylaktisch HR1- und HR2-Blocker. Besonders bei einer gleichzeitig laufenden zytoreduktiven Therapie ist eine konsequente zusätzliche Therapie mit HR1- und HR2-Blockern unabdingbar (Abfangen von Nebenwirkungen, GI-Schleimhaut-Schutz, etc.). Vor einer ersten zytostatischen Therapie wird auch eine prophylaktische Therapie mit „Extradosen“ von HR1-Blockern plus Glucocorticosteroiden empfohlen. Als der „beste“ HR1-Blocker wird oft Desloratadin propagiert, da dieser (so wie auch Loratadine) eine gewisse wachstumshemmende Wirkung auf neoplastische Mastzellen ausüben kann. Interessanterweise hemmt auch Midostaurin mitunter erheblich die Aktivierung der normalen und neoplastischen Mastzellen. Und letztlich können auch Glucocorticosteroide die Mastzellaktivierung hemmen. Sie haben bei Diarrhö, Malabsorption, Gewichtsverlust und Aszites eine mitunter gute symptomatische Wirkung. Das Ansprechen auf eine Anti-mediator-Therapie sollte mithilfe publizierter Response-Kriterien ermittelt werden, und zwar sowohl in der ISM als auch in der AdvSM [43, 44].

Bei rasch progredienter ASM und MCL ist eine intensivere Therapie notwendig, in der Regel eine Polychemotherapie, wenn möglich mit nachgeschalteter allogener SZT. Dasselbe gilt für Patienten mit SM-AML, wobei hier die AML als Hochrisiko-AML (sekundär) eingestuft werden muss. Eine post-SZT Therapie mit einem KIT-Inhibitor kann in Erwägung gezogen werden, vor allem bei *KIT* D816V positiver AdvSM. Zur palliativen Therapie eignet sich Hydroxyurea, in manchen Fällen muss auch eine Kombination von Hydroxyurea und Glucocorticosteroiden zur gleichzeitigen Kontrolle der Symptome eingesetzt werden. Einzelne Patienten sind zwischenzeitlich bei entsprechender Indikation, z.B. SM-CMML-2 oder SM-AML, mit Azacytidin oder Decitabine mit partiellen, aber regelhaft nicht anhaltenden Remissionen behandelt worden. Alle Patienten sollten, wenn möglich, innerhalb klinischer Studien behandelt werden (Abbildung 2) [2, 11, 29, 42]. Generell gilt bei SM-AHN, dass die AHN so behandelt werden soll, als ob keine SM vorhanden wäre und auch die SM so, als wäre keine AHN diagnostiziert worden.

8 Verlaufskontrolle und Nachsorge

Erwachsene Patienten mit ISM und stabiler SSM sollten im Verlauf mindestens einmal jährlich kontrolliert werden. Bei der AdvSM richten sich die Intervalle und das Ausmaß der Kontrolluntersuchungen (Tabelle 13) nach individuellen Gesichtspunkten, u.a. Symptome, Subtyp, Tryptase, Blutbildveränderungen, Organbeteiligung und -dysfunktion, *KIT*-Mutationslast, Therapiemodalität/Therapieintensität. Bisher gibt es wenige Daten bezüglich der Krankheitsevolution. Eine Progression der ISM (cave: evtl. bereits multilineäre Beteiligung oder frühe SM-AHN) in eine AdvSM ist selten (etwa 5-10%). Ein Übergang der AdvSM in eine noch „aggressivere“ SM (sekundäre MCL oder AML) wird hingegen in bis zu 30% der Patienten beobachtet. Andererseits geht auch die SSM mit einer multilineären Beteiligung einher und ist trotzdem in der Regel mit einer günstigen Prognose assoziiert. Ein Frühzeichen für eine Progression und Indikation für eine rasche Abklärung ist der kontinuierliche Anstieg der basalen Serumtryptase oder der *KIT* D816V Muta-

tionslast (cave: schwankende Tryptasewerte bei Mastzellaktivierung, z.B. bei Allergie) [10, 43, 45].

Tabelle 13: Verlaufskontrolle

Verlaufskontrolle (mit oder ohne Therapie)	<ul style="list-style-type: none"> • Klinische Untersuchung (Körpergröße, Gewicht, qualitativer und quantitativer Hautbefall, Leber/Milzgröße, Aszites, LK-Status) • Blut- und Differentialblutbild • Serum: Tryptase, AP, Albumin, β2-Mikroglobulin, Vitamin D3, Fibrinogen, CRP • <i>KIT</i> D816V Mutationslast • Individuell: Allergiestatus (Gesamt-IgE, evtl. spezifisches IgE) [3, 9, 11, 14] • Osteodensitometrie, Sono-Abdomen, KM-Zytologie/-Histologie, evtl. CT/MRT • Ansprechparameter: C-Findings, Tryptase, Monozytose/Eosinophilie, Organomegalie/-dysfunktion, KM-Infiltration, <i>KIT</i> D816V Mutationslast
V.a. Resistenz/Progression	<ul style="list-style-type: none"> • KM-Punktion (Zytologie [MCL?, AML?], Histologie, evtl. Zytogenetik) • Myeloisches Panel (bekannte Mutationen, neue Mutationen, z.B. K/N-RAS, TP53)

Eine teilweise oder vollständige Rückbildung der C-Findings ohne gleichzeitige Verschlechterung von anderen C-Findings gilt als gutes bzw. komplettes klinisches Ansprechen. Daneben sind das Ausmaß des Rückgangs von KM-Infiltration, Tryptase und AP im Serum, *KIT* D816V Mutationslast und Splenomegalie zu berücksichtigen. Selten (vor allem nach allogener SZT) kann eine komplette hämatologische Remission erreicht werden (kein Nachweis einer SM mehr möglich) [9, 46, 47]. Zur Erfassung der Lebensqualität und anderer subjektiver Parameter eignen sich Symptomfragebogen.

9 Literatur

1. Valent P, Oude Elberink JNG, Gorska A, et al. The Data Registry of the European Competence Network on Mastocytosis (ECNM): Set Up, Projects, and Perspectives. *J Allergy Clin Immunol Pract* 7:81-7, 2019. DOI:10.1016/j.jaip.2018.09.024
2. Valent P, Akin C, Metcalfe DD. Mastocytosis: 2016 updated WHO classification and novel emerging treatment concepts. *Blood* 129:1420-7, 2017. DOI:10.1182/blood-2016-09-731893
3. Jawhar M, Schwaab J, Schnittger S, et al. Additional mutations in *SRSF2*, *ASXL1* and/or *RUNX1* identify a high-risk group of patients with *KIT* D816V(+) advanced systemic mastocytosis. *Leukemia* 30:136-43, 2016. DOI:10.1038/leu.2015.284
4. Jawhar M, Schwaab J, Alvarez-Twose I, et al. MARS: Mutation-Adjusted Risk Score for Advanced Systemic Mastocytosis. *J Clin Oncol* 37:2846-56, 2019. DOI:10.1200/JCO.19.00640
5. Lubke J, Naumann N, Kluger S, et al. Inhibitory effects of midostaurin and avapritinib on myeloid progenitors derived from patients with *KIT* D816V positive advanced systemic mastocytosis. *Leukemia* 33:1195-205, 2019. DOI:10.1038/s41375-019-0450-8
6. Jawhar M, Dohner K, Kreil S, et al. *KIT* D816 mutated/CBF-negative acute myeloid leukemia: a poor-risk subtype associated with systemic mastocytosis. *Leukemia* 33:1124-34, 2019. DOI:10.1038/s41375-018-0346-z
7. Brockow K. Epidemiology, prognosis, and risk factors in mastocytosis. *Immunol Allergy Clin North Am* 34:283-95, 2014. DOI:10.1016/j.iac.2014.01.003
8. Hartmann K, Henz BM. Mastocytosis: recent advances in defining the disease. *Br J Dermatol* 144:682-95, 2001. DOI:10.1046/j.1365-2133.2001.04123.x
9. Valent P, Akin C, Escibano L, et al. Standards and standardization in mastocytosis: consensus statements on diagnostics, treatment recommendations and response criteria.

- European journal of clinical investigation 37:435-53, 2007. DOI:10.1111/j.1365-2362.2007.01807.x
10. Akin C. Mast cell activation disorders. *J Allergy Clin Immunol Pract* 2:252-7 e1; quiz 8, 2014. DOI:10.1016/j.jaip.2014.03.007
 11. Jawhar M, Dohner K, Kreil S, et al. KIT D816 mutated/CBF-negative acute myeloid leukemia: a poor-risk subtype associated with systemic mastocytosis. *Leukemia* 2019. DOI:10.1038/s41375-018-0346-z
 12. Naumann N, Jawhar M, Schwaab J, et al. Incidence and prognostic impact of cytogenetic aberrations in patients with systemic mastocytosis. *Genes Chromosomes Cancer* 57:252-9, 2018. DOI:10.1002/gcc.22526
 13. Jawhar M, Schwaab J, Meggendorfer M, et al. The clinical and molecular diversity of mast cell leukemia with or without associated hematologic neoplasm. *Haematologica* 102:1035-43, 2017. DOI:10.3324/haematol.2017.163964
 14. Jawhar M, Schwaab J, Naumann N, et al. Response and progression on midostaurin in advanced systemic mastocytosis: KIT D816V and other molecular markers. *Blood* 130:137-45, 2017. DOI:10.1182/blood-2017-01-764423
 15. Jawhar M, Schwaab J, Hausmann D, et al. Splenomegaly, elevated alkaline phosphatase and mutations in the SRSF2/ASXL1/RUNX1 gene panel are strong adverse prognostic markers in patients with systemic mastocytosis. *Leukemia* 30:2342-50, 2016. DOI:10.1038/leu.2016.190
 16. Jawhar M, Schwaab J, Schnittger S, et al. Molecular profiling of myeloid progenitor cells in multi-mutated advanced systemic mastocytosis identifies KIT D816V as a distinct and late event. *Leukemia* 29:1115-22, 2015. DOI:10.1038/leu.2015.4
 17. Erben P, Schwaab J, Metzgeroth G, et al. The KIT D816V expressed allele burden for diagnosis and disease monitoring of systemic mastocytosis. *Ann Hematol* 93:81-8, 2014. DOI:10.1007/s00277-013-1964-1
 18. Schwaab J, Schnittger S, Sotlar K, et al. Comprehensive mutational profiling in advanced systemic mastocytosis. *Blood* 122:2460-6, 2013. DOI:10.1182/blood-2013-04-496448
 19. Sotlar K, Colak S, Bache A, et al. Variable presence of KITD816V in clonal haematological non-mast cell lineage diseases associated with systemic mastocytosis (SM-AHNMD). *J Pathol* 220:586-95, 2010. DOI:10.1002/path.2677
 20. Jawhar M, Schwaab J, Horny HP, et al. Impact of centralized evaluation of bone marrow histology in systemic mastocytosis. *European journal of clinical investigation* 46:392-7, 2016. DOI:10.1111/eci.12607
 21. Shah S, Pardanani A, Elala YC, et al. Cytogenetic abnormalities in systemic mastocytosis: WHO subcategory-specific incidence and prognostic impact among 348 informative cases. *Am J Hematol* 93:1461-6, 2018. DOI:10.1002/ajh.25265
 22. Damaj G, Joris M, Chandesris O, et al. ASXL1 but not TET2 mutations adversely impact overall survival of patients suffering systemic mastocytosis with associated clonal hematologic non-mast-cell diseases. *PLoS One* 9:e85362, 2014. DOI:10.1371/journal.pone.0085362
 23. Riffel P, Jawhar M, Gawlik K, et al. Magnetic resonance imaging reveals distinct bone marrow patterns in indolent and advanced systemic mastocytosis. *Ann Hematol* 98:2693-701, 2019. DOI:10.1007/s00277-019-03826-4
 24. Riffel P, Schwaab J, Lutz C, et al. An increased bone mineral density is an adverse prognostic factor in patients with systemic mastocytosis. *J Cancer Res Clin Oncol* 2020. DOI:10.1007/s00432-019-03119-3

25. Valent P, Horny HP, Escribano L, et al. Diagnostic criteria and classification of mastocytosis: a consensus proposal. *Leuk Res* 25:603-25, 2001. DOI:[10.1016/s0145-2126\(01\)00038-8](https://doi.org/10.1016/s0145-2126(01)00038-8)
26. Valent P, Akin C, Sperr WR, et al. Smouldering mastocytosis: a novel subtype of systemic mastocytosis with slow progression. *Int Arch Allergy Immunol* 127:137-9, 2002. DOI:[10.1159/000048185](https://doi.org/10.1159/000048185)
27. Jordan JH, Fritsche-Polanz R, Sperr WR, et al. A case of 'smouldering' mastocytosis with high mast cell burden, monoclonal myeloid cells, and C-KIT mutation Asp-816-Val. *Leuk Res* 25:627-34, 2001. DOI:[10.1016/s0145-2126\(01\)00019-4](https://doi.org/10.1016/s0145-2126(01)00019-4)
28. Valent P, Sotlar K, Sperr WR, et al. Refined diagnostic criteria and classification of mast cell leukemia (MCL) and myelomastocytic leukemia (MML): a consensus proposal. *Ann Oncol* 25:1691-700, 2014. DOI:[10.1093/annonc/mdu047](https://doi.org/10.1093/annonc/mdu047)
29. Valent P, Akin C, Hartmann K, et al. Advances in the Classification and Treatment of Mastocytosis: Current Status and Outlook toward the Future. *Cancer Res* 77:1261-70, 2017. DOI:[10.1158/0008-5472.CAN-16-2234](https://doi.org/10.1158/0008-5472.CAN-16-2234)
30. Jawhar M, Schwaab J, Hausmann D, et al. Splenomegaly, elevated alkaline phosphatase and mutations in the SRSF2/ASXL1/RUNX1 gene panel are strong adverse prognostic markers in patients with systemic mastocytosis. *Leukemia* 2016. DOI:[10.1038/leu.2016.190](https://doi.org/10.1038/leu.2016.190)
31. Reiter A, Gotlib J. Myeloid neoplasms with eosinophilia. *Blood* 129:704-14, 2017. DOI:[10.1182/blood-2016-10-695973](https://doi.org/10.1182/blood-2016-10-695973)
32. DeAngelo DJ, George TI, Linder A, et al. Efficacy and safety of midostaurin in patients with advanced systemic mastocytosis: 10-year median follow-up of a phase II trial. *Leukemia* 32:470-8, 2018. DOI:[10.1038/leu.2017.234](https://doi.org/10.1038/leu.2017.234)
33. Gotlib J, Kluijn-Nelemans HC, George TI, et al. Efficacy and Safety of Midostaurin in Advanced Systemic Mastocytosis. *N Engl J Med* 374:2530-41, 2016. DOI:[10.1056/NEJMoa1513098](https://doi.org/10.1056/NEJMoa1513098)
34. Casassus P, Caillat-Vigneron N, Martin A, et al. Treatment of adult systemic mastocytosis with interferon-alpha: results of a multicentre phase II trial on 20 patients. *Br J Haematol* 119:1090-7, 2002. DOI:[10.1046/j.1365-2141.2002.03944.x](https://doi.org/10.1046/j.1365-2141.2002.03944.x)
35. Kluijn-Nelemans HC, Jansen JH, Breukelman H, et al. Response to interferon alfa-2b in a patient with systemic mastocytosis. *N Engl J Med* 326:619-23, 1992. DOI:[10.1056/NEJM199202273260907](https://doi.org/10.1056/NEJM199202273260907)
36. Hauswirth AW, Simonitsch-Klupp I, Uffmann M, et al. Response to therapy with interferon alpha-2b and prednisolone in aggressive systemic mastocytosis: report of five cases and review of the literature. *Leuk Res* 28:249-57, 2004. DOI:[10.1016/s0145-2126\(03\)00259-5](https://doi.org/10.1016/s0145-2126(03)00259-5)
37. Kluijn-Nelemans HC, Oldhoff JM, Van Doormaal JJ, et al. Cladribine therapy for systemic mastocytosis. *Blood* 102:4270-6, 2003. DOI:[10.1182/blood-2003-05-1699](https://doi.org/10.1182/blood-2003-05-1699)
38. Bohm A, Sonneck K, Gleixner KV, et al. In vitro and in vivo growth-inhibitory effects of cladribine on neoplastic mast cells exhibiting the imatinib-resistant KIT mutation D816V. *Exp Hematol* 38:744-55, 2010. DOI:[10.1016/j.exphem.2010.05.006](https://doi.org/10.1016/j.exphem.2010.05.006)
39. Ustun C, Reiter A, Scott BL, et al. Hematopoietic stem-cell transplantation for advanced systemic mastocytosis. *J Clin Oncol* 32:3264-74, 2014. DOI:[10.1200/JCO.2014.55.2018](https://doi.org/10.1200/JCO.2014.55.2018)
40. Ustun C, Gotlib J, Popat U, et al. Consensus Opinion on Allogeneic Hematopoietic Cell Transplantation in Advanced Systemic Mastocytosis. *Biol Blood Marrow Transplant* 22:1348-56, 2016. DOI:[10.1016/j.bbmt.2016.04.018](https://doi.org/10.1016/j.bbmt.2016.04.018)

41. Alvarez-Twose I, Matito A, Morgado JM, et al. Imatinib in systemic mastocytosis: a phase IV clinical trial in patients lacking exon 17 KIT mutations and review of the literature. *Oncotarget* 8:68950-63, 2017. DOI:10.18632/oncotarget.10711
42. Valent P, Akin C, Hartmann K, et al. Midostaurin: a magic bullet that blocks mast cell expansion and activation. *Ann Oncol* 28:2367-76, 2017. DOI:10.1093/annonc/mdx290
43. Valent P, Akin C, Arock M, et al. Definitions, criteria and global classification of mast cell disorders with special reference to mast cell activation syndromes: a consensus proposal. *Int Arch Allergy Immunol* 157:215-25, 2012. DOI:10.1159/000328760
44. Hadzijusufovic E, Peter B, Gleixner KV, et al. H1-receptor antagonists terfenadine and loratadine inhibit spontaneous growth of neoplastic mast cells. *Exp Hematol* 38:896-907, 2010. DOI:10.1016/j.exphem.2010.05.008
45. Valent P. Mast cell activation syndromes: definition and classification. *Allergy* 68:417-24, 2013. DOI:10.1111/all.12126
46. Gotlib J, Pardanani A, Akin C, et al. International Working Group-Myeloproliferative Neoplasms Research and Treatment (IWG-MRT) & European Competence Network on Mastocytosis (ECNM) consensus response criteria in advanced systemic mastocytosis. *Blood* 121:2393-401, 2013. DOI:10.1182/blood-2012-09-458521
47. Valent P, Akin C, Sperr WR, et al. Aggressive systemic mastocytosis and related mast cell disorders: current treatment options and proposed response criteria. *Leuk Res* 27:635-41, 2003. DOI:10.1016/s0145-2126(02)00168-6

10 Aktive Studien (Stand 2/2020)

Avapritinib (BLU-285) ist ein oraler Inhibitor von *KIT* Exon 17 Mutationen und *PDGFRA* D842V, dessen Wirksamkeit und Sicherheit aktuell in einer Phase-II-Studie bei Patienten mit AdvSM getestet wird. In Deutschland allerdings nur bei Resistenz oder Intoleranz gegenüber Midostaurin. Weltweit, aber noch nicht in Deutschland aktiviert ist eine weitere Studie zur Therapie der symptomatischen ISM und SSM.

DCC-2618 ist ein oraler Pan-PDGFR und KIT-Inhibitor, dessen Wirksamkeit nach erfolgsversprechenden *in vitro* Ergebnissen in Phase I/II Studien bei Patienten mit symptomatischer SSM und AdvSM getestet wird

11 Therapieprotokolle

- [Mastozytose, systemische - Therapieprotokolle](#)

13 Zulassungsstatus

- [Mastozytose, systemische - Zulassungsstatus von Medikamenten](#)

15 Links

Ein Video zur Durchführung der Knochenmarkpunktion wurde vom Krankenhaus der Elisabethinen in Linz zur Ausbildung und für Pat. erstellt (<https://www.youtube.com/watch?v=3RgGmErO50g>).

European Competence Network on Mastocytosis (ECNM): <https://www.ecnm.eu/>

16 Anschriften der Verfasser

Prof. Dr. med. Andreas Reiter

Universitätsklinikum Mannheim
Medizinische Fakultät Mannheim
III. Medizinische Klinik
Theodor-Kutzer-Ufer 1-3
68167 Mannheim
andreas.reiter@medma.uni-heidelberg.de

PD Dr. med. Mohamad Jawhar

Universitätsmedizin Mannheim
III. Medizinische Klinik
Medizinische Klinik Hämatologie/Onkologie
Theodor-Kutzer-Ufer 1-3
68167 Mannheim
mohamad.jawhar@medma.uni-heidelberg.de

Dr. med. Dr. rer. nat. Stefan Balabanov

Universitätsspital Zürich
Klinik für Hämatologie
Rämistr. 100
CH-8091 Zürich
stefan.balabanov@usz.ch

Prof. Dr. med. Nikolas von Bubnoff

Universitätsklinikum Schleswig-Holstein
Campus Lübeck
Klinik für Hämatologie und Onkologie
Ratzeburger Allee
23538 Lübeck
nikolas.vonBubnoff@uksh.de

Dr. med. Jens Panse

Universitätsklinikum RWTH Aachen
Medizinische Klinik IV
Klinik für Onkologie, Hämatologie,
Hämostaseologie und Stammzelltransplantation
Pauwelsstr. 30
52074 Aachen
jpanse@ukaachen.de

Prof. Dr. med. Wolfgang Reinhard Sperr

AKH Wien
Klinik f. Innere Medizin I
Abt.f. Hämatologie und Hämostaseologie
Währinger Gürtel 18-20
A-1090 Wien
wolfgang.r.sperr@meduniwien.ac.at

Prof. Dr. med. Peter Valent
 Medizinische Universität Wien
 Klinikum für Innere Medizin I
 Währinger Gürtel 18 - 20
 A-1090 Wien
peter.valent@meduniwien.ac.at

17 Erklärungen zu möglichen Interessenkonflikten

nach den [Regeln der tragenden Fachgesellschaften](#).

Name	Anstellung	Beratung / Gutachten	Aktien/ Fonds	Patent / Urheberrecht/ Lizenz	Honorare	Finanzierung wissenschaftlicher Untersuchungen	Andere finanzielle Beziehungen	Andere mögliche COI ¹
Reiter	Universitätsmedizin Mannheim	Novartis, Blueprint, Celgene, Deciphera, Incyte	-	-	Novartis, Blueprint, Celgene, Deciphera, Incyte	Novartis	Novartis, Blueprint, Celgene, Deciphera, Incyte	-
Jawhar	Universitätsmedizin Mannheim	-	-	-	-	-	-	-
Balabanov	Universitätsklinikum Zürich	-	-	-	-	-	-	-
von Bubnoff	Universitätsklinikum Schleswig-Holstein, Campus Lübeck	Novartis	-	-	Amgen, Novartis, BMS, Astra Zeneca	Novartis	Novartis	-
Panse	Universitätsklinikum RWTH Aachen	Alexion, BMS, Boehringer Ingelheim, MSD, Novartis, Pfizer, Chugai, Apellis, Roche, Blueprint Medicines, Deciphera	-	-	Alexion, BMS, Boehringer Ingelheim, MSD, Novartis, Pfizer, Chugai, Apellis, Roche, Blueprint Medicines, Deciphera	-	-	-
Sperr	Medizinische Universität Wien, Ludwig Boltzmann Institut	-	-	-	AbbVie, Amgen, Astellas, Celgene, Daiichi Sankyo, Deciphera, Incyte, Jazz, Novartis, Pfizer, Thermo Fisher	Thermo Fisher, Lipomed	-	-
Valent	Medizinische Universität Wien, Ludwig Boltzmann Institut	-	-	-	Novartis, Celgene, Pfizer, Incyte, Accord, Astellas, Daiichi Sankyo	Celgene, Pfizer	-	-

Legende:

¹ *COI: Conflict of Interest, Interessenkonflikt;*

² *- kein Interessenkonflikt*