

# Morbus Castleman

## Leitlinie

Empfehlungen der Fachgesellschaft zur Diagnostik und Therapie hämatologischer und onkologischer Erkrankungen

## **Herausgeber**

DGHO Deutsche Gesellschaft für Hämatologie und  
Medizinische Onkologie e.V.  
Bauhofstr. 12  
10117 Berlin

Geschäftsführender Vorsitzender: Prof. Dr. med. Hermann Einsele

Telefon: +49 (0)30 27 87 60 89 - 0

[info@dgho.de](mailto:info@dgho.de)

[www.dgho.de](http://www.dgho.de)

## **Ansprechpartner**

Prof. Dr. med. Bernhard Wörmann  
Medizinischer Leiter

## **Quelle**

[www.onkopedia.com](http://www.onkopedia.com)

Die Empfehlungen der DGHO für die Diagnostik und Therapie hämatologischer und onkologischer Erkrankungen entbinden die verantwortliche Ärztin / den verantwortlichen Arzt nicht davon, notwendige Diagnostik, Indikationen, Kontraindikationen und Dosierungen im Einzelfall zu überprüfen! Die DGHO übernimmt für Empfehlungen keine Gewähr.

# Inhaltsverzeichnis

<b>1 Zusammenfassung</b> .....	<b>2</b>
<b>2 Grundlagen</b> .....	<b>2</b>
2.1 Definition und Basisinformation .....	2
2.2 Epidemiologie .....	2
2.3 Pathogenese .....	3
<b>3 Vorbeugung und Früherkennung</b> .....	<b>3</b>
3.2 Früherkennung .....	3
<b>4 Klinisches Bild</b> .....	<b>3</b>
4.1 Symptome .....	3
<b>5 Diagnose</b> .....	<b>4</b>
5.1 Diagnose-Kriterien .....	4
5.2 Diagnostik .....	5
5.2.1 Erstdiagnose .....	5
5.3 Klassifikation .....	5
5.5 Differenzialdiagnose .....	5
<b>6 Therapie</b> .....	<b>6</b>
6.1 Therapiestruktur .....	6
6.1.1 Erstlinientherapie .....	7
6.1.1.1 Unizentrischer M. Castleman (UCD) .....	7
6.1.1.2 HHV-8-assoziiertes / HIV-positives Multizentrisches M. Castleman (MCD) .....	7
6.1.1.3 POEMS-assoziiertes Multizentrisches M. Castleman (MCD) .....	7
6.1.1.4 Idiopathisches Multizentrisches M. Castleman .....	8
6.1.2 Therapie im Rezidiv .....	9
<b>8 Verlaufskontrolle und Nachsorge</b> .....	<b>9</b>
<b>9 Literatur</b> .....	<b>9</b>
<b>11 Therapieprotokolle</b> .....	<b>11</b>
<b>13 Zulassungsstatus</b> .....	<b>11</b>
<b>15 Anschriften der Experten</b> .....	<b>11</b>
<b>16 Erklärungen zu möglichen Interessenkonflikten</b> .....	<b>12</b>

# Morbus Castleman

**Stand:** Juni 2022

## **Erstellung der Leitlinie:**

- [Regelwerk](#)
- [Interessenkonflikte](#)

**Autoren:** Kai Hübel, Christian Hoffmann, Stefan Balabanov, Marcus Hentrich, Andrea Kerkhoff, Stefan Tobias Knop, Andreas Rosenwald, Wolfgang Willenbacher, Bernhard Wörmann

## **1 Zusammenfassung**

Der M. Castleman ist eine seltene, lymphoproliferative Erkrankung, welche durch unterschiedliche Krankheitsbilder mit sehr variablen Verlaufsformen charakterisiert ist. Insbesondere der multizentrische M. Castleman ist eine Systemerkrankung mit zum Teil schweren Verläufen. Die Diagnose erfolgt in enger Kooperation zwischen Pathologie und behandelnden Ärzt\*innen. Auch wenn sich die therapeutischen Optionen in den letzten Jahren erweitert haben, bleibt die Behandlung schwierig. Schwere, therapierefraktäre Verläufe sind möglich. Überdies ist der Erfolg einzelner Therapiemodalitäten kaum vorhersehbar.

## **2 Grundlagen**

### **2.1 Definition und Basisinformation**

Unter der Bezeichnung Morbus Castleman (Synonyma: Castleman-Erkrankung, angiofollikuläre Lymphknoten-Hyperplasie, Riesenlymphknotenhyperplasie) wird eine seltene, heterogene Gruppe von Erkrankungen mit charakteristischen histopathologischen Veränderungen der Lymphknoten erfasst. Die Erstbeschreibung erfolgte 1954 als „lokalisierte Hyperplasie des lymphatischen Gewebes“ durch den amerikanischen Pathologen Benjamin Castleman [1]. Der M. Castleman kann sich dabei „unizentrisch“ (UCD; lokalisierter Lymphknotenbefall mit exzellenter Prognose) oder „multizentrisch“ (MCD, mindestens zwei Regionen betroffen, potentiell lebensbedrohlich) präsentieren. Je nach Ursache wird der MCD unterteilt in Virus-assoziiert (durch HHV-8, häufig im Rahmen einer HIV-Infektion), POEMS-assoziiert oder idiopathisch (iMCD).

### **2.2 Epidemiologie**

Verlässliche Daten zur Epidemiologie des M. Castleman existieren nicht, da eine hohe Dunkelziffer auf Grund von nicht diagnostizierten Fällen vermutet wird. Daten aus den USA belegen jedoch ein häufigeres Auftreten des UCD (ca. 16 Fälle pro Millionen Patientenjahre) im Vergleich zum iMCD (ca. 5 Fälle pro Millionen Patientenjahre) [2]. Bei HIV-positiven Patient\*innen liegt die Inzidenz höher (4,3 Fälle pro 10.000 Patientenjahre), mit möglicherweise ansteigender Tendenz [3].

Beim iMCD liegt das mediane Erkrankungsalter bei 50 Jahren, die Erkrankung kann jedoch in jedem Lebensalter auftreten. Männer sind mit 58% etwas häufiger betroffen als Frauen [4].

## 2.3 Pathogenese

Die Pathogenese des M. Castleman ist vielfach noch nicht gut verstanden. Beim UCD wird von einer klonalen Expansion nodaler Stromazellen einschließlich dysfunktionaler, folliculärer dendritischer Zellen ausgegangen [5]. Eine Assoziation mit HHV-8 findet sich beim UCD praktisch nie. Den verschiedenen Formen des MCD ist eine Überproduktion von Interleukin-6 (IL-6) gemeinsam, die Ursache für den IL-6-Anstieg ist aber zumindest bei iMCD unklar. Als weitere Pathomechanismen werden eine T-Zell-Aktivierung sowie eine Überproduktion von „Vascular Endothelial Growth Factor“ (VEGF) vermutet. Für den HHV-8-positiven MCD induziert das Virus die Produktion eines viralen Interleukins, welches dem humanen IL-6 ähnelt und für die klinisch sehr eindrucksvollen „Zytokin-Stürme“ beim HHV-8-positiven MCD verantwortlich ist [6]. Beim iMCD werden drei Ursachen für die Überproduktion von IL-6 diskutiert: Autoantikörper oder inflammatorische Zellen stimulieren eine bisher nicht bekannte Zielzelle zur Produktion von IL-6, maligne Zellen induzieren die ektopische Produktion von IL-6, oder bisher nicht identifizierte Viren produzieren IL-6 [7, 8]. Entscheidend ist die Rolle insbesondere von IL-6 als gemeinsamem Mediator der Symptomatik, Histopathologie und Pathogenese des MCD.

## 3 Vorbeugung und Früherkennung

Die Verhinderung einer HIV-Infektion ist eine prophylaktische Maßnahme gegen einen HHV-8-assoziierten MCD. Früherkennungsprogramme existieren wegen der Seltenheit der Erkrankung nicht.

### 3.2 Früherkennung

## 4 Klinisches Bild

### 4.1 Symptome

Das heterogene Krankheitsbild des M. Castleman spiegelt sich auch im klinischen Bild wider: das Spektrum reicht von asymptomatischen Patient\*innen bis zu fulminanten Verläufen mit hohem Therapiedruck. Insbesondere der UCD ist häufig asymptomatisch und ein Zufallsbefund; Symptome können jedoch durch die Kompression vitaler Strukturen entstehen. In seltenen Fällen wird über MCD-ähnliche Entzündungsreaktionen berichtet. Der HHV-8-assoziierte MCD präsentiert sich häufig durch einen schubweisen Erkrankungsverlauf; Perioden relativen Wohlbefindens wechseln mit Phasen, die durch ausgeprägtes Krankheitsgefühl gekennzeichnet sind. In diesen Phasen findet sich fast immer eine ausgeprägte B-Symptomatik, eine Splenomegalie oder Hepatosplenomegalie sowie eine Hypalbuminämie mit Ödemen. Im Labor kann sich eine deutliche Anämie, Thrombozytopenie und CRP-Erhöhung finden. Auch beim iMCD findet sich ein breites Spektrum an klinischen Symptomen, welches von milden, Grippe-ähnlichen Symptomen bis zum Multiorgan-Versagen reicht [9]. Ausgelöst u.a. durch einen Anstieg von IL-6 und VEGF finden sich als führende Symptome Fieber, Nachtschweiß, Gewichtsverlust, eine Lymphadenopathie, Ödeme, Aszites, eine Hepatosplenomegalie, eine Hypalbuminämie und Anämie sowie ein Anstieg des CRP [10]. Viele Patient\*innen berichten über eine Fatigue-Symptomatik. Eine Sonderform des iMCD stellt das „TAFRO“-Syndrom dar, welches häufig fulminant verläuft und charakterisiert ist durch einen Symptomenkomplex aus Thrombozytopenie ( $<100.000/\mu\text{l}$ ), Aszites, Fieber  $>38^{\circ}\text{C}$ , retikuläre Fibrose im Knochenmark und Organomegalie (drei von fünf Kriterien müssen vorliegen) bei normalen Immunglobulinen [11]. Beim POEMS-assoziierten MCD findet sich ein Syndrom aus Polyneuropathie, Organomegalie, Endokrinopathie, monoklonaler Gammopathie und Hautveränderungen [12].

# 5 Diagnose

## 5.1 Diagnose-Kriterien

Die Diagnose des iMCD erfolgt anhand von Konsensuskriterien, die 2017 durch eine internationale Arbeitsgruppe auf Basis von 244 Fällen erarbeitet und verabschiedet wurden [9]. Hierbei werden zwei Hauptkriterien und elf Nebenkriterien unterschieden, letztere nochmal unterteilt in klinische Kriterien und Laborkriterien. Bei Vorliegen beider Hauptkriterien und von zwei Nebenkriterien (darunter mindestens ein Laborkriterium) gilt die Diagnose iMCD als gesichert, siehe [Tabelle 1](#). Voraussetzung für die Diagnose eines iMCD ist der Ausschluss von Differentialdiagnosen, siehe Kapitel 5.5.

**Tabelle 1: Haupt- und Nebenkriterien zur Diagnose des M.Castleman [9]**

<b>Hauptkriterien</b> (beide Kriterien müssen erfüllt sein)	
<b>1. Histopathologische Merkmale einer Lymphknoten-Exzisionsbiopsie vereinbar mit iMCD</b>	
<ul style="list-style-type: none"> <li>• Regressierte/atrophische/atretische Keimzentren, oft mit erweiterten Mantelzonen, die aus konzentrischen Lymphozytenringen mit „zwiebelschalartigem“ Aussehen bestehen</li> <li>• Prominenz follikulär dentritischer Zellen</li> <li>• Vaskularität, oft mit prominentem Endothel im Interfollikularraum und in die Keimzentren eindringenden Gefäßen mit einem „Lollipop“-Aussehen</li> <li>• Polytypische Plasmozytose im Interfollikularraum</li> <li>• Hyperplastische Keimzentren</li> </ul>	
<b>2. Vergrößerte Lymphknoten (≥1 cm Kurzachsendurchmesser in ≥2 Lymphknotenregionen)</b>	
<b>Nebenkriterien</b> (mind. 2 von 11 Kriterien und mind. 1 Labor-Kriterium müssen erfüllt sein)	
<b>Klinische Kriterien</b>	
<ol style="list-style-type: none"> <li>1. Konstitutionelle Symptome: Nachtschweiß, Fieber, Gewichtsverlust, Fatigue</li> <li>2. Splenomegalie und/oder Hepatomegalie</li> <li>3. Flüssigkeitsansammlung: Ödeme, Anasarka, Aszites oder Pleuraerguß</li> <li>4. Hauptveränderungen wie z.B. eruptive Kirschkämangiome oder violette Papeln</li> <li>5. Lymphozytäre interstitielle Pneumonitis</li> </ol>	
<b>Labor-Kriterien</b>	
<ol style="list-style-type: none"> <li>1. Erhöhtes C-reaktives Protein (&gt;10 mg/l)</li> <li>2. Anämie (Hb &lt;12,5 g/dl für Männer bzw. &lt;11,5 g/dl für Frauen)</li> <li>3. Thrombozytopenie (&lt; 150.000/µl) Thrombozytose (&gt; 400.000/µl)</li> <li>4. Hypoalbuminämie (Albumin &lt;3,5 g/dl)</li> <li>5. Niereninsuffizienz (GFR &lt;60 ml/min/1,73m<sup>2</sup>) oder Proteinurie (150 mg/24h oder 10mg/100ml)</li> <li>6. Polyklonale Hypergammaglobulinämie (IgG &gt;1700 mg/dl)</li> </ol>	

*In Anlehnung an [9]*

Für die Therapie des iMCD entscheidend ist neben der korrekten Diagnose die Beurteilung des Schweregrades. 2018 wurden fünf Kriterien definiert, die zur Beurteilung des Schweregrades herangezogen werden können [13]:

- ECOG ≥2
- Eingeschränkte Nierenfunktion (GFR <30 ml/min/1,73m<sup>2</sup> oder Kreatinin >3.0 mg/dl)
- Anasarka und/oder Aszites und/oder Pleura- oder Perikarderguss
- Hämoglobin ≤8,0 g/dl
- Lungenbeteiligung / interstitielle Pneumonie mit Dyspnoe

Ein iMCD gilt als „schwer“ bei Erfüllung von mindestens zwei der genannten Kriterien.

## 5.2 Diagnostik

### 5.2.1 Erstdiagnose

Grundlage jeder Diagnostik ist die Entnahme und histopathologische Aufarbeitung eines Lymphknotens. Dabei werden drei Erscheinungsformen unterschieden: Der hypervaskuläre Typ (häufiger beim UCM), der Plasmazell-Typ (häufiger beim HHV-8-positiven MCD), sowie der Mischtyp (insbesondere beim iMCD) [12]. Da eine molekulare Definition des M. Castleman fehlt, ist die enge Kooperation zwischen Kliniker und Pathologen essentiell: Oftmals kann erst durch ein Zusammenführen von klinischer Symptomatik und histopathologischem Bild die Verdachtsdiagnose gestellt werden. Erforderlich ist dann eine umfangreiche Diagnostik, welche in [Tabelle 2](#) zusammengestellt ist:

**Tabelle 2: Diagnostik bei V. a. M. Castleman [13]**

Histopathologie	Hyalin-vaskulär, plasmazellulär, Mischtyp, ggf. Referenzpathologie
Labor (allgemein)	Differentialblutbild, Nieren-/Leberfunktion, CRP, Blutsenkung, Fibrinogen, Immunglobuline und freie Leichtketten, Albumin, Ferritin
Immunologie	ANA, ANCA, Rheumafaktoren
Virologie	HIV-Test und ggf. PCR, HHV-8-Serologie und PCR
Bildgebung	CT Hals/Thorax/Abdomen (ggf. PET-CT)
Knochenmarkpunktion (Aspirat, Biopsie)	MGUS, Myelom, retikuläre Fibrose?
Organfunktion	Echokardiografie, Lungenfunktion

Findet sich in der Histopathologie und im klinischen Bild ein mit einem M. Castleman konsistenter Befund, erfolgt zunächst die Bildgebung zur Differenzierung zwischen UMC und MCD. Besteht der Verdacht auf einen MCD, müssen die Differentialdiagnosen ausgeschlossen werden (s.u.). Kann in der weiteren Aufarbeitung ein HHV-8-assoziiertes M. Castleman und ein POEMS-assoziiertes M. Castleman ausgeschlossen werden, bleibt der Verdacht auf einen iMCD.

## 5.3 Klassifikation

### 5.5 Differenzialdiagnose

Der Differentialdiagnostik des M. Castleman kommt eine besondere Bedeutung zu, da die klinische Symptomatik, die Histopathologie oder die Immunologie zahlreichen anderen Erkrankungen ähnelt und eine klare Abgrenzung oftmals schwierig ist. Insbesondere maligne Erkrankungen, Infektionserkrankungen und Autoimmunerkrankungen müssen ausgeschlossen werden. [Tabelle 3](#) zeigt wichtige Differentialdiagnosen des M. Castleman auf:

**Tabelle 3: Differentialdiagnose des Morbus Castleman**

<b>Infektionen</b>
<ul style="list-style-type: none"><li>• HIV-Infektion</li><li>• EBV-bedingte lymphoproliferative Erkrankungen, z.B. infektiöse Mononukleose oder chronisch aktive EBV-Infektionen</li><li>• Entzündung und Adenopathie bedingt durch unkontrollierte infektionen</li><li>• Granulomatöse Lymphknotenerkrankungen</li></ul>
<b>Autoimmun-/autoinflammatorische Erkrankungen</b>
<ul style="list-style-type: none"><li>• Systematischer Lupus erythematodes</li><li>• Rheumatoide Arthritis</li><li>• Morbus Still des Erwachsenen (AOSD)</li><li>• Juvenile idiopathische Arthritis</li><li>• Autoimmun bedingte lymphoproliferative Syndrome</li><li>• Makrophagen-Aktivierungs-Syndrom</li></ul>
<b>Maligne Erkrankungen</b>
<ul style="list-style-type: none"><li>• Lymphome (Hodgkin und Non-Hodgkin)</li><li>• Multiples Myelom</li><li>• Follikuläres dendritisches Retikulumzellsarkom</li><li>• POEMS-Syndrom</li></ul>

*Differentialdiagnosen des M. Castleman, in Anlehnung an [9]*

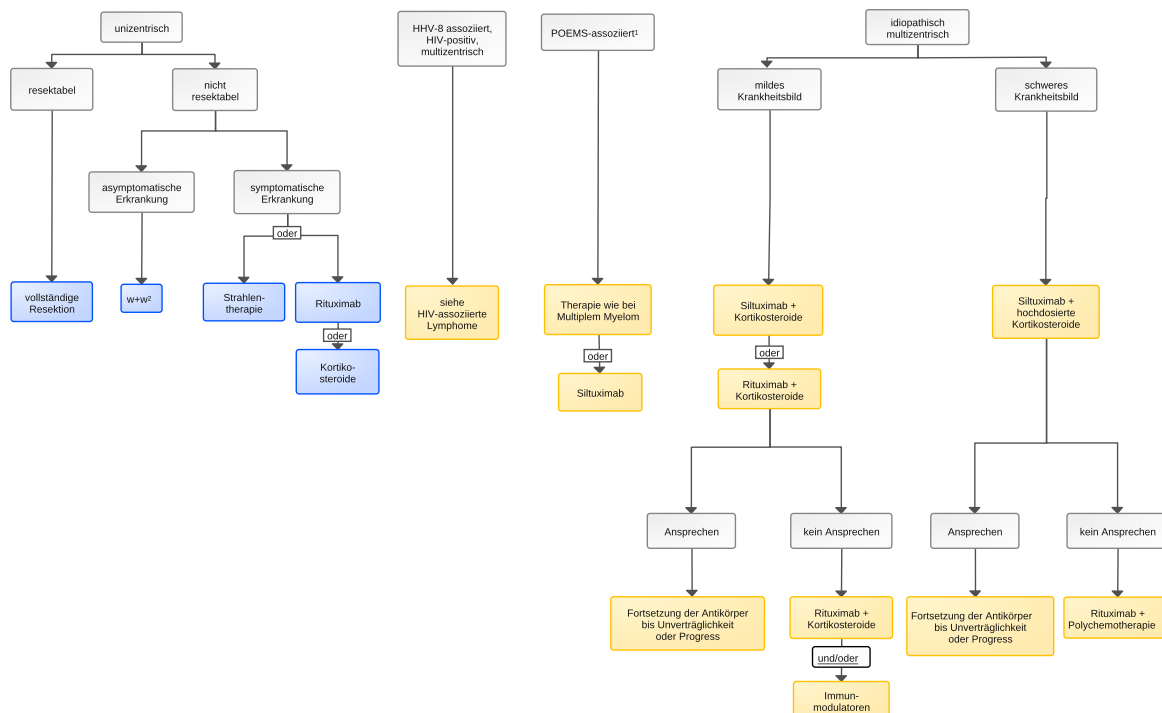
## 6 Therapie

### 6.1 Therapiestruktur

Die Therapie des M. Castleman richtet sich nach dem zugrundeliegenden Subtyp und der Symptomatik der Patient\*innen. Ein Algorithmus ist in [Abbildung 1](#) dargestellt.



**Abbildung 1: Algorithmus zur Therapie des idiopathischen M. Castleman**



Legende:

<sup>1</sup> POEMS – Syndrom: Polyneuropathie, Organomegalie, Endokrinopathie, monoklonaler Gammopathie und Hautveränderungen;

<sup>2</sup> w&w – abwartendes Verhalten (watch & wait);

### 6.1.1 Erstlinientherapie

#### 6.1.1.1 Unizentrischer M. Castleman (UCD)

Therapie der Wahl des UCD ist die vollständige Resektion des betroffenen Lymphknotens. Dieser Ansatz ist kurativ und führt bei 90% der Patient\*innen zu einer dauerhaften Therapiefreiheit. Sollte eine Resektion nicht möglich sein, kann zunächst abgewartet und beobachtet werden. Im Falle eines symptomatischen, nicht resektablen UCD sind lokale Verfahren wie die Strahlentherapie eine Option; alternativ werden Rituximab oder Steroide gegeben. Bei Vorliegen einer inflammatorischen Komponente kann auch der IL-6-Antikörper Siltuximab eingesetzt werden (cave: außerhalb der Zulassung) [14].

#### 6.1.1.2 HHV-8-assoziiertes / HIV-positiver Multizentrischer M. Castleman (MCD)

Beim HHV-8-assoziierten MCD, der sich vor allem bei HIV-Infizierten findet, stellt die Gabe von Rituximab (bei schweren Verläufen ggf. kombiniert mit Etoposid oder CHOP) eine sinnvolle Therapieoption dar [15, 16]. Für eine ausführlichere Beschreibung der Therapieoptionen sei auf die [Onkopedia-Leitlinie „HIV-assoziierte Lymphome“](#), Absatz 4.1.7, verwiesen.

#### 6.1.1.3 POEMS-assoziiertes Multizentrischer M. Castleman (MCD)

Generell ist die Datenlage zur Therapie des POEMS-assoziierten MCD nicht umfangreich und stützt sich auf Fallberichte und kleinere Studien. Zum Einsatz kommen Substanzen, die in der Myelomtherapie Verwendung finden, wie z.B. Melphalan, Thalidomid, Lenalidomid, Bortezomib, Carfilzomib oder Daratumumab. Sind Osteolysen vorhanden oder stehen polyneuropathische Beschwerden im Vordergrund, sollte grundsätzlich eine Myelom-spezifische Therapie erfolgen,

einschließlich einer Hochdosistherapie mit nachfolgender autologer Stammzelltransplantation bei geeigneten Patient\*innen. Bei hohen IL-6-Serumspiegeln kann auch Siltuximab eingesetzt werden [12].

#### **6.1.1.4 Idiopathischer Multizentrischer M. Castleman**

Die Empfehlungen zur Erstlinientherapie des iMCD beruhen auf den Ergebnissen einer Konsensus-Konferenz, an der 42 internationale Experten teilnahmen, und basiert auf den Erfahrungen von 344 Patient\*innen [13]. Dabei richtet sich die Therapie nach dem Schweregrad (s.o.), es wird zwischen milderen und schweren Verläufen unterschieden, siehe [Abbildung 1](#).

Grundlage der Erstlinientherapie ist unabhängig vom Schweregrad eine gegen IL-6-gerichtete Therapie. Hierfür steht seit 2014 der monoklonale Antikörper Siltuximab zur Verfügung. Die Zulassung erfolgte auf Basis einer randomisierten Studie, in der 79 Patient\*innen mit iMCD entweder alle drei Wochen mit Siltuximab (11 mg/kg KG i.v. über mindestens 30 Minuten) oder Placebo behandelt wurden [17]. Primärer Endpunkt war ein über mindestens 18 Wochen dauerhaftes Ansprechen, gemessen durch eine Reduktion der Tumorgroße und Verbesserung der klinischen Symptomatik. Während in der Placebogruppe kein Ansprechen zu beobachten war, lagen die Raten in der Verumgruppe beim 34%. Siltuximab war insgesamt gut verträglich, Nebenwirkungen  $\geq$  Grad 3 waren zwischen beiden Gruppen vergleichbar. Insgesamt 6% der Patient\*innen im experimentellen Arm hatten ein SAE („serious adverse event“) welches in Verbindung mit Siltuximab gesehen wurde (Infektion der unteren Atemwege, anaphylaktische Reaktionen, Sepsis). Die gute Verträglichkeit und Wirksamkeit von Siltuximab zeigt sich auch im Langzeitverlauf über sechs Jahre [18]. Ein Ansprechen auf Siltuximab sollte nach drei bis vier Applikationen zu beobachten sein, die Dauer der Therapie wird bei Respondern bis zur Unverträglichkeit oder zum Progress fortgeführt. Eventuell können bei gutem und konsistentem Ansprechen die Applikationsintervalle auf sechs Wochen verlängert oder in Einzelfällen auch Auslassversuche erwogen werden, gesicherte Daten hierzu liegen aber nicht vor. Zu Beginn der Therapie sollte Siltuximab mit Kortikosteroiden kombiniert werden (Prednison 1-2 mg/kg KG), welche über vier bis sechs Wochen ausgeschlichen werden.

Mit Tocilizumab steht auch ein Antikörper gegen den IL-6-Rezeptor zur Verfügung. Für die Substanz, die in Europa vorwiegend bei rheumatoider Arthritis und dem Zytokin-Freisetzungssyndrom angewendet wird, besteht jedoch nur in Japan eine Zulassung beim iMCD. Eine vergleichende Studie beider IL-6-blockierenden Therapien existiert nicht.

Bei Patient\*innen mit einem milden Schweregrad (s.o.) eines iMCD und geringer klinischer Symptomatik kann als Alternative in der Erstlinientherapie zunächst ein Therapieversuch mit Rituximab (375 mg/m<sup>2</sup>, 4-8 Applikationen) plus Kortikosteroiden unternommen werden [13].

Die Beurteilung des Ansprechens erfolgt neben der Symptomkontrolle durch eine Normalisierung der Laborparameter (CRP, Albumin, Hb, Nierenfunktion). Insbesondere das CRP hat sich als empfindlicher Marker für ein Therapieansprechen erwiesen. Die Rückbildung der Lymphome erfolgt dagegen meist verzögert über mehrere Monate und ist daher allein kein geeignetes Kriterium für eine Evaluation des Therapieerfolges [13]. Die Bestimmung von IL-6 im Serum ist für die Beurteilung des Behandlungserfolges ungeeignet, da es großen Schwankungen unterliegt.

Bei schweren klinischen Verläufen gemäß den o.g. Kriterien oder Vorliegen eines „TAFRO-Syndroms“ (siehe Kapitel 4.1), ist eine prompte Therapieeinleitung mit hochdosierten Steroiden (z. B. Methylprednisolon 500mg/ Tag) plus Siltuximab indiziert. Siltuximab sollte in kritischen Situationen zunächst wöchentlich gegeben werden, auch wenn für diese engen Intervalle keine Zulassung besteht. Verschlechtert sich der Zustand der Patient\*innen weiter oder bleibt nach der ersten Therapiewoche ein Ansprechen aus, sollte auf eine Polychemotherapie gewechselt

werden (z.B. R-Siltu). Patient\*innen mit TAFRO-Syndrom haben auch von Cyclosporin A profitiert [13].

### 6.1.2 Therapie im Rezidiv

Bis zu 50% der Patient\*innen mit iMCD sprechen nicht ausreichend auf eine Therapie mit Siltuximab oder Tocilizumab an. In diesen Fällen hat sich ein Wechsel auf Rituximab, je nach Krankheitsbild kombiniert mit Immunmodulatoren wie Thalidomid oder Lenalidomid, oder polyvalentem Immunglobulin G, erfolgreich gezeigt [13, 19].

Die Daten in der Rezidivsituation sind spärlich und beruhen auf kleinen Fallserien. Bei mildereren Verlaufsformen des iMCD kommen Monotherapien mit Rituximab, Cyclosporin A, Sirolimus, Thalidomid, Lenalidomid, Ruxolitinib oder Bortezomib in Frage. Bei schwereren Verlaufsformen können Polychemotherapien wie R-CHOP oder R-CVP eingesetzt werden [12, 13]. Eine Hochdosis-therapie mit nachfolgender autologer Stammzelltransplantation kann bei schwerem, therapieresistentem Verlauf als Einzelfallentscheidung diskutiert werden [20].

Bei refraktärem oder rezidivierendem Verlauf sollten Rebiopsien zum Ausschluss eines malignen Lymphoms erfolgen.

## 8 Verlaufskontrolle und Nachsorge

Verlauf und Prognose von Patient\*innen mit M. Castleman sind sehr variabel und abhängig vom Subtyp. Der UMC hat bei vollständiger Entfernung eine exzellente Prognose. Bei HIV-Infizierten mit HHV-8-assoziiertem MCD liegt die Überlebensrate nach fünf Jahren bei > 90% [21]. Die Prognose beim iMCD ist deutlich ungünstiger. Auf der Basis der publizierten Daten liegt die Gesamtüberlebensrate nach fünf Jahren zwischen 50% und 70% [8, 22], ist aber inzwischen möglicherweise günstiger geworden (C. Hoffmann, persönliche Mitteilung). Allerdings ist davon auszugehen, dass ein M. Castleman zumindest bei einem Teil der Patient\*innen nicht erkannt wird. Auch eine späte Diagnosestellung reduziert die Möglichkeiten einer erfolgreichen Behandlung. Somit kommt der Dokumentation von Patient\*innen mit M. Castleman in Studien oder Registern, z.B. dem internationalen ACCELERATE-Register (aktiv) oder dem Register der German Lymphoma Alliance (geplant), eine wichtige Bedeutung zu.

## 9 Literatur

1. Castleman B, Towne VW: Case records of the Massachusetts General Hospital; weekly clinicopathological exercises; founded by Richard C. Cabot. N Engl J Med 251:396-400, 1954. DOI:10.1056/NEJM195409022511008
2. Simpson D: Epidemiology of Castleman Disease. Hematol Oncol Clin North Am 32:1-10, 2018. DOI:10.1016/j.hoc.2017.09.001
3. Powles T, Stebbing J, Bazeos A et al.: The role of immune suppression and HHV-8 in the increasing incidence of HIV-associated multicentric Castleman's disease. Ann Oncol 20:775-779, 2009. DOI:10.1093/annonc/mdn697
4. Talat N, Schulte KM: Castleman's disease: systematic analysis of 416 patients from the literature. Oncologist 16:1316-1324, 2011. DOI:10.1634/theoncologist.2011-0075
5. Chang KC, Wang YC, Hung LY et al.: Monoclonality and cytogenetic abnormalities in hyaline vascular Castleman disease. Mod Pathol 27:823-831, 2014. DOI:10.1038/modpathol.2013.202
6. Oksenhendler E, Carcelain G, Aoki Y et al.: High levels of human herpesvirus 8 viral load, human interleukin-6, interleukin-10, and C reactive protein correlate with exacerbation of

- multicentric castleman disease in HIV-infected patients. *Blood* 96:2069-2073, 2000. PMID:10979949
7. Fajgenbaum DC: Novel insights and therapeutic approaches in idiopathic multicentric Castleman disease. *Blood* 132:2323-2330, 2018. DOI:10.1182/blood-2018-05-848671
  8. Liu AY, Nabel CS, Finkelman BS et al.: Idiopathic multicentric Castleman's disease: a systematic literature review. *Lancet Haematol* 3:e163-175, 2016. DOI:10.1016/S2352-3026(16)00006-5
  9. Fajgenbaum DC, Uldrick TS, Bagg A et al.: International, evidence-based consensus diagnostic criteria for HHV-8-negative/idiopathic multicentric Castleman disease. *Blood* 129:1646-1657, 2017. DOI:10.1182/blood-2016-10-746933
  10. Fajgenbaum DC, van Rhee F, Nabel CS: HHV-8-negative, idiopathic multicentric Castleman disease: novel insights into biology, pathogenesis, and therapy. *Blood* 123:2924-2933, 2014. DOI:10.1182/blood-2013-12-545087
  11. Iwaki N, Fajgenbaum DC, Nabel CS et al.: Clinicopathologic analysis of TAFRO syndrome demonstrates a distinct subtype of HHV-8-negative multicentric Castleman disease. *Am J Hematol* 91:220-226, 2016. DOI:10.1002/ajh.24242
  12. Dispenzieri A, Fajgenbaum DC: Overview of Castleman disease. *Blood* 135:1353-1364, 2020. DOI:10.1182/blood.2019000931
  13. van Rhee F, Voorhees P, Dispenzieri A, Fossa A, Srkalovic G, Ide M, et al. International, evidence-based consensus treatment guidelines for idiopathic multicentric Castleman disease. *Blood* 132:2115-2124, 2018. DOI:10.1182/blood-2018-07-862334
  14. van Rhee F, Oksenhendler E, Srkalovic G et al.: International evidence-based consensus diagnostic and treatment guidelines for unicentric Castleman disease. *Blood Adv* 4:6039-6050, 2020. DOI:10.1182/bloodadvances.2020003334
  15. Bower M: How I treat HIV-associated multicentric Castleman disease. *Blood* 116:4415-4421, 2010. DOI:10.1182/blood-2010-07-290213
  16. Hoffmann C, Schmid H, Müller M et al.: Improved outcome with rituximab in patients with HIV-associated multicentric Castleman disease. *Blood* 118: 3499-3505, 2011. DOI:10.1182/blood-2011-02-333633
  17. van Rhee F, Wong RS, Munshi N et al.: Siltuximab for multicentric Castleman's disease: a randomised, double-blind, placebo-controlled trial. *Lancet Oncol* 15:966-974, 2014. DOI:10.1016/S1470-2045(14)70319-5
  18. van Rhee F, Casper C, Voorhees PM et al.: Long-term safety of siltuximab in patients with idiopathic multicentric Castleman disease: a prespecified, open-label, extension analysis of two trials. *Lancet Haematol* 7:e209-e17, 2020. DOI:10.1016/S2352-3026(19)30257-1
  19. Ramasamy K, Gandhi S, Tenant-Flowers M et al.: Rituximab and thalidomide combination therapy for Castleman disease. *Br J Haematol* 158:421-423, 2012. DOI:10.1111/j.1365-2141.2012.09157.x
  20. Advani R, Warnke R, Rosenberg S: Treatment of multicentric Castleman's disease complicated by the development of non-Hodgkin's lymphoma with high-dose chemotherapy and autologous peripheral stem-cell support. *Ann Oncol* 10:1207-1209, 1999. DOI:10.1023/a:1008366721816
  21. Pria AD, Pinato D, Roe J et al.: Relapse of HHV8-positive multicentric Castleman disease following rituximab-based therapy in HIV-positive patients. *Blood* 129:2143-2147, 2017. DOI:10.1182/blood-2016-10-747477
  22. Zhang X, Rao H, Xu X et al.: Clinical characteristics and outcomes of Castleman disease: A multicenter study of 185 Chinese patients. *Cancer Sci* 109:199-206, 2018. DOI:10.1111/cas.13439

## 11 Therapieprotokolle

- [Morbus Castleman - Medikamentöse Tumorthherapie - Protokolle](#)

## 13 Zulassungsstatus

- [Morbus Castleman - Zulassungsstatus von Arzneimitteln](#)

## 15 Anschriften der Experten

### **Prof. Dr. med. Kai Hübel**

Universitätsklinikum Köln  
Klinik I für Innere Medizin  
Kerpener Str. 62  
50937 Köln  
[kai.huebel@uk-koeln.de](mailto:kai.huebel@uk-koeln.de)

### **PD Dr. Christian Hoffmann**

ICH Stadtmitte  
Adam · Hansen · Hoffmann · Sabranski · Schewe  
Glockengießerwall 1  
20095 Hamburg  
[hoffmann@ich-hamburg.de](mailto:hoffmann@ich-hamburg.de)

### **Dr. med. Dr. rer. nat. Stefan Balabanov**

Universitätsspital Zürich  
Klinik für Hämatologie  
Rämistr. 100  
CH-8091 Zürich  
[stefan.balabanov@usz.ch](mailto:stefan.balabanov@usz.ch)

### **Prof. Dr. med. Marcus Hentrich**

Rotkreuzklinikum München gGmbH  
III. Medizinische Abteilung -  
Hämatologie und Onkologie  
Nymphenburger Str. 163  
80634 München  
[marcus.hentrich@swmbrk.de](mailto:marcus.hentrich@swmbrk.de)

### **Dr. Andrea Kerkhoff**

Universitätsklinikum Münster  
Medizinische Klinik A  
Albert-Schweitzer-Campus 1 Gebäude A1  
48149 Münster  
[andrea.kerkhoff@ukmuenster.de](mailto:andrea.kerkhoff@ukmuenster.de)

### **Prof. Dr. med. Stefan Tobias Knop**

Klinikum Nürnberg  
Medizinische Klinik 5  
Prof.-Ernst-Nathan-Str. 1  
90419 Nürnberg  
[Stefan.Knop@klinikum-nuernberg.de](mailto:Stefan.Knop@klinikum-nuernberg.de)

**Prof. Dr. med. Andreas Rosenwald**

Universitätsklinikum Würzburg  
Institut für Pathologie  
Joseph-Schneider-Str. 2  
97080 Würzburg  
[rosenwald@uni-wuerzburg.de](mailto:rosenwald@uni-wuerzburg.de)

**PD Dr. med. Wolfgang Willenbacher**

Universitätsklinikum Innsbruck  
Innere Med. V  
Hämato-Onkologie  
Anichstr. 35  
A-6020 Innsbruck  
[wolfgang.willenbacher@tirol-kliniken.at](mailto:wolfgang.willenbacher@tirol-kliniken.at)

**Prof. Dr. med. Bernhard Wörmann**

Amb. Gesundheitszentrum der Charité  
Campus Virchow-Klinikum  
Med. Klinik m.S. Hämatologie & Onkologie  
Augustenburger Platz 1  
13344 Berlin  
[bernhard.woermann@charite.de](mailto:bernhard.woermann@charite.de)

## **16 Erklärungen zu möglichen Interessenkonflikten**

nach den [Regeln der tragenden Fachgesellschaften](#).