

Urothelkarzinom (Harnblasenkarzinom)

Leitlinie

Empfehlungen der Fachgesellschaft zur Diagnostik und Therapie hämatologischer und onkologischer Erkrankungen

Herausgeber

DGHO Deutsche Gesellschaft für Hämatologie und
Medizinische Onkologie e.V.
Bauhofstr. 12
10117 Berlin

Geschäftsführende Vorsitzende: Prof. Dr. med. Claudia Baldus

Telefon: +49 (0)30 27 87 60 89 - 0

info@dgho.de

www.dgho.de

Ansprechpartner

Prof. Dr. med. Bernhard Wörmann
Medizinischer Leiter

Quelle

www.onkopedia.com

Die Empfehlungen der DGHO für die Diagnostik und Therapie hämatologischer und onkologischer Erkrankungen entbinden die verantwortliche Ärztin / den verantwortlichen Arzt nicht davon, notwendige Diagnostik, Indikationen, Kontraindikationen und Dosierungen im Einzelfall zu überprüfen! Die DGHO übernimmt für Empfehlungen keine Gewähr.

Inhaltsverzeichnis

1 Zusammenfassung	2
2 Grundlagen	2
2.1 Definition und Basisinformationen	2
2.2 Epidemiologie	2
2.3 Pathogenese	2
2.4 Risikofaktoren	2
3 Prophylaxe und Früherkennung	2
4 Klinisches Bild	2
4.1 Symptome	2
5 Diagnose	2
5.1 Diagnosekriterien	2
5.2 Diagnostik.....	2
5.2.1 Erstdiagnose	2
5.3 Klassifikation.....	2
5.3.1 Histologie.....	2
5.3.2 Molekularpathologie	2
5.3.3 Stadien und Stadieneinteilung.....	2
5.4 Prognostische Faktoren.....	2
5.5 Differenzialdiagnose	2
6 Therapie	2
6.1 Therapiestruktur	2
6.1.1 Nicht-muskelinvasives Urothelkarzinom der Harnblase	2
6.1.1.1 Transurethrale Blasenresektion (TURB)	2
6.1.1.2 Instillationstherapie	2
6.1.1.3 Rezidiv/Refraktärität nach intravesikaler Therapie	2
6.1.2 Muskelinvasives Urothelkarzinom der Harnblase.....	2
6.1.2.1 Lokalisiert	2
6.1.2.1.1 Neoadjuvante und adjuvante Systemtherapie.....	2
6.1.2.1.1.1 Neoadjuvante Chemotherapie	2
6.1.2.1.1.2 Neoadjuvante Immuntherapie oder Chemoimmuntherapie.....	2
6.1.2.1.1.3 Adjuvante Chemotherapie	2
6.1.2.1.1.4 Adjuvante Immuntherapie	2
6.1.2.1.2 Operation - Lokalisiert.....	2
6.1.2.1.2.1 Radikale Zystektomie und Lymphknotendissektion	2
6.1.2.1.2.2 Partielle Zystektomie mit Blasenerhalt	2
6.1.2.1.3 Multimodale primär organerhaltende Therapie	2
6.1.2.1.4 Postoperative Radiotherapie bzw. Radiochemotherapie	2

6.1.3 Lokal fortgeschrittenes oder metastasiertes muskelinvasives Urothelkarzinom der Harnblase (Stadium IV) ...	2
6.1.3.1 Medikamentöse Tumorthherapie.....	3
6.1.3.1.1 Erstlinientherapie bei metastasierter oder lokal nicht kurativ behandelbarer Erkrankung*	3
6.1.3.1.2 Zweit- und Drittlinientherapie.....	3
6.1.3.1.2.1 Molekular zielgerichtete Therapie und Immuntherapie	3
6.1.3.1.2.2 Chemotherapie	3
6.1.3.2 Operation.....	3
6.1.3.2.1 Palliative Zystektomie.....	3
6.1.3.2.2 Metastasenresektion.....	3
6.1.3.3 Bestrahlung	3
7 Therapieprinzipien bei Urothelkarzinomen des oberen Urogenitaltraktes ...	3
8 Medikamentöse Tumorthherapie	3
8.1 Medikamentöse Tumorthherapie – Substanzen (alphabetisch).....	3
8.1.1 Atezolizumab	3
8.1.2 Avelumab.....	3
8.1.3 BCG (Bacillus Calmette-Guérin)	3
8.1.4 Carboplatin	3
8.1.5 Cisplatin.....	3
8.1.6 Docetaxel.....	3
8.1.7 Doxorubicin.....	3
8.1.8 Durvalumab	3
8.1.9 Enfortumab Vedotin	3
8.1.10 Erdafitinib	3
8.1.11 Gemcitabin	3
8.1.12 Methotrexat (MTX).....	3
8.1.13 Mitomycin C.....	3
8.1.14 Nivolumab.....	3
8.1.15 Paclitaxel.....	3
8.1.16 Pembrolizumab	3
8.1.17 Sacituzumab Govitecan	3
8.1.18 Vinblastin	3
8.1.19 Vinflunin.....	3
9 Rehabilitation	3
9.1 Harnableitung	3
9.2 Sexualfunktionsstörungen	3
9.3 Lymphödeme	3
9.4 Rehabilitation nach Chemotherapie.....	3

10 Verlaufskontrolle und Nachsorge	3
10.1 Verlaufskontrolle	4
10.2 Nachsorge.....	4
10.2.1 Nicht muskelinvasives Harnblasenkarzinom	4
10.2.2 Muskelinvasives Harnblasenkarzinom	4
10.2.2.1 Radikale Zystektomie und Harnableitung	4
10.2.2.2 Nachsorge nach multimodaler Therapie	4
11 Literatur	4
12 Therapie - Protokolle	4
14 Zulassungsstatus	4
15 Links	4
16 Anschriften der Verfasser	4
17 Erklärung zu möglichen Interessenkonflikten	4

Urothelkarzinom (Harnblasenkarzinom)

ICD-10: C67.-

Stand: November 2024

Erstellung der Leitlinie:

- [Regelwerk](#)
- [Interessenkonflikte](#)
- [Leitlinien-Report](#)

Autoren: Maïke de Wit, Thomas Bauernhofer, Carsten Bokemeyer, Marc-Oliver Grimm, Wilfried Hoffmann, Anja Lorch, Ron Pritzkeleit, Claus Rödel, Frank Stenner-Liewen, Bernhard Wörmann

1 Zusammenfassung

Das Urothelkarzinom gehört zu den häufigen malignen Tumoren. Männer sind dreimal öfter als Frauen betroffen, das mittlere Erkrankungsalter liegt bei über 70 Jahren. Blasenkarzinome machen über 90% aller Urothelkarzinome aus. Man unterscheidet zwischen den Urothelkarzinomen des unteren und des oberen Harntrakts. Die häufigste Manifestationsform ist das oberflächliche, nicht muskelinvasive Urothelkarzinom der Harnblase. Risiken sind lokale Rezidive und die Entwicklung eines höheren Stadiums. Beim muskelinvasiven lokalisierten Urothelkarzinom der Harnblase ist die Behandlung multimodal mit optimaler, Patient(inn)en-orientierter Zystektomie und der Option einer perioperativen Systemtherapie oder trimodalen Therapie. Bei resektablen muskelinvasiven Urothelkarzinomen ergibt sich als neue Option eine postoperative Immuntherapie mit Checkpoint-Inhibitoren.

Bei metastasierter Erkrankung ist eine medikamentöse Tumorthherapie indiziert. Den aktuellen Standard der systemischen Behandlung bildet die Optionen einer Immuntherapie mit Checkpoint-Inhibitor und Antikörper-Wirkstoffkonjugat in der Erstlinie.

Urothelkarzinome des oberen Harntraktes (UTUC) werden auf Grund ihrer therapeutischen Besonderheiten separat besprochen.

Nicht-urotheliale Blasenkarzinome sind nicht Gegenstand dieser Leitlinie.

2 Grundlagen

2.1 Definition und Basisinformationen

Das Karzinom der Harnblase ist ein häufiger Tumor des höheren Lebensalters. Histologisch dominiert das Urothelkarzinom. Plattenepithelkarzinome der Harnblase sind in Mitteleuropa untypisch. Sie treten häufiger in Regionen mit Bilharziose auf und werden in dieser Leitlinie nicht behandelt.

2.2 Epidemiologie

In Deutschland erkranken jährlich etwa 32.000 Menschen neu an einem Urothelkarzinom der Harnblase, wobei ca. drei Viertel aller Neuerkrankungen auf Männer entfällt. Damit ist der Harnblasenkrebs der vierthäufigste Tumor des Mannes und der neunthäufigste der Frau [1]. Bei der Erfassung der Harnblasentumoren in den Krebsregistern wird, anders als bei anderen Lokalisationen, der erste auftretende Harnblasentumor, unabhängig von Verhaltensmuster (in situ, maligne) inzidenzrelevant gezählt. Spätere Änderungen im Verhalten wurden bisher nicht dokumentiert.

Tabelle 1: Übersicht über die wichtigsten epidemiologischen Maßzahlen für Harnblasenkrebs (ICD-10 C67) für Deutschland

Inzidenz	2019		2020			
	Frauen	Männer	Frauen	Männer		
Neuerkrankungen ⁵	4.930 (7.790)	13.690 (24.410)	4.630 (7.540)	12.500 (23.270)		
rohe Neuerkrankungsrate ^{1,5}	11,7 (18,5)	33,4 (59,5)	11,0 (17,9)	30,5 (56,7)		
standardisierte Neuerkrankungsrate ^{1,2,5}	5,6 (9,3)	19,6 (35,4)	5,2 (8,9)	17,6 (33,2)		
mittleres Erkrankungsalter ^{3,5}	77 (75)	75 (74)	77 (76)	75 (74)		
Mortalität	2019		2020		2021	
	Frauen	Männer	Frauen	Männer	Frauen	Männer
Sterbefälle	1.814	3.824	1.935	3.942	1.852	3.891
rohe Sterberate ¹	4,3	9,3	4,6	9,6	4,4	9,5
standardisierte Sterberate ^{1,2}	1,6	5	1,7	4,9	1,7	4,8
mittleres Sterbealter ³	82	80	83	81	82	81
Prävalenz und Überlebensraten	5 Jahre		10 Jahre		25 Jahre	
	Frauen	Männer	Frauen	Männer	Frauen	Männer
Prävalenz	12.200	40.300	19.100	63.800	30.400	97.500
absolute Überlebensrate (2019 - 2020) ⁴	37 (31 - 48)	45 (42 - 54)	27 (23 - 32)	29 (26 - 38)		
relative Überlebensrate (2019 - 2020) ⁴	46 (38 - 58)	58 (53 - 67)	43 (35 - 50)	50 (44 - 62)		

Legende:

¹ je 100.000 Personen;

² altersstandardisiert nach alter Europabevölkerung;

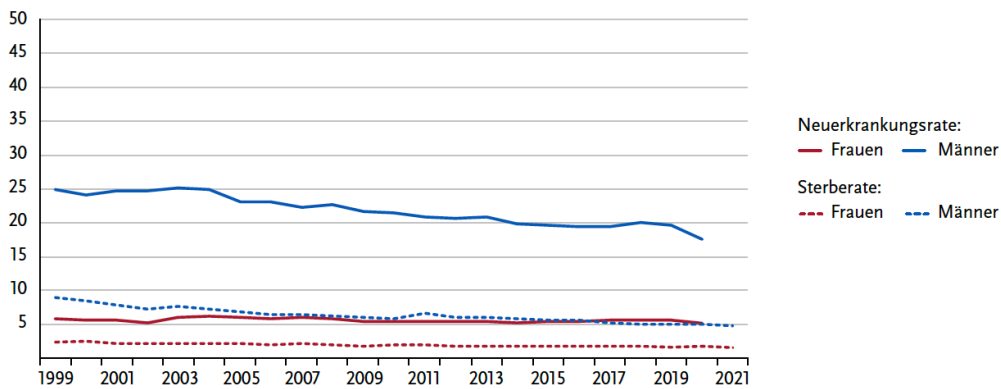
³ Median;

⁴ in Prozent (niedrigster und höchster Wert der einbezogenen Bundesländer);

⁵ Werte in Klammern: inkl. in situ-Tumoren und Neubildungen unsicheren oder unbekanntem Verhaltens (D09.0, D41.4)

Quelle: https://www.krebsdaten.de/krebs/de/content/publikationen/krebs_in_deutschland/kid_2023/kid_2023_c67_harnblase

Abbildung 1: Neuerkrankungs- und Sterberaten (je 100.000, alter Europastandard) in Deutschland im zeitlichen Verlauf; ICD-10 C67, Deutschland 1999-2020/2021

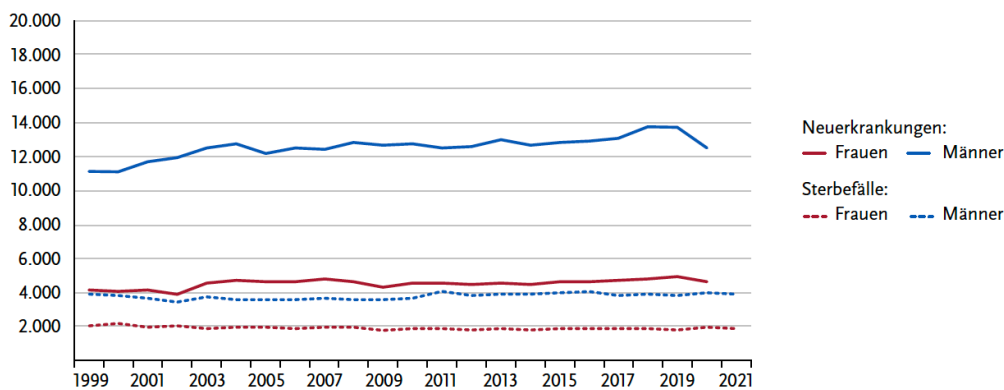


Legende:

Quelle https://www.krebsdaten.de/krebs/de/content/publikationen/krebs_in_deutschland/kid_2023/kid_2023_c67_harnblase

Sowohl die Inzidenz- als auch die Mortalitätsrate ist bei Männern deutlich rückläufig (Abbildung 1). Trotzdem nehmen aufgrund der demografischen Veränderungen die Erkrankungszahlen zu (Abbildung 2). Bei Frauen lassen sich seit geraumer Zeit sowohl konstante Fallzahlen und als auch Inzidenz- und Mortalitätsraten beobachten.

Abbildung 2: Absolute Zahl der Neuerkrankungs- und Sterbefälle nach Geschlecht, Harnblasenkrebs (ICD-10 C67), Deutschland 1999-2020/2021

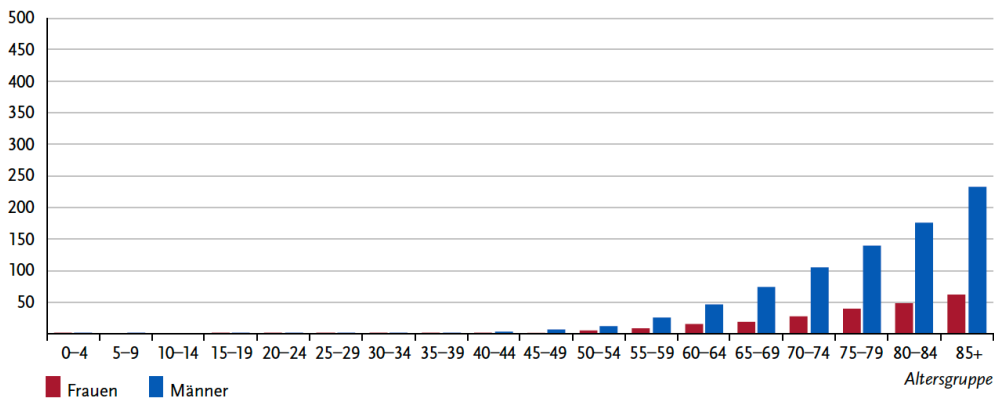


Legende:

Quelle https://www.krebsdaten.de/krebs/de/content/publikationen/krebs_in_deutschland/kid_2023/kid_2023_c67_harnblase

Das mediane Erkrankungsalter in Deutschland beträgt für Frauen 77, für Männer 75 Jahre. Die höhere Inzidenz bei Männern zeigt sich in allen Altersgruppen, wobei mit zunehmendem Alter die Divergenz zwischen den Geschlechtern erheblich größer wird, siehe Abbildung 3.

Abbildung 3: Altersspezifische Neuerkrankungsraten nach Geschlecht je 100.000 für Harnblasenkrebs (CD-10 C67), Deutschland 2019-2020

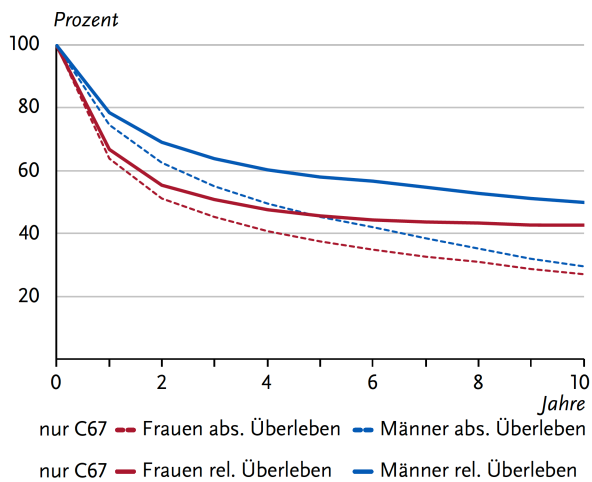


Legende:

Quelle https://www.krebsdaten.de/krebs/de/content/publikationen/krebs_in_deutschland/kid_2023/kid_2023_c67_harnblase

Die absolute 5-Jahres-Überlebenszeit von Pat. mit bösartigen Neubildungen der Harnblase (ICD-10 C67) liegt bei 45% (Männer) bzw. 37% (Frauen), 10 Jahre nach Diagnose leben weniger als 30% der erkrankten Personen. Wegen des verhältnismäßig hohen Erkrankungsalters und damit auch einer hohen Sterblichkeit in Allgemeinbevölkerung, ist der Unterschied zwischen absolutem und relativem Überleben beträchtlich. Die relative 5-Jahres-Überlebensrate liegt bei 58% (Männer) bzw. 46% (Frauen) (Abbildung 4). Bei der Betrachtung der relativen 5-Jahres-Überlebensraten nach Tumorstadium zeigt sich das erwartete Bild mit deutlich besserer Prognose im UICC-Stadium I (> 70%) und schlechter Prognose im Stadium IV (< 15%), wobei der überwiegende Teil der Patientinnen und Patienten (Pat.) im Stadium I oder II diagnostiziert wird (Abbildung 5).

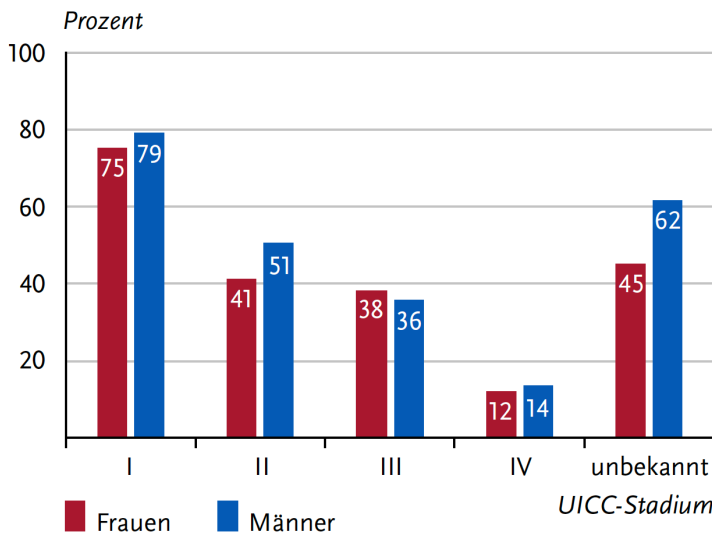
Abbildung 4: Absolute und relative Überlebensraten bis 10 Jahre nach Erstdiagnose von Harnblasenkrebs, nach Geschlecht, ICD-10 C67, Deutschland 2019-2020



Legende:

Quelle https://www.krebsdaten.de/krebs/de/content/publikationen/krebs_in_deutschland/kid_2023/kid_2023_c67_harnblase

Abbildung 5: Relatives 5-Jahres-Überleben nach UICC-Stadium (7. und 8. Auflage TNM) und Geschlecht, ICD-10 C67, Deutschland 2019-2020



Legende:

Quelle https://www.krebsdaten.de/krebs/de/content/publikationen/krebs_in_deutschland/kid_2023/kid_2023_c67_harnblase

2.3 Pathogenese

Die Pathomechanismen des Urothelkarzinoms sind komplex. Einer der Entstehungswege ist mit genetischen Alterationen im *FGFR3*- und im *HRAS*-Gen assoziiert, wodurch der RAS/MEK/ERK-Signalweg aktiviert wird [2]. Die Tumoren wachsen in Richtung des Blasenlumens, nicht muskelinvasiv, werden histologisch oft als papillär klassifiziert, haben ein hohes Rezidivrisiko, aber eine gute Prognose bezüglich der Überlebenszeit.

Invasive Urothelkarzinome entstehen aus schweren Dysplasien oder aus einem Carcinoma *in situ*. Molekulargenetisch finden sich oft inaktivierende Mutationen in den Tumorsuppressorgenen *TP53*, *RB1* oder *PTEN*. Das Metastasierungsrisiko bei diesen muskelinvasiven Karzinomen liegt bei etwa 30%. Weitere Mutationen in *PI3K*, *TSC1*, *PTCH*, *CDKN2A* und *DBC1* sind sowohl bei invasiven als auch bei nicht-invasiven Karzinomen nachweisbar. Anhand der Mutationssignaturen können mindestens 5 prognostisch relevante Subgruppen differenziert werden [3]. Darüber hinaus fanden sich bei 20% der Pat. mit fortgeschrittenem Urothelkarzinom Mutationen in Genloci, die mit hereditären Tumorerkrankungen und DNS-Mismatch-Reparatur assoziiert sind.

Eine wichtige Rolle in der Pathogenese des Urothelkarzinoms spielt das Immunsystem mit Pro- und Anti-Tumoreffekten [4].

2.4 Risikofaktoren

Das Risiko, an einem Blasenkarzinom zu erkranken, wird durch folgende Faktoren erhöht:

- Genetisch
 - HNPCC (nicht-polypöse kolorektale Karzinome) (Lynch-Syndrom), vor allem bei MSH2-Mutation [5, 6]
- Erworben
 - Zigarettenrauchen [7]
 - Aromatische Amine (als Berufskrankheit anerkannt) => Anilin [8, 9]
 - Cyclophosphamid, Chlornaphazin (früheres Chemotherapeutikum für Hodgkin-Lymphome und Polycythaemia Vera)
 - Phenacetin, Aristolochiasäure (beide außer Handel)

- allerdings ist Aristolochiasäure in chinesischen Kräutern enthalten, die entsprechende molekulare Signatur ist nachweisbar in bis zu $\frac{3}{4}$ der HCC in China/Taiwan [10]
- Strahlentherapie [11]
- Chronische Entzündung, z. B. bei Schistosomiasis (Bilharziose) oder bei Dauerkathetern
- Fettreiche und obstarme Ernährung (*fraglich*) [12]

Aromatische Amine sind als Berufskrankheiten anerkannt (deutsche Berufskrankheiten-Verordnung [8]). Eine genaue Berufsanamnese ist daher bei Pat. mit Urothelkarzinomen unter Berücksichtigung der langen Latenzzeit (Mittelwert über 30 Jahre) notwendig.

Die Höhe der Trinkmenge scheint invers mit dem Risiko der Entstehung eines Harnblasenkarzinoms zu korrelieren [13]. Es gibt Hinweise auf einen Zusammenhang zwischen fettreicher und obstarmer Ernährung und der Entstehung von Urothelkarzinomen [12].

3 Prophylaxe und Früherkennung

Die Vermeidung bekannter beruflicher Noxen wird zur Prophylaxe empfohlen [14], das Vermeiden des Zigarettenrauchens ist allerdings epidemiologisch weitaus relevanter. Eine ausreichende Trinkmenge könnte bei Frauen eine präventive Rolle spielen [12, 13], in einer weiteren Studie wurde dies jedoch für Männer nicht bestätigt, wobei jedoch die Inhaltsstoffe des Leitungswassers eine entscheidende Rolle spielten [15].

Daten aus den Jahren 1987-1992 zeigten eine erhöhte Früherkennungsrate bei Männern durch regelmäßiges Screening des Urins auf eine Mikrohämaturie [16], aus denen aber kein entsprechendes Programm zur Früherkennung etabliert wurde. Eine Studie zum systematischen Screening bei einer Hochrisikogruppe von Pat. mit Aristolochiasäure-bedingter Nephropathie zeigte eine hohe Rate (52%) konsekutiver Harnblasenkarzinome. Für die Allgemeinbevölkerung ist angesichts des bei weitem im Vordergrund stehenden Risikofaktors des Zigarettenrauchens [17] kein Früherkennungsprogramm vorhanden.

4 Klinisches Bild

4.1 Symptome

Das wesentliche Symptom ist die Hämaturie als Mikro- oder schmerzlose Makrohämaturie. Hinweisend können jedoch auch unspezifische Reizsymptome wie Pollakisurie oder Dysurie sein. Im metastasierten Stadium sind die typischen Symptome einer konsumierenden Erkrankung zu erwarten.

5 Diagnose

5.1 Diagnosekriterien

Die diagnostischen Kriterien zur Abgrenzung eines Urothelkarzinoms von anderen Malignomen wie Nierenzellkarzinom oder CUP (Cancer of unknown primary; siehe [Onkopedia-Leitlinie CUP](#)) sind im Folgenden ausgeführt. Insbesondere der Nachweis von GATA3 in der Immunhistochemie kann ein Hinweis auf ein Urothelkarzinom sein. Bei differentialdiagnostischen Problemfällen kann eine eingehendere molekularpathologische Untersuchung [18] indiziert sein.

5.2 Diagnostik

5.2.1 Erstdiagnose

Der erste Schritt ist die Bestätigung der klinischen und ggf. sonographischen Verdachtsdiagnose, siehe [Tabelle 2](#). Begonnen wird mit dem Urinsediment und mit dem Versuch der Bestätigung der klinischen Verdachtsdiagnose mittels positiver Urinzytologie aus frischem Urin, wobei die Sensitivität untersucherabhängig ist [19]. Die Sensitivität der Zytologie korreliert mit dem Differenzierungsgrad der Tumoren; für hoch differenzierte Tumoren (G1) ist die Sensitivität gering, so dass sich die Zytologie keinesfalls zur Ausschlussdiagnostik eignet. Weitere Marker im Urin sind nicht validiert. Die Sonographie der ableitenden Harnwege und der Blase schließt einen Harnstau oder -steine als Ursache der Hämaturie aus. Gelegentlich kann ein exophytisch wachsender Blasentumor auch sonographisch bei voller Blase dargestellt werden. Die Untersuchung der Blase findet mittels Weißlicht- oder fluoreszenzassistierter Zystoskopie mit anschließender transurethraler Resektion (TUR-B) zur Histologiegewinnung bzw. gleichzeitiger Therapie der nicht-muskelinvasiven Tumoren statt. Eine fluoreszenzassistierte Diagnostik ist insbesondere bei multifokalen oder high-grade Tumoren in der Anamnese bzw. bei positiver Urinzytologie sinnvoll.

Tabelle 2: Diagnostik bei neu aufgetretenen Symptomen [20]

Untersuchung	Anmerkung
Urinsediment und -zytologie	Abhängigkeit von Untersuchung und Tumorigradung
Sonographie der Blase und ableitenden Harnwegen	Ausschluss Harnstau, Urolithiasis
Weißlicht- oder ggf. fluoreszenzbasierte Zystoskopie	Flexibles oder starres Endoskop (flexibles=angenehmer)
Endoskopie mit transurethraler Resektion zur Histologiegewinnung	Bestimmung des Stadiums

Eine Abklärung des oberen Harntraktes erfolgt erst bei Hämaturie ohne Blasentumor oder ohne andere Ursache.

Routinelabor (BB, Gerinnung, TSH, Organfunktionen Leber und Niere) inklusive der Bestimmung der LDH im Serum sowie Durchführung einer Computertomographie des Thorax, Abdomen und Beckens bei Nachweis muskelinvasiven Stadium komplettieren die Diagnostik. Eine bildgebende Untersuchung des Kopfes wird ebenso wie die Skelettszintigraphie nur bei klinischen Symptomen empfohlen. Eine 18F-FDG-PET-CT Untersuchung hat im Rahmen der Primärdiagnostik einen möglichen Stellenwert insbesondere bei Verdacht auf eine bereits vorliegende (Oligo-)Metastasierung [21]. Für die präzise anatomische Beurteilung sowie zur Diagnostik bei nicht-muskelinvasivem Urothelkarzinom der Harnblase sollte diese nicht verwendet werden.

Tabelle 3: Ausbreitungsdiagnostik bei muskelinvasivem Urothelkarzinom der Harnblase, bei nicht-muskelinvasivem Stadium high grade, Rezidiv, multifokalem oder Trigonum-Befall

Untersuchung	Anmerkung
Labor (Serum)	Blutbild, Gerinnung, TSH, Organfunktionen Leber und Niere
CT ¹ -Urographie	Insbesondere zur Darstellung des oberen Urogenitaltraktes
MRT ² des Abdomens und Beckens mit Kontrastmittel	Alternative zur CT-Urographie; im Einzelfall zur Frage der Operabilität
CT Thorax, Abdomen und Becken mit CT-Urographie	Nur bei muskelinvasivem Harnblasenkarzinom
CCT/MRT ³ oder Skelettszintigraphie	Nur bei Symptomatik
PET-CT ⁴	Bei primärem Verdacht auf (Oligo-)Metastasierung

Legende:

¹ CT - Computertomographie; ² MRT - Magnetresonanztomographie; ³ CCT - Computertomographie des Schädels; ⁴ PET-CT - Positronenemissionstomographie mit Computertomographie

5.3 Klassifikation

5.3.1 Histologie

Die histopathologische Einteilung der Blasentumore erfolgt anhand der WHO-Klassifikation für Blasentumoren von 2022 [22]. Für die nicht muskelinvasiven Stadien wird der EORTC-Risikokalculator mit der Einteilung in niedriges, intermediäres und hohes Risiko verwendet, siehe [Tabelle 7](#) und [Tabelle 8](#). Bei invasiven Tumoren folgt das dreistufige Grading mit G1-G4 der WHO-Klassifikation von 1973 oder der WHO 2004/2022 mit einer Kombination aus der WHO1973 und der WHO 2004/2016 Klassifikation in PUNLMP (papillary urothelial neoplasm of low malignant potential), non-invasive papillary carcinoma low grade (LG) und high grade (HG) in der WHO-Klassifikation 2004/2022 mit den Subkategorien LG G1 (niedriges Risiko) , LG G2 (intermediäres Risiko), HG G2 (Hohes Risiko), HG G3 (höchstes Risiko)

Urothelkarzinome sind dadurch gekennzeichnet, dass sie häufig multifokal auftreten. Idealerweise sollte jeder Tumor dabei einzeln befundet werden. Dabei sollte in Mischtumoren der Anteil der einzelnen Subtypen aufgeführt werden. Die einzelnen fokalen Tumoren können monoklonal sein oder verschiedenen Klonen entstammen [23].

Die muskelinvasiven Urothelkarzinome (Tumoren ab pT2 mit Einwachsen in die Muskelschicht der Blasenwand, unter Umständen auch in umliegendes Gewebe) werden in der WHO-Klassifikation 2022 [22, 24] in folgende Subtypen unterteilt, die alle als „high-grade“ eingestuft werden ([Tabelle 4](#)):

Tabelle 4: Histopathologische Subtypen des muskelinvasiven Urothelkarzinoms nach WHO 2022 [22, 24]

<ul style="list-style-type: none">• Invasives Urothelkarzinom<ul style="list-style-type: none">◦ mit plattenepithelialer Differenzierung◦ mit glandulärer Differenzierung◦ mit trophoblastärer Differenzierung
<ul style="list-style-type: none">• „Nested“ Urothelkarzinom, einschließlich „large nested“ (nestartig)
<ul style="list-style-type: none">• Tubuläres und mikrozystisches Urothelkarzinom
<ul style="list-style-type: none">• Mikropapilläres Urothelkarzinom
<ul style="list-style-type: none">• Lymphoepitheliom-ähnliches Urothelkarzinom
<ul style="list-style-type: none">• Plasmazytoides Urothelkarzinom /
<ul style="list-style-type: none">• Siegelringzelliges Urothelkarzinom /
<ul style="list-style-type: none">• Diffuses Urothelkarzinom
<ul style="list-style-type: none">• Riesenzelliges Urothelkarzinom
<ul style="list-style-type: none">• Lipidreiches Urothelkarzinom
<ul style="list-style-type: none">• Klarzelliges (glykogenreiches) Urothelkarzinom
<ul style="list-style-type: none">• Sarkomatoides Urothelkarzinom
<ul style="list-style-type: none">• Gering differenziertes Urothelkarzinom

Die Zahl der Lymphknoten, die Lokalisationen und die maximale Größe sollten ebenso wie kapselüberschreitendes Wachstum in der Histopathologie beschreiben werden.

5.3.2 Molekularpathologie

Empfehlungen zur molekularpathologischen Diagnostik wurden 2019 von der Internationalen Gesellschaft für Urothologie veröffentlicht, die molekulare Marker zur Sicherung der Differential-)Diagnose wie auch zur Identifikation von Subgruppen des Urothelkarzinoms definieren [18]. Bei allen Urothelkarzinomen wird eine weiterführende Diagnostik mit Bestimmung der PD-L1-Expression sowie bei nicht lokal kurativ behandelbaren Urothelkarzinomen eine Untersuchung auf Alterationen in den Fibroblasten-Wachstumsfaktorrezeptoren 2 und 3 (FGFR2 und FGFR3) empfohlen, da diesbezüglich Medikamente zur zielgerichteten Therapie zur Verfügung stehen (s. u.). Für umfangreiche Genomsequenzierungsverfahren besteht bislang außerhalb von Studien keine Indikation [25]. Auch eine HER2/HER3-Typisierung für gerichtete Therapien wird voraussichtlich in Zukunft an Bedeutung gewinnen.

Sequenzierungsverfahren aus zirkulierender Tumor-DNA (ctDNA) werden zur primären genomischen Charakterisierung [26], zur möglichen Selektion für eine postoperative Systemtherapie [27] sowie zur Kontrolle des Ansprechens auf eine Immuncheckpoint-Blockade [28] im Rahmen von Studien eingesetzt, werden bislang aber noch nicht für die Standarddiagnostik empfohlen [29].

5.3.3 Stadien und Stadieneinteilung

Die Klassifikation der Ausdehnung des Primärtumors und der Metastasierung erfolgt auf der Basis der UICC-TNM-Kriterien. Die aktuelle Klassifikation ist in [Tabelle 5](#), die Stadieneinteilung in [Tabelle 6](#) zusammengefasst.

Tabelle 5: UICC-TNM-Klassifikation - Tumoren des Urothels (2022) [22].

Klassifikation	Tumor
T	Primärtumor
TX	Primärtumor kann nicht bewertet werden
T0	Kein Nachweis von Primärtumor
Ta	Nicht-invasives papilläres Karzinom
Tis	Carcinoma in situ: „flache Neoplasie“
T1	Tumor infiltriert subepitheliales Bindegewebe
T2	Tumor infiltriert Muskularis propria
• T2a	• Tumor infiltriert oberflächliche Muskularis propria (innere Hälfte)
• T2b	• Tumor infiltriert tiefe Muskularis propria (äußere Hälfte)
T3	Tumor infiltriert perivesikales Gewebe:
• T3a	• mikroskopisch
• T3b	• makroskopisch (extravesikale Raumforderung)
T4	Tumor infiltriert: Prostatastroma oder Samenbläschen, oder Uterus, oder Vagina oder Becken- oder Bauchwand
• T4a	• Tumor infiltriert Prostatastroma oder Samenbläschen oder Uterus oder Vagina
• T4b	• Tumor infiltriert Becken- oder Bauchwand
N	Regionale Lymphknoten
NX	Regionale Lymphknoten können nicht beurteilt werden
N0	Keine regionalen Lymphknotenmetastasen
N1	Metastase in einem Lymphknoten des kleinen Beckens (ein hypogastrischer, obturatorischer oder präsakraler Lymphknoten oder ein Lymphknoten aus dem Bereich der Arteria iliaca externa)
N2	Metastasen in mehreren Lymphknoten des kleinen Beckens (ein hypogastrischer, obturatorischer oder präsakraler Lymphknoten oder ein Lymphknoten aus dem Bereich der Arteria iliaca externa)
N3	Metastasen der Lymphknoten an der Arteria iliaca communis
M	Fernmetastasen
M0	Keine Fernmetastasen
M1a	Fernmetastasen in nichtregionären Lymphknoten
M1b	Andere Fernmetastasen

Die Stadien pTis, pTa und pT1 werden als nicht-muskelinvasive Harnblasenkarzinome, alle Karzinome \geq pT2 als muskelinvasive Harnblasenkarzinome bezeichnet.

Tabelle 6: Stadieneinteilung - Tumoren des Urothels (2022) [22]

Stadium	Einteilung		
0a	Ta	N0	M0
0is	Tis	N0	M0
I	T1	N0	M0
II	T2a-b	N0	M0
IIIa	T3a bis 4a	N0	M0
IIIb	T1 bis 4a	N1	M0
IVa	Jedes T	Jedes N	M1a
IVb	Jedes T	Jedes N	M1b

5.4 Prognostische Faktoren

Die Wahrscheinlichkeit eines Rezidivs und eines Progresses der nicht-muskelinvasiven Harnblasenkarzinome wird nach einem Punkte-Score der EORTC berechnet (<http://www.eortc.be/tools/bladdercalculator/download.asp>), siehe [Tabelle 7](#) und [Tabelle 8](#).

Tabelle 7: Wahrscheinlichkeit von Rezidiv und Progress des nicht-muskelinvasiven Urothelkarzinoms der Harnblase nach dem Punkte-Score der EORTC-Risikoklassifikation [30]

Rezidiv-Score	Rezidivwahrscheinlichkeit (Punkte-Score)	Progress (Punkte-Score)
Anzahl der Tumoren		
1	0	0
2-7	3	3
≥8	6	3
Tumorgröße		
<3 cm	0	0
≥3 cm	3	3
Vorheriger Befall		
Primärer Tumor	0	0
≤ 1 Rezidiv/Jahr	2	2
< 1 Rezidiv/Jahr	4	2
T-Kategorie		
Ta	0	0
T1	1	4
CIS		
Nein	0	0
Ja	1	6
Grad		
G1	0	0
G2	1	0
G3	2	5
Gesamt	0-17	0-23

Tabelle 8: EORTC-Risikoscoring für nicht-muskelinvasive Harnblasenkarzinome [30]

Faktor	Risikogruppe
0	Niedriges Risiko
1-4	Intermediäres Risiko
5-9	Intermediäres Risiko
10-17	Hohes Risiko

5.5 Differenzialdiagnose

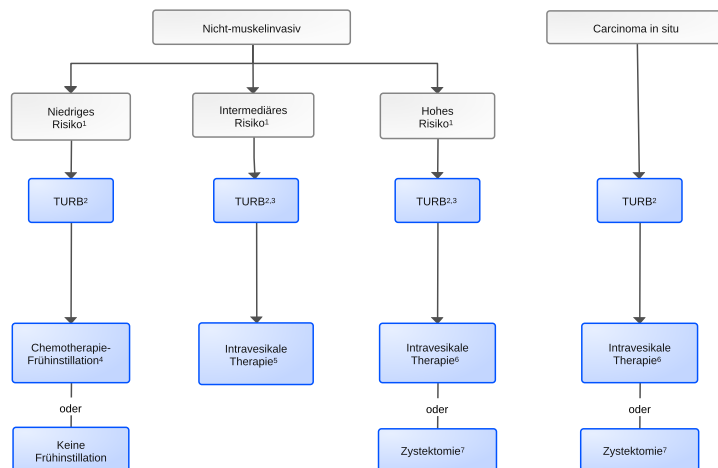
Mehr als 90% der Blasentumoren sind Urothelkarzinome. Bei den nicht-urothelialen Tumoren sind etwa 90% epithelialen Ursprungs, d. h. Plattenepithelkarzinome, Adenokarzinome oder neuroendokrine Neoplasien. Sehr selten sind Sarkome, Lymphome und Melanome.

6 Therapie

6.1 Therapiestruktur

Die Behandlung erfolgt in Abhängigkeit von Histologie, Stadium und weiteren Risikofaktoren, siehe [Abbildungen 6 bis Abbildung 9](#).

Abbildung 6: Erstlinientherapie des nicht-muskelinvasiven Urothelkarzinoms der Harnblase und des Carcinoma in situ



Legende:

■ kurative Intention;

¹ siehe [Tabellen 7](#) und [Tabelle 8](#)

² TURB - transurethrale Blasenresektion

³ Kontrolle mit transurethraler Nachresektion bei Tumoren mit hohem Risiko, ggf. auch bei intermediärem Risiko empfohlen

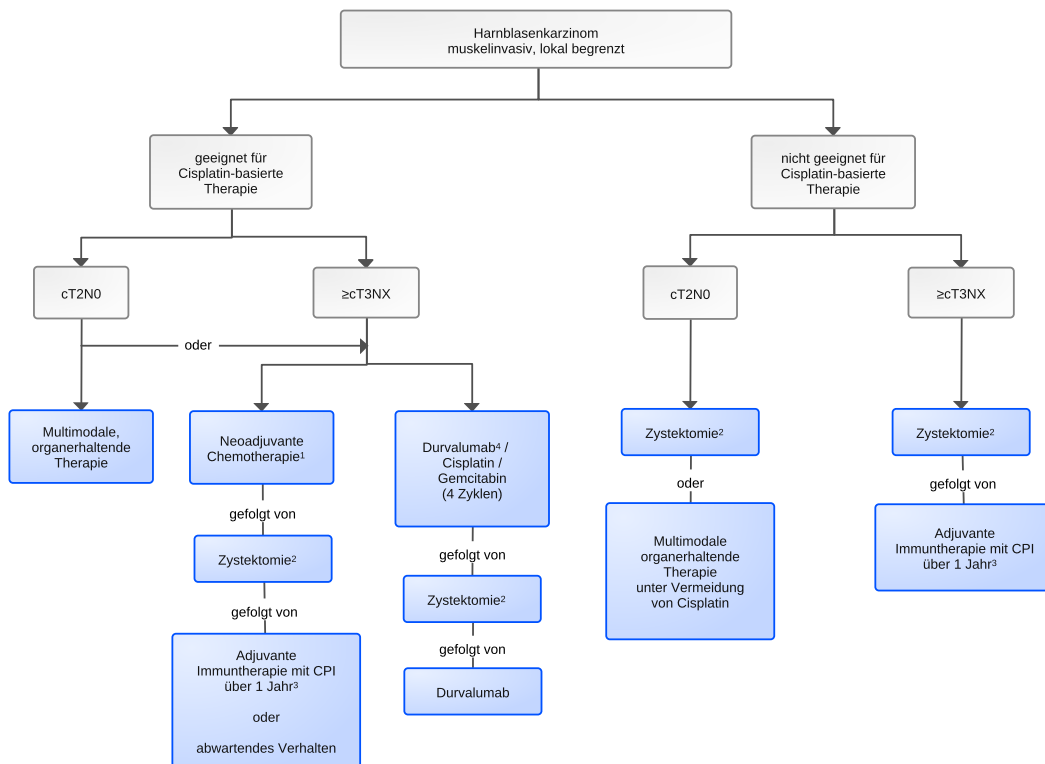
⁴ Chemotherapie-Frühinstillation - einmalig bei der TURB mit Mitomycin C, alternativ auch mit Doxorubicin/ Epirubicin

⁵ intravesikale Therapie mit BCG (Bacillus-Calmette-Guérin) oder Mitomycin C über 1-3 Jahre; bei unzureichender Verfügbarkeit von BCG primär Mitomycin C

⁶ intravesikale Therapie mit BCG über 1-3 Jahre; bei Nichtverfügbarkeit von BCG ggf. Mitomycin C oder Gemcitabin intravesikal

⁷ plus bilaterale pelvine Lymphadenektomie

Abbildung 7: Erstlinientherapie des lokal begrenzten muskelinvasiven Urothelkarzinoms der Harnblase



Legende:

 kurative Intention;

¹ neoadjuvante Therapie = ddMVAC oder Gemcitabin/Cisplatin

² plus bilaterale pelvine Lymphadenektomie

³ bei PD-L1 ≥ 1 (Zulassung Nivolumab); Pembrolizumab noch nicht zugelassen

⁴ noch nicht zugelassen

CPI = Immuncheckpointinhibitor

6.1.1 Nicht-muskelinvasives Urothelkarzinom der Harnblase

75% aller Urothelkarzinome der Harnblase sind als nicht-muskelinvasive Blasenkarzinome auf die Mukosa oder die Submukosa beschränkt. Die krankheitsspezifische Mortalität ist gering, aber sie können rezidivieren und benötigen daher regelmäßige Kontrollen [31].

6.1.1.1 Transurethrale Blasenresektion (TURB)

Das nicht-muskelinvasive Urothelkarzinom der Harnblase wird durch transurethrale Resektion möglichst in toto mittels einer Schlinge entfernt, ggf. erfolgt eine Nachresektion zur sicheren kompletten Entfernung. Diese ist indiziert bei

- inkompletter TUR
- fehlendem Nachweis von Muskelgewebe im histopathologischen Präparat (außer pTa, niedriges Risiko)
- pT1-Tumoren
- hohem Risiko, außer pTis (Carcinoma in situ).

6.1.1.2 Instillationstherapie

Die Instillation von Chemotherapie kann als Frühinstillation bei komplikationsloser TURB erfolgen. Alternativ ist anschließend nur bei intermediärem oder hohem Risiko eine intravesikale Therapie sinnvoll, die aus einer Chemotherapie-Instillation mit einer BCG (Bacillus-Calmette-Guérin)- oder Mitomycin C-Instillation bestehen kann. Die Therapie besteht aus einer Induktion, bei BCG gefolgt von einer regelmäßigen Erhaltung über 1-3 Jahre, siehe [Urothelkarzinom Therapieprotokolle](#). Die Induktion wird anfänglich einmal wöchentlich über 6 Wochen, dann in größeren Intervallen bis zu einem 1 Jahr durchgeführt. Hochrisiko-Tumoren sollten mit BCG behandelt werden. Angesichts des seit Jahren bestehenden Lieferengpasses für BCG werden international Diskussionen über mögliche, therapeutisch gleichwertige Alternativen geführt [29].

6.1.1.3 Rezidiv/Refraktärität nach intravesikaler Therapie

Bei Rezidiv oder Refraktärität werden Pat. aus der intermediären Risikogruppe dann als Hochrisikogruppe behandelt und erhalten eine erneute TURB, anschließend evtl. intravesikal BCG, wenn zuvor Mitomycin C eingesetzt worden ist. Bei anhaltender Refraktärität erfolgt eine Zystektomie.

Auch bei primärem Nichtansprechen trotz Re-TURB wird derzeit noch die Zystektomie sofort empfohlen.

Als Alternative wird eine multimodale Therapie mit dem Ziel des Blasenerhalts erwogen [32]. Hier sollte die Behandlung im Rahmen einer klinischen Studie, z.B. zum Einsatz einer Immuncheckpoint-Inhibition, angeboten werden [33]. Von der FDA ist die Gabe von Pembrolizumab als Monotherapie mit 200 mg alle 3 Wochen für max. 24 Monate bei fehlender Wirksamkeit der intravesikalen Therapie mit BCG zugelassen. Die Zulassung ist in Europa noch nicht erfolgt.

6.1.2 Muskelinvasives Urothelkarzinom der Harnblase

6.1.2.1 Lokalisiert

Nach der Diagnose eines muskelinvasiven Urothelkarzinoms der Harnblase soll das gesamte Behandlungskonzept interdisziplinär mit Urologie, internistischer Onkologie, Radioonkologie und weiteren beteiligten Fachdisziplinen besprochen werden. Bei nicht für Cisplatin chemotherapiefähigen, aber operablen Pat. ist eine alleinige Operation indiziert [34].

Eine weitere Therapieoption kann die multimodale, primär organerhaltende Therapie beginnend mit einer transurethralen Resektion sein, die von einer kombinierten Radiochemotherapie gefolgt wird.

6.1.2.1.1 Neoadjuvante und adjuvante Systemtherapie

Beim lokalisierten muskelinvasiven Urothelkarzinom der Harnblase wird die Prognose durch die zusätzliche neoadjuvante oder adjuvante cisplatinhaltige Systemtherapie verbessert, so dass diese Therapieoptionen mit allen Pat. des Tumorstadiums $\geq cT2N0$ besprochen werden müssen. Ergebnisse direkt vergleichender Studien von prä- zu postoperativer Chemotherapie mit den Endpunkten krankheitsfreies Überleben oder Gesamtüberleben liegen nicht vor. Die frühen Studien (u.a. [35]) wurden in einer Metaanalyse untersucht [36]. Weitere Studien zur neoadjuvanten Chemotherapie [37] zeigten ebenfalls eine Überlegenheit gegenüber der primären Zystektomie. Eine jüngere Meta-Analyse ergab ebenfalls einen signifikanten Vorteil im progressions-

freien Überleben und im Gesamtüberleben für die neoadjuvante Therapie [20]. Argumente für eine neoadjuvante Therapie sind die höhere Anzahl der in Studien untersuchten Pat. und der bessere Allgemeinzustand von Pat. vor einer Zystektomie. Argumente für eine adjuvante Chemotherapie sind das präzisere Staging durch die histopathologische Untersuchung des Zystektomie-Präparates. Die neoadjuvante Therapie hat sich mittlerweile durchgesetzt, nachdem sie lange als umstritten galt.

6.1.2.1.1.1 Neoadjuvante Chemotherapie

Die neoadjuvante Chemotherapie führt zu einer Verbesserung der Gesamtüberlebensrate um absolut 5-8% nach 10 Jahren und stellt den aktuellen Standard bei cisplatin-geeigneten Patienten dar [36]. Sie besteht in der Regel aus einer cisplatinhaltigen Kombinationschemotherapie. Am häufigsten untersucht wurde MVAC (Methotrexat, Vinblastin, Doxorubicin, Cisplatin). Im Vergleich zwischen Gemcitabin/Cisplatin (GC) und MVAC zeigten sich beide Protokolle (jeweils 3 Zyklen) als gleichwertig hinsichtlich der Durchführbarkeit, des histopathologischen Ansprechens und des Überlebens [38]. Ein randomisierter Vergleich zwischen perioperativ verabreichten 6 Zyklen dosisdichtem MVAC (ddMVAC) und 4 Zyklen GC ergab zwar keinen signifikanten Überlebensvorteil in der Gesamtpopulation (ein kleiner Teil der randomisierten Patienten erhielten die Chemotherapie als adjuvante Therapie) für das dosisdichte MVAC [39] jedoch war das progressionsfreie Überleben (primärer Endpunkt) in der Neoadjuvanz signifikant besser, so dass für „fitte“ Pat. ohne gravierende Komorbidität primär ddMVAC empfohlen wird. Für die weniger fiten Patienten bleibt die Therapie mit Cisplatin und Gemcitabin [40].

Eine bildgebende Kontrolle ist innerhalb der neoadjuvant verabreichten Chemotherapie erforderlich, um einen Progress nicht zu übersehen. Die anschließende Zystektomie sollte nach erfolgter NAC innerhalb 4 Wochen erfolgen und bereits entsprechend frühzeitig geplant werden.

6.1.2.1.1.2 Neoadjuvante Immuntherapie oder Chemoimmuntherapie

Die Einbeziehung von Immuncheckpointinhibitoren (ICI) wie Durvalumab, Nivolumab oder Pembrolizumab in neoadjuvante bzw. blasenerhaltende multimodale Konzepte ist fast ausschließlich in Phase-II-Studien geprüft worden. Eine präoperative Monotherapie mit 3 Zyklen Pembrolizumab-Monotherapie resultierte in einem Downstaging zu pT0 bei 42% der Pat. [41], die Kombination von Pembrolizumab mit Gemcitabin und dosismodifiziertem („split-dose“) Cisplatin zu pT0 bei 36% der Pat. [42]. Nach Kombination von Nivolumab mit Gemcitabin/Cisplatin wurde klinisch eine komplette Remission bei 43% der Pat. diagnostiziert. Bei 8 von 32 Pat., die für einen Organerhalt votierten, trat in einer Nachbeobachtungszeit von 18-44 Monaten ein Lokalrezidiv, bei einem Pat. eine Metastasierung auf [43]. Nach neoadjuvanter Gabe von Durvalumab in Kombination mit Gemcitabin/Cisplatin wurde bei der anschließenden radikalen Zystektomie eine histopathologische Komplettremission bei 33% von 52 Pat. dokumentiert [44]. Seit September 2024 liegen Phase 3 Daten für die perioperative Therapie mit 4 Zyklen Cisplatin/Gemcitabin und Durvalumab mit anschließender Erhaltungstherapie von 8 Gaben Durvalumab vor [45]. Beim EFS fand sich zugunsten des ICI-Arms eine Differenz von 8% mit 67,8% (95% CI 63,6-71,7) mit Durvalumab vs 59,8% (55,4 -64,0) im Vergleichsarm. Im Gesamtüberleben nach 24 Monaten betrug der Unterschied 7% mit 82,2% (95% CI 78,7-85,2) im Durvalumab-Arm vs 75,2% (95%CI 71,3-78,8) im Vergleichsarm. Der Stellenwert der ICI allein oder in Kombination ist in dieser Indikation noch nicht abschließend beurteilbar.

6.1.2.1.1.3 Adjuvante Chemotherapie

Der Standard ist die neoadjuvante Therapie, aber wenn aus dringender Notwendigkeit eine primäre Zystektomie durchgeführt werden musste, kann anschließend, wenn die Pat. fähig für eine Chemotherapie mit Cisplatin sind, ab einem Stadium \geq pT3 und oder pN+ eine adjuvante Chemotherapie mit 3-4 Zyklen cisplatinbasierter Chemotherapie - in der Regel Cisplatin/Gemcitabin - innerhalb 12-14 Wochen postoperativ erfolgen [46].

6.1.2.1.1.4 Adjuvante Immuntherapie

Als einzige adjuvante Immuntherapie ist Nivolumab nach einer neoadjuvanten Chemotherapie oder bei Cisplatin-ungeeigneten Pat. zugelassen, da sich eine deutliche Verlängerung des progressionsfreien Überlebens auch nach 2-3 Jahren bei noch fehlenden Daten zum Gesamtüberleben zeigte [47]. Es fand sich ein medianes DFS von 22,0 Monaten mit Nivolumab versus 10,9 Monaten mit Placebo in der ITT-Population und 52,6 Monaten mit Nivolumab versus 8,4 Monaten mit Placebo bei Pat. mit PD-L1 $\geq 1\%$ [48]. Erste Auswertungen zum Gesamtüberleben zeigen ebenfalls einen Vorteil für Nivolumab, insbesondere bei Tumoren mit einem PD-L1 $\geq 1\%$ (CPS/TC), aber auch in der Gesamtpopulation in der ITT-Analyse [48]. Es ist insbesondere dann indiziert, wenn sich größere verbliebene Befunde im Sinne eines ypT3 oder ypN+ eines PD-L1-positiven Urothelkarzinoms zeigen [49].

Auch zu Pembrolizumab wurden 2024 Daten zur adjuvanten Therapie bei lokal fortgeschrittenem Urothelkarzinom präsentiert [50]. Hier zeigte sich im Vergleich zu postoperativer Beobachtung ein signifikanter Vorteil für das krankheitsfreie Überleben (29,6 Monate vs. 14,2 Monate im Beobachtungsarm mit einer HR von 0,73), aber bislang kein Unterschied im Gesamtüberleben (3 Jahres Überleben 60,8% mit Pembrolizumab vs 61,9% in der Beobachtungsgruppe).

Atezolizumab hat in diesem Setting hingegen keinen Vorteil für das krankheitsfreie oder das Gesamtüberleben gezeigt und sollte nicht eingesetzt werden [51].

6.1.2.1.2 Operation - Lokalisiert

6.1.2.1.2.1 Radikale Zystektomie und Lymphknotendisektion

Die Zystektomie ist obligater Bestandteil eines kurativen Konzeptes beim lokalisierten, muskelinvasiven Harnblasenkarzinom. Vor einer geplanten Zystektomie soll ein intensiver Austausch mit dem Pat. erfolgen mit Diskussion der verschiedenen Formen der Harnableitung. Möglich sind inkontinente Harnableitungen mit einer Harnleiterhautfistel, einem Ileum- oder Kolon-Conduit. Alternativ gibt es eine kontinente Harnableitung mittels eines katheterisierbaren Pouches, einer Neoblase (orthotoper Harnblasenersatz) oder einer transrektalen Harnableitung. Zur Aufklärung gehört auch die präoperative Absprache über die Stomaposition.

Nach radikaler Zystektomie mit einer üblicherweise dazu gehörenden bilateralen pelvinen Lymphadenektomie sind die wichtigsten Prognoseparameter für das rezidivfreie und krankheitsspezifische Überleben das pT- und pN-Stadium sowie der Resektionsrand und Resektionsgrad (sog. pCR) [52]. Das Ausmaß der Lymphadenektomie (begrenzt auf die Region bis max. zur Bifurkation der A. iliaca communis oder bis mindestens zur A. mesenterica inferior) ist Gegenstand kontroverser Diskussionen. In einer gepoolten Auswertung [53] zweier randomisierter klinischer Studien [54, 55] wurde kein Vorteil der ausgedehnteren Lymphadenektomie gefunden. Es werden zusätzlich Nomogramme mit besserer Vorhersagegenauigkeit evaluiert, die aber nicht prädiktiv für weitere Therapiemaßnahmen sind [56]. Molekulare Marker spielen bisher keine Rolle.

6.1.2.1.2.2 Partielle Zystektomie mit Blasenerhalt

Die Gleichwertigkeit einer partiellen mit einer radikalen Zystektomie ist bisher nicht erwiesen [57]; dennoch kann in Einzelfällen eine partielle Zystektomie sinnvoll sein, wenn eine lebenslange Nachsorge mit Zystoskopie erfolgen kann.

6.1.2.1.3 Multimodale primär organerhaltende Therapie

Zur multimodalen Therapie, die mit einer TUR den Tumor möglichst komplett beseitigt und mit einer anschließenden simultanen Radiochemotherapie einen kurativen Ansatz verfolgt, liegen gute Daten aus einer retrospektiven Matched Pair Studie (n = 722 Pat. mit T2-T4N0M0 muskelinvasivem Urothelkarzinom der Harnblase) vor [58]. Das klinisch-onkologische Ergebnis war gleichwertig, eine Salvage-Zystektomie nach trimodaler Therapie war nur in 13% der Pat. erforderlich. Bereits in einer von 1982 bis 2000 durchgeführten nicht randomisierten Studie an 415 Pat. mit lokal begrenztem Harnblasenkarzinom nach transurethraler Tumorresektion wurde eine komplette klinische Remission nach Radio(chemo)therapie bei 72% der Pat. und ein Harnblasenerhalt nach 10 Jahren bei 62% der Pat. erzielt, wobei eine Fernmetastasierung bei 35% auftrat [59]. Eine randomisierte Studie zum Vergleich von primärer radikaler Zystektomie und neoadjuvanter Chemotherapie musste nach 45 Pat. mangels Rekrutierung abgebrochen werden und ergab keine klinisch verwertbaren Ergebnisse [60]. Es gibt mehrere monozentrische Beobachtungsstudien mit Langzeitergebnissen, die komplette Remissionsraten nach TURB und simultaner Radiochemotherapie von 60-90% mit einem Langzeitüberleben nach 5 Jahren zwischen 45 und 75% mit 80% Blasenentlastung beschreiben [61, 62]. Als Chemotherapie kommen bei der simultanen Radiochemotherapie eine Cisplatin-basierte Therapie oder 5-FU mit Mitomycin C zum Einsatz, beides verbessert die Ergebnisse einer alleinigen Radiotherapie [63, 64]. In der BC2001-Studie [64] zeigte sich im randomisierten Vergleich zwischen Radio- und Radiochemotherapie, überwiegend nach kompletter transurethraler Tumorresektion, ein signifikanter Vorteil der Radiochemotherapie hinsichtlich des Lokalrezidivrisikos, aber nicht des Gesamtüberlebens. Eine Salvage-Zystektomie war bei 11,4% versus 16,8% der Pat. erforderlich (p = 0,07). Als Alternativen zu den genannten Chemotherapeutika kommen auch Gemcitabin plus Cisplatin [65] oder Capecitabin allein [66] oder in Kombination mit Mitomycin C [67] in Betracht. Auch Gemcitabin als Monotherapie in kleiner Dosis wurde in einer Phase I Studie untersucht [68].

Multimodale Konzepte sind besonders für Pat. geeignet, die an einem lokal begrenzten muskelinvasivem Blasenkarzinom leiden und für eine Zystektomie nicht geeignet sind, oder eine Zystektomie ablehnen. Entsprechend sind insbesondere cT2cN0 Tumoren hierfür geeignet. Ungünstige Prognosefaktoren sind multifokale Tumore, Hydronephrose und synchrones Carcinoma in situ.

6-12 Wochen nach Therapieende sollte eine Kontrolle des Therapieerfolges mittels Zystoskopie und Biopsien erfolgen, damit ggf. eine weitere Therapie mit TURB, intravesikaler Therapie oder Zystektomie folgen kann.

6.1.2.1.4 Postoperative Radiotherapie bzw. Radiochemotherapie

Eine postoperative Radio- oder Radiochemotherapie ist nach einer R0-Resektion nicht angezeigt, Es wurden aber in verschiedenen Fallserien immer wieder Hinweise für einen positiven Effekt bei z.B. R1-Resektion, schlechter Differenzierung, extravesikalem Wachstum oder pelvinen Lymphknoten berichtet.

6.1.3 Lokal fortgeschrittenes oder metastasiertes muskelinvasives Urothelkarzinom der Harnblase (Stadium IV)

Die Primärtherapie des Urothelkarzinoms der Harnblase basiert im metastasierten Stadium präferenziell auf einer Immuntherapie und einer molekular zielgerichteten Therapie (Antibody Drug Konjugat), alternativ auf einer Kombination von Cisplatin mit Gemcitabin und der Immuntherapie mit Nivolumab. Ein relevanter Anteil der (in der Regel älteren) Pat. ist in der Praxis nicht Cis-

platintherapie-fähig. Kontraindikationen gegen eine platinhaltige Therapie sind in [Tabelle 9](#) zusammengefasst.

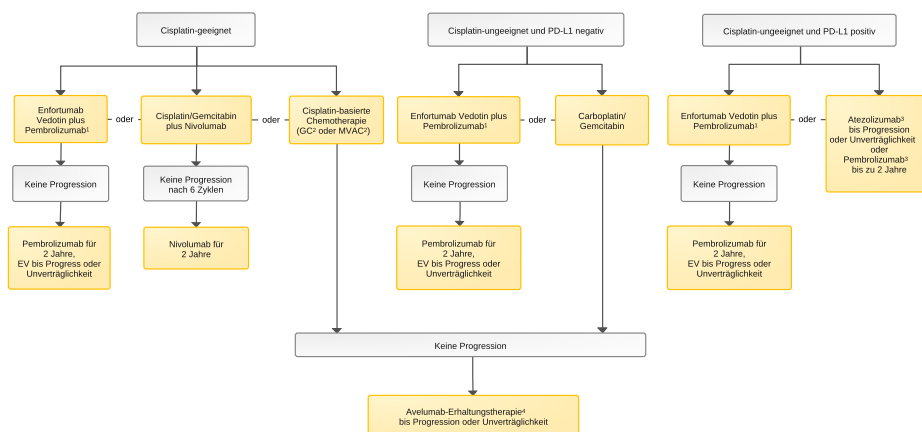
Tabelle 9: Pat., die nicht für Cisplatin geeignet sind [69]

Parameter	Spezifizierung	Anmerkung
Allgemeinzustand	Karnofsky Performance Score \leq 60 und/oder ECOG Performance Status \geq 2	
Kreatininclearance	\leq 40 ml/min	Diese Empfehlung weicht von der Fachinformation ab, in der eine Kreatininclearance \leq 60 ml/min als Kontraindikation aufgeführt wird; bei einer Kreatininclearance von 40 - 60 ml/min ist eine Dosisanpassung bzw. eine Änderung des Applikationsschemas (z.B. „split-dose“ Cisplatin) erforderlich.
Hörverlust	CTCAE Grad 2 oder höher	
Periphere Polyneuropathie	CTCAE Grad 2 oder höher	
Herzinsuffizienz	NYHA-Klasse 3 oder 4	

6.1.3.1 Medikamentöse Tumorthherapie

Die Behandlung erfolgt in Abhängigkeit von Allgemeinzustand, Komorbidität, Therapieziel und Verfügbarkeit wirksamer Arzneimittel, siehe [Abbildung 8](#).

Abbildung 8: Medikamentöse Erstlinientherapie des metastasierten oder lokal nicht kurativ behandelbaren Urothelkarzinoms der Harnblase



Legende:

nicht-kurative Intention

¹ Präferierter Erstlinien-Standard

² GC: Gemcitabin/Cisplatin; MVAC: Methotrexat/Vinblastin/Doxorubicin/Cisplatin

³ Atezolizumab-Zulassung bei PD-L1 \geq 5%; Pembrolizumab zugelassen bei PD-L1 (CPS) \geq 10

⁴ insbesondere bei PD-L1-Positivität

6.1.3.1.1 Erstlinientherapie bei metastasierter oder lokal nicht kurativ behandelbarer Erkrankung*

*Siehe [Abbildung 8](#)

Neben einem schlechten Allgemeinzustand, gemessen als Karnofsky Performance Status $<$ 80, gelten viszerale Metastasen inklusive der Knochenmetastasen als prognostisch ungünstige Faktoren in Bezug auf die Gesamtüberlebenszeit [70].

Die neue präferierte Erstlinientherapie ist die Kombination von Pembrolizumab mit dem gegen Nectin-4 gerichteten Immuntoxinkonjugat Enfortumab Vedotin. Im randomisierten Vergleich zur Erstlinien-Chemotherapie führte diese Kombination in der KEYNOTE-A39/EV-302-Studie zu einer signifikanten Verlängerung des medianen Gesamtüberlebens von 16,1 auf 31,5 Monate [71].

Auch die Kombination von Nivolumab mit einer Cisplatin/Gemcitabin-Chemotherapie führte in der Studie CheckMate-901 im randomisierten Vergleich zur alleinigen C/G-Chemotherapie zu einer signifikanten Verlängerung des medianen Gesamtüberlebens von 18,9 auf 21,7 Monate [72].

Demgegenüber zeigte die Kombination von Atezolizumab mit Cis-/Carboplatin + Gemcitabin im Vergleich zur alleinigen Chemotherapie zwar einen Vorteil im progressionsfreien Überleben für die Immun-Chemotherapie, aber keinen signifikanten Unterschied im Gesamtüberleben [73].

Bei Pat., die Cisplatin-geeignet waren, wurde auch die Option einer Kombination von Pembrolizumab mit einer Platin-basierten Erstlinientherapie im randomisierten Vergleich zu einer alleinigen Platin-basierten Chemotherapie geprüft. In der KEYNOTE-361-Studie wurde bei insgesamt 1010 randomisierten Pat. mit der Kombination von Immun- und Chemotherapie keine signifikante Verbesserung des progressionsfreien oder Gesamtüberlebens erzielt [74].

Kommen sowohl Enfortumab Vedotin plus Pembrolizumab als auch die Kombination von Cisplatin/Gemcitabin mit Nivolumab wegen individueller Kontraindikationen nicht in Betracht, wird primär die klassische kombinierte Chemotherapie mit Cisplatin/Gemcitabin oder Methotrexat/Vinblastin/Doxorubicin/Cisplatin (MVAC) zum Einsatz. MVAC, dosisdichtes MVAC und Cisplatin/Gemcitabin sind ungefähr gleich wirksam. Weniger toxisch als MVAC ist Cisplatin/Gemcitabin. Eine höhere Dosisintensität von Cisplatin/Gemcitabin oder eine Dreierkombination z.B. mit Paclitaxel führt zu höheren Remissionsraten und höherer Toxizität, aber nicht zur Verlängerung der Überlebenszeit [75].

Bei Pat. mit gutem Allgemeinzustand, die jedoch eine eingeschränkte Nierenfunktion mit einer Kreatininclearance zwischen 50 und 60 ml/min haben, sollte diskutiert werden, Cisplatin in geteilter Dosis („split-dose“) z.B. an Tg 1 und 8 oder Tag 1 und 2 zu geben.

Wenn eine Therapie mit Cisplatin nicht möglich ist, kann dieses durch Carboplatin ersetzt werden, was jedoch eine deutliche Effektivitätseinbuße bedeutet [20, 25, 76, 77].

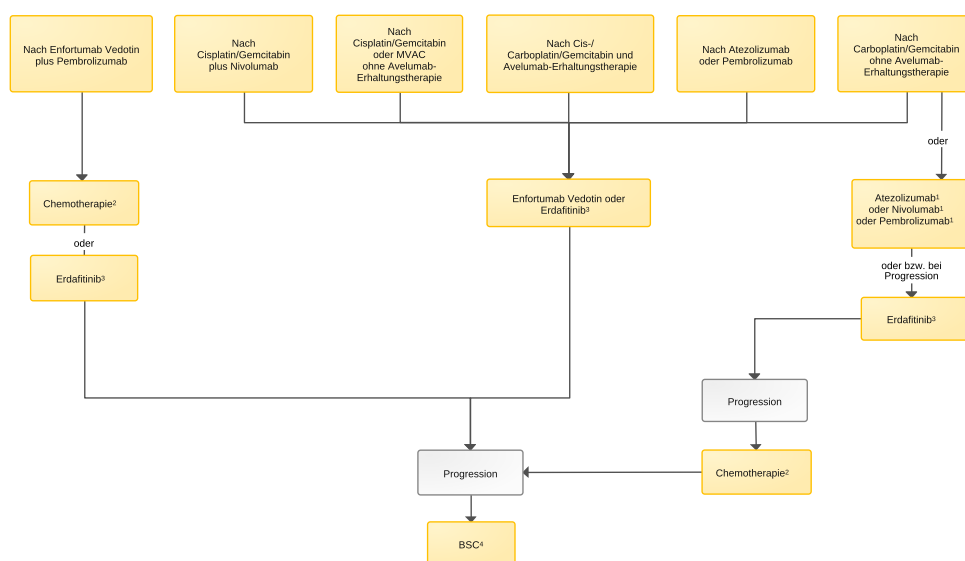
Eine Therapieoption für Pat., die nicht für eine Cisplatin-basierte Chemotherapie geeignet sind, ist die Immuntherapie mit dem PD1-Inhibitor Pembrolizumab oder mit dem PD-L1-Inhibitor Atezolizumab. Unter Pembrolizumab-Monotherapie wurde in einer nicht-randomisierten Phase-II-Studie bei 370 Pat. eine Ansprechrate von 29% und ein medianes Überleben von 11 Monaten verzeichnet [78, 79], wobei das Gesamtüberleben und die Ansprechdauer bei Pat. mit Tumoren mit hoher PD-L1-Expression (CPS ≥ 10) deutlich besser war als bei einer Expression < 10 . Atezolizumab führte in einer nicht-randomisierten Phase-II-Studie bei 123 Pat. zu einer Remissionsrate von 23%, einem medianen progressionsfreien Überleben von 2,7 Monaten und einer medianen Gesamtüberlebenszeit von 15,9 Monaten [80]. Im randomisierten Vergleich zwischen Atezolizumab und einer platinbasierten Chemotherapie ergab sich kein Unterschied im Gesamtüberleben [81]. Daten aus klinischen Studien (KEYNOTE-361 und IMvigor130) zeigten eher einen Überlebensnachteil unter einer Pembrolizumab/Atezolizumab-Monotherapie im Vergleich zur Standard-Chemotherapie, wenn die Tumoren eine schwache Expression von PD-L1 $< 10\%$ im „combined positive score (CPS)“ aufwiesen. Atezolizumab und Pembrolizumab sind bei den für Cisplatin-ungeeigneten Pat. deswegen nur bei positiver PD-L1 Expression zugelassen (Pembrolizumab CPS $\geq 10\%$; Atezolizumab PD-L1 $\geq 5\%$) [82]. Prädiktive Biomarker sind für ein Therapieansprechen bisher allerdings nicht prospektiv validiert.

Als Alternative zu einer Therapie mit EV plus Pembro und bis zur Veröffentlichung dieser Daten Standard, ist die Kombination von 4-6 Zyklen einer Erstlinienchemotherapie mit Cis- oder Car-

boplatin plus Gemcitabin mit anschliessender Erhaltungstherapie mit dem PD-L1-Inhibitor Avelumab bei allen Pat., die nach der Chemotherapie keinen Progress gezeigt haben [83]. In der Gesamtkohorte der 700 auswertbaren Pat. sowie bei den 358 Pat. mit PD-L1-positivem Tumor ($\geq 1\%$ im „Ventana Assay“) ergab sich gegenüber bester Supportivtherapie allein ein signifikanter Vorteil im progressionsfreien und im Gesamtüberleben durch die Hinzunahme von Avelumab zur besten Supportivtherapie. Bei Pat. mit PD-L1-negativem Tumor zeigte sich kein Gesamtüberlebensvorteil. Die Studienergebnisse wurden mit einer medianen Nachbeobachtungszeit von 38 bzw. 40 Monaten bestätigt [84].

6.1.3.1.2 Zweit- und Drittlinientherapie

Abbildung 9: Medikamentöse Zweit- und Drittlinientherapie des metastasierten oder lokal nicht kurativ behandelbaren Urothelkarzinoms der Harnblase



Legende:

— nicht-kurative Intention

¹ Atezolizumab-, Nivolumab- und Pembrolizumab-Zulassungen bestehen in dieser Indikation unabhängig von der PD-L1-Expression

² Nach EV + Pembrolizumab: platinbasierte Kombinationschemotherapie²; als Drittlinientherapie Monochemotherapie: Vinflunin, Carboplatin, Docetaxel, Gemcitabin, Paclitaxel

³ Bei Nachweis einer suszeptiblen FGFR3-Mutation (seit 8/24 zugelassen)

⁴ Best Supportive Care

6.1.3.1.2.1 Molekular zielgerichtete Therapie und Immuntherapie

Als eine Option für die Folgetherapie bei Pat. mit Urothelkarzinom mit FGFR3-Mutation oder FGFR2-/FGFR3-Fusion zeigte der orale FGFR-Inhibitor Erdafitinib eine Ansprechrate von 40% und ein medianes Gesamtüberleben von 11,3 Monaten [85]. Im randomisierten Vergleich zu einer Rezidiv-Chemotherapie mit Docetaxel oder Vinflunin führte Erdafitinib bei 266 Pat. in der THOR-Studie zu einer signifikanten Verbesserung des Gesamtüberlebens von 7,8 auf 12,1 Monate [86]. In der gleichen Studie zeigte sich im randomisierten Vergleich von Erdafitinib mit Pembrolizumab bei 351 Pat. kein Unterschied im Gesamtüberleben (10,9 vs 11,1 Monate) [87]. Vor oder nach Versagen von Erdafitinib oder bei fehlendem Nachweis einer FGFR-Alteration kann Enfortumab Vedotin als Monotherapie eingesetzt werden, wenn es zuvor noch nicht gegeben wurde. Die europäische Zulassung durch die EMA wurde im August 2024 erteilt.

Das gegen Nectin-4 gerichtete Antikörper-Toxin-Konjugat Enfortumab Vedotin wurde bei 608 Pat. im Rezidiv nach platinbasierter Erstlinientherapie bzw. Checkpointinhibitor-Therapie randomisiert gegen eine Rezidiv-Chemotherapie mit Paclitaxel, Docetaxel oder Vinflunin geprüft. Hier

ergab sich eine signifikante Verlängerung des medianen Gesamtüberlebens von 8,97 auf 12,88 Monate [74]. Bei 89 Platin-ungeeigneten Pat. im Rezidiv nach Erstlinientherapie mit einem Immuncheckpointinhibitor führte die Rezidivtherapie mit Enfortumab Vedotin zu einer Ansprechrate von 52% und einem medianen Gesamtüberleben von 12,4 Monaten [88]. Der Nachweis einer Nectin-4-Amplifikation (in bis zu 26% metastasierter Urothelkarzinome) scheint prädiktiv für das Ansprechen auf Enfortumab Vedotin zu sein [89]. Auch nach Versagen von Erdafitinib kann Enfortumab Vedotin eingesetzt werden, wenn es zuvor noch nicht gegeben wurde.

Die aktuellen Daten Behandlungsoptionen im Rezidiv/Progress können folgendermaßen zusammengefasst werden:

- Pembrolizumab nach alleiniger platinhaltiger Chemotherapie führte in einer randomisierten Phase-III-Studie gegenüber einer Monochemotherapie (Taxan, Vinflunin) zur Verlängerung der Gesamtüberlebenszeit (Hazard Ratio 0,71; Median 10,1 vs. 7,2 Monate), nicht zur Verlängerung des progressionsfreien Überlebens [90, 91].
- Atezolizumab führte in einer einarmigen Phase-II-Studie bei 315 Pat. zu einer Remissionsrate von 15% und einer mittleren Gesamtüberlebenszeit von 7,4 Monaten [92]. Daten einer konfirmatorischen, randomisierten Phase-III-Studie zeigen keinen signifikanten Vorteil beim progressionsfreien und beim Gesamtüberleben gegenüber einer Monochemotherapie (Taxan, Vinflunin). Die Auswertung der Imvigor211-Studie zum Vergleich von Atezolizumab mit einer Chemotherapie (Paclitaxel, Docetaxel oder Vinflunin) in der Rezidivtherapie zeigte mit einer medianen Nachbeobachtungszeit von 33 Monaten im Kontrast zur Primärpublikation [93] sowohl für die Gesamtkohorte (n = 467 vs. 464) als auch für die PD-L1-negativen Kohorte (n = 151 vs 155) jeweils einen signifikanten Vorteil im Gesamtüberleben (HR = 0,82 bzw. HR = 0,76) [94].
- Nivolumab führte in einer nicht-randomisierten Phase-II-Studie bei 270 Pat. zu einer Remissionsrate von 20% [95].
- Durvalumab führte in einer Phase-I/II-Studie zu einer Rate objektiver Remissionen von 31% [78].
- Avelumab führte in Phase I-Studien zu einer Rate objektiver Remissionen von 16-17% [96, 97].

Die Rate schwerer Nebenwirkungen im CTCAE Grad 3 oder 4 ist niedrig, auch niedriger als unter Chemotherapie. Atezolizumab, Pembrolizumab und Nivolumab sind für diese Indikation zugelassen.

Als künftige Therapieoption für die Zweitlinie bei metastasierter Erkrankung ist das gegen Trophoblast Cell Surface Antigen-2 (TROP2) gerichtete Antikörper-Toxinkonjugat Sacituzumab Govitecan als Monotherapie oder in Kombination mit Pembrolizumab zu erwarten. In der Phase-II-Studie TROPHY-U-01 führte die Monotherapie bei 113 Pat. zu einer Gesamtansprechrate von 27% [98], die Kombination mit Pembrolizumab bei 41 Pat. zu einer Gesamtansprechrate von 41% [99]. Als Antikörper-Wirkstoff-Konjugat wurde Trastuzumab-Deruxtecan in Kombination mit Nivolumab bei einer kleinen Patientenzahl evaluiert [100].

6.1.3.1.2.2 Chemotherapie

Wenn ein Rezidiv/Progress nach primärer Therapie mit Enfortumab Vedotin plus Pembrolizumab kommt im Rezidiv eine platinbasierte Kombinationschemotherapie in Frage. Bei einem nach mehr als einem halben Jahr Remissionsdauer nach einer cisplatinhaltigen Primärtherapie auftritt, bzw. nach alleiniger (Immun)Chemotherapie ist Enfortumab-Vedotin eine Therapieoption.

In der Rezidiv-Chemotherapie kommt nachrangig auch Vinflunin in Betracht. Es ist in Europa für die Zweitlinientherapie des Harnblasenkarzinoms nach einer vorherigen platinhaltigen Therapie zugelassen, da es einen Überlebensvorteil gegenüber supportiver Therapie aufwies (Hazard Ratio 0,78; Median 2,6 Monate). Ohne krankheitsbezogene Risikofaktoren betrug das mediane Gesamtüberleben 14,2 Monate vs. 1,7 Monaten mit mehr als 2 Risikofaktoren.

In einem anderen Pat.-kollektiv wurden Paclitaxel/Gemcitabin in Kombination eingesetzt, die Risikofaktoren bestätigt und ein Gesamtüberleben ohne Risikofaktor von 11,8 Monate vs. 3,2 Monate mit mehr als 2 Risikofaktoren erreicht [101].

Im refraktären Rezidiv nach Versagen der Chemo-/Immuntherapie und Erdafitinib kann neben BSC auch eine Monotherapie mit Vinflunin, Paclitaxel oder Docetaxel erwogen werden.

6.1.3.2 Operation

6.1.3.2.1 Palliative Zystektomie

Eine Zystektomie in palliativer Intention ist nur selten erforderlich, aber sie kann zur Symptomkontrolle wie Blutungen, Fäkalurie, Harnstau, Schmerzen sinnvoll sein, wenn eine andere Möglichkeit nicht besteht.

6.1.3.2.2 Metastasenresektion

Eine Metastasenresektion in kurativer Absicht ist kein Standard, aber kann bei Pat. mit primärem Urothelkarzinom der Harnblase in seltenen Fällen interdisziplinär entschieden werden.

Eine Metastasenresektion kann zusätzlich unter nicht-kurativer Absicht erfolgen, wenn die Metastase symptomatisch ist und diese Symptome durch die Metastasenresektion behoben werden können, wie z.B. bei einer frischen Querschnittssymptomatik einer Wirbelkörpermetastase.

6.1.3.3 Bestrahlung

Strahlentherapie ist eine effektive Option bei lokaler Symptomatik, z. B. bei medikamentös nicht beherrschbaren Schmerzen, als hämostyptische Bestrahlung, bei cerebralen Filiae oder nach Wirbelkörper-Operation bei symptomatischer Rückenmarkskompression [102].

7 Therapieprinzipien bei Urothelkarzinomen des oberen Urogenitaltraktes

Urothelkarzinome des oberen Harntraktes, d.h., des Ureters und des Nierenbeckens („Upper Tract Urothelial Cancer, UTUC“), machen ca. 5% aller Urothelkarzinome aus [103]. Davon sind 10-20% multifokal [104] und in 17% der Fälle liegt synchron auch ein Urothelkarzinom der Harnblase vor [105]. Urothelkarzinome der Harnblase können auch in der Vorgeschichte oder auch im Verlauf von UTUC vorkommen [106].

Eine detaillierte Leitlinie zur Diagnostik und Therapie von Urothelkarzinomen des oberen Harntraktes wurde von der European Association of Urology (EAU) 2023 aktualisiert [31].

Kurzgefasst ergeben sich für diese Onkopedia-Leitlinie folgende Empfehlungen:

- Der obere Harntrakt muss in der Diagnostik von Urothelkarzinomen immer mit abgeklärt werden (CT, Urinzytologie, Zystoskopie, ggf. Ureterskopie)
- Die Primärtherapie besteht je nach individueller Risikokonstellation aus einer radikalen Nephroureterektomie ± Lymphadenektomie oder einer organerhaltenden Teilresektion [31]
- Für Pat. mit lokal fortgeschrittenen, nicht metastasierten UTUC ist der Nutzen einer adjuvanten platin-basierten Chemotherapie (Cisplatin oder Carboplatin/Gemcitabin) für das krankheitsfreie sowie das Gesamtüberleben belegt [107, 108]. Eine adjuvante Immuntherapie ist nicht indiziert.
- Robuste Daten, die eine neoadjuvante systemische Tumorthherapie für Pat. mit UTUC empfehlen lassen, liegen bislang noch nicht vor.

Diese Empfehlungen stehen auch im Einklang mit der Leitlinie der ESMO von 2022 [25].

8 Medikamentöse Tumorthherapie

8.1 Medikamentöse Tumorthherapie - Substanzen (alphabetisch)

8.1.1 Atezolizumab

Atezolizumab ist ein gegen PD-L1 gerichteter humanisierter IgG1-Antikörper und gehört zur Wirkstoffklasse der Immuncheckpointinhibitoren. Er ist zur Behandlung des Urothelkarzinoms [73] und eines breiten Spektrums weiterer maligner Neoplasien zugelassen. Für die Erstlinientherapie bei Cisplatin-ungeeigneten Pat. ist der Nachweis einer PD-L1-Expression von $\geq 5\%$ erforderlich, für die Rezidivtherapie nach platinbasierter Erstbehandlung nicht. Wie bei anderen gegen PD1 oder PD-L1 gerichteten Immuncheckpointinhibitoren wurden in klinischen Studien immunvermittelte Nebenwirkungen wie Hepatitis, Pneumonitis, Kolitis, Endokrinopathien oder Hautreaktionen dokumentiert, sowie eine teils ausgeprägte Fatigue. Es besteht das Risiko der Exazerbation einer vorbestehenden Autoimmunerkrankung. Klinisch bedeutsame pharmakologische Interaktionen mit anderen Wirkstoffen wurden nicht beschrieben, bei gleichzeitiger Verabreichung immunsupprimierender Medikamente ist eine Beeinträchtigung der Wirksamkeit von Atezolizumab zu erwarten.

8.1.2 Avelumab

Avelumab ist ein humaner monoklonaler IgG1-Antikörper und gehört zur Wirkstoffklasse der Immuncheckpointinhibitoren. Zugelassene Indikationsgebiete sind das kutane Merkelzellkarzinom, das Nierenzellkarzinom und die Erhaltungstherapie Urothelkarzinom. Häufigste Nebenwirkungen in Studien zur Behandlung des Urothelkarzinoms [83, 84] waren Fatigue, Diarrhoe, Hypertonie, Übelkeit, Gewichtsverlust, Obstipation sowie immunvermittelte Nebenwirkungen. Die Fachinformation weist diesbezüglich auf Nebenwirkungen wie Pneumonitis, Kolitis, Endokrinopathien, Hautreaktionen, Hepatitis, Pankreatitis u.a. hin. Es besteht das Risiko der Exazerbation vorbestehender Autoimmunerkrankungen. Klinisch relevante pharmakologische Interaktionen mit anderen Wirkstoffen wurden nicht beschrieben. Bei gleichzeitiger Verabreichung immunsupprimierender Medikamente ist eine Beeinträchtigung der Wirksamkeit von Avelumab zu erwarten.

8.1.3 BCG (Bacillus Calmette-Guérin)

BCG ist ein Lebendimpfstoff, der vom *Mycobacterium bovis* stammende Bakterien enthält. Er ist zur intravesikalen Anwendung bei nicht-muskelinvasivem Urothelkarzinom und beim Carcinoma

in situ der Harnblase zugelassen. Die Wirksamkeit wird bei gleichzeitiger Verabreichung antimikrobieller, gegen Mykobakterien wirksamer Medikamente wie Fluorochinolone, Doxycyclin, Gentamicin und Tuberkulostatika (Rifampicin, Ethambutol, Streptomycin, Isoniazid u.a.) abgeschwächt. In der Fachinformation sind an Nebenwirkungen (vorwiegend lokale) Infektionen, Fieberreaktionen, lokale Beschwerden wie Schmerzen sowie gastrointestinale Reaktionen wie Übelkeit und Diarrhoe beschrieben. Auch die Auslösung einer klinisch manifesten Tuberkulose durch die intravesikale BCG-Applikation kann nicht ausgeschlossen werden. Da die intravesikale Verabreichung von BCG zu einem positiven Hauttest auf Tuberkulose führen kann, wird die Durchführung eines solchen Hauttestes vor der BCG-Anwendung empfohlen (Fachinformation).

8.1.4 Carboplatin

Carboplatin ist ein Platinderivat, welches vorwiegend bei Pat. mit Urothelkarzinom eingesetzt wird, wenn sie nicht mit Cisplatin behandelt werden können, typischerweise in Kombination mit Gemcitabin [76, 107, 108]. Eine Zulassung besteht für die Behandlung beim Ovarialkarzinom, Zervixkarzinom, Kopf-Hals-Plattenepithelkarzinom und beim kleinzelligen Lungenkarzinom (je nach Fachinformation der unterschiedlichen Anbieter). Als häufige Nebenwirkungen wurden Neutropenie, Übelkeit, Erbrechen, Alopezie, Diarrhoe oder Obstipation berichtet. Seltener kann auch eine Neurotoxizität vorkommen. Eine Gelbfieberimpfung unter Carboplatin-Therapie ist kontraindiziert, die Anwendung abgeschwächter Lebendimpfstoffe soll möglichst vermieden werden. Eine relevante pharmakologische Interaktion wird für Phenytoin beschrieben. Die gleichzeitige Behandlung mit Immunsuppressiva wie Cyclosporin oder Tacrolimus führt zu einer Verstärkung der Immunsuppression.

8.1.5 Cisplatin

Cisplatin ist ein Platinderivat, welches als Standardtherapie beim Urothelkarzinom verwendet wird, typischerweise in Kombination mit Gemcitabin ± Nivolumab oder mit Methotrexat/Vinblastin/Doxorubicin im MVAC-Protokoll. Eine Zulassung besteht für die Behandlung des Harnblasenkarzinoms sowie für ein breites Spektrum anderer maligner Neoplasien. An wesentlichen Nebenwirkungen sind Übelkeit und Erbrechen, Nephrotoxizität, Polyneuropathie, Ototoxizität, Hämatotoxizität, Elektrolytverschiebungen, Kardiotoxizität und Diarrhoe berichtet worden. Kontraindiziert ist eine Impfung mit Lebendvakzinen (z.B. Gelbfieber). Die Fachinformation weist auf relevante pharmakologische Interaktionen mit anderen Wirkstoffen wie ototoxischen oder nephrotoxischen Substanzen, Antikoagulanzen, Antikonvulsiva oder Phenytoin sowie die Wirkungsverstärkung bei Kombination mit Paclitaxel, Docetaxel, Bleomycin, Vinorelbin oder Cyclosporin hin.

8.1.6 Docetaxel

Docetaxel gehört zu den Taxanen. Beim Urothelkarzinom kommt es als palliative Monotherapie in Frage. Eine Zulassung besteht für die Behandlung bei Mammakarzinom, Adenokarzinom des Magens, nicht-kleinzelligem Lungenkarzinom, Prostatakarzinom und Kopf-Hals-Karzinom. Schwere Nebenwirkungen Grad 3 oder 4 sind Infektionen, Nagelveränderungen, Stomatitis und Diarrhoe, zu den belastenden Nebenwirkungen im Grad 2 gehört die Alopezie. Besonders belastend ist eine z. T. irreversible Polyneuropathie. Häufige Nebenwirkungen wie Übelkeit/Erbrechen und allergische Reaktionen können durch adäquate supportive Therapie verhindert werden, siehe [Onkopedia Antiemese](#).

8.1.7 Doxorubicin

Doxorubicin (Synonym: Adriamycin) ist ein zytotoxisches Chemotherapeutikum aus der Stoffklasse der Anthrazykline. Bei Urothelkarzinomen wird es in Kombination mit Vinblastin, Methotrexat und Cisplatin (MVAC-Protokoll) eingesetzt [38]. Zugelassen ist es für das Harnblasenkarzinom sowie für ein breites Spektrum maligner Neoplasien (Mammakarzinom, Lungenkarzinom, Ovarialkarzinom, Endometriumkarzinom, Sarkome, Wilms-Tumor, Schilddrüsenkarzinom, Neuroblastom, Hodgkin- und Non-Hodgkin-Lymphome, akute Leukämien, Myelom). Zu beachten ist neben der Kardiotoxizität (maximale kumulative Gesamtdosis bei Erwachsenen 550 mg/m²) vor allem die Hämatotoxizität.

Doxorubicin ist ein Substrat von **CYP3A4** und **CYP2D6** und wird von **P-Glykoprotein** transportiert. **CYP3A4**-Induktoren sowie Inhibitoren von **CYP3A4**, **CYP2D6** und **P-Glykoprotein** können die Pharmakokinetik und Wirkung von Doxorubicin beeinflussen. Die gleichzeitige Anwendung von Inhibitoren oder Induktoren von CYP-Enzymen oder des **P-Glykoproteins** sollte möglichst vermieden werden. In Kombination mit anderen kardioaktiven Mitteln wie z.B. Calcium-Antagonisten oder mit anderen **QT-Zeit**-verlängernden Arzneistoffen ist eine elektrokardiographische Überwachung notwendig. Eine Kombination von Doxorubicin mit Taxanen oder Cyclophosphamid erhöht die Kardiotoxizität. In Kombination mit Ciclosporin A kommt es über eine **P-Glykoprotein**-Hemmung zu einer geänderten Pharmakokinetik mit erhöhten Plasmaspiegeln, Krampfanfällen und vermehrter Hämatotoxizität. Mit Mercaptopurin wird die Mercaptopurin-induzierte Hepatotoxizität verstärkt. Bei kombinierter Gabe von Allopurinol und Doxorubicin treten Blutbildveränderungen häufiger auf als bei alleiniger Gabe der Wirkstoffe. Doxorubicin kann die orale Bioverfügbarkeit von Digoxin reduzieren und die Resorption von gewissen Antiepileptika (z.B. Phenytoin, Carbamazepin) vermindern und so die Plasmaspiegel dieser Arzneistoffe verringern.

Vor und während der Behandlung sollten Herzfunktion, Blutbild, Leberfunktion, Harnsäure-, Kalium-, Calcium-, Phosphat- und Kreatininwerte überwacht werden. Doxorubicin sollte wegen seiner gewebeschädigenden Wirkung über einen sicheren venösen Zugang appliziert werden.

8.1.8 Durvalumab

Durvalumab ist ein gegen PD-L1 gerichteter monoklonaler Antikörper, der zu den Immuncheckpointinhibitoren gehört. Eine Zulassung besteht für die Behandlung kleinzelliger und nicht-kleinzelliger Lungenkarzinome, hepatozellulärer und biliärer Karzinome. Beim fortgeschrittenen Urothelkarzinom wurde Durvalumab als Monotherapie eingesetzt [109], sowie in Studien zur neoadjuvanten Therapie geprüft. Wie bei anderen Immuncheckpointinhibitoren ist bei der Anwendung von Durvalumab mit immunvermittelten Nebenwirkungen wie Pneumonitis, Kolitis, Endokrinopathien, Hautreaktionen, Hepatitis, Pankreatitis u.a. zu rechnen, und es besteht das Risiko der Exazerbation vorbestehender Autoimmunerkrankungen. Daneben werden häufig Fatigue und gastrointestinale Nebenwirkungen beschrieben. Klinisch relevante pharmakologische Interaktionen mit anderen Wirkstoffen wurden nicht festgestellt, bei gleichzeitiger Verabreichung immunsupprimierender Medikamente ist eine Beeinträchtigung der Wirksamkeit von Durvalumab zu erwarten.

8.1.9 Enfortumab Vedotin

Enfortumab Vedotin ist ein gegen Nectin-4 gerichteter, vollständig humanisierter IgG1-Antikörper, der mit dem zytotoxischen Wirkstoff MMAE gekoppelt ist. Zugelassen ist er als Monotherapie beim vorbehandelten Urothelkarzinom und neu auch für die Erstlinientherapie in Kombination mit Pembrolizumab. Unter den häufigsten Nebenwirkungen finden sich Fatigue, Anämie, periphere Polyneuropathie, Alopezie, gastrointestinale Beschwerden und teils schwere Hautre-

aktionen einschließlich toxischer Epidermiolysen und Stevens-Johnson-Syndrom. Daneben weist die Fachinformation auf Hyperglykämie, Ophthalmopathie und interstitielle Pneumonitis als mögliche Nebenwirkungen hin. Bei gleichzeitiger Behandlung mit starken CYP3A4-Inhibitoren (z. B. Boceprevir, Clarithromycin, Cobicistat, Indinavir, Itraconazol, Nefazodon, Nelfinavir, Posaconazol, Ritonavir, Saquinavir, Telaprevir, Telithromycin, Voriconazol) wird eine engmaschige Überwachung auf Anzeichen für Toxizitäten empfohlen. Bei Gabe starker CYP3A4-Induktoren (z. B. Rifampicin, Carbamazepin, Phenobarbital, Phenytoin, Johanniskraut) besteht die Möglichkeit der Abschwächung der MMAE-Wirkung.

8.1.10 Erdafitinib

Erdafitinib ist ein gegen Fibroblast Growth Factor Receptor (FGFR) der Klassen 1-4 gerichteter oral verabreichter Tyrosinkinaseinhibitor, welcher zur Behandlung des fortgeschrittenen Urothelkarzinoms nach Versagen einer Immuntherapie zugelassen ist. Aus klinischen Studien (z.B. [86]) werden an klinisch relevanten Nebenwirkungen am häufigsten Hyperphosphatämie, Diarrhoe und andere gastrointestinale Beschwerden, Stomatitis und Haut-/Nagelstörungen beschrieben. Die Fachinformation betont auch die Gefahr schwerer Retinopathien. An pharmakologischen Wechselwirkungen wird auf Inhibitoren von CYP2C9 und CYP3A4, Induktoren von CYP3A4 und Substrate von P-Glykoprotein hingewiesen.

8.1.11 Gemcitabin

Gemcitabin ist ein Nukleosid-Analogon. Es wird intrazellulär phosphoryliert und anstelle von Cytidin in die DNS eingebaut. Gemcitabin ist zur Behandlung bei fortgeschrittenem Harnblasenkarzinom (in Kombination mit Cisplatin) und unterschiedlichen anderen soliden Tumoren (nicht-kleinzelliges Lungenkarzinom, Pankreaskarzinom, Ovarialkarzinom, Mammakarzinom) zugelassen. Schwere Nebenwirkungen (Grad 3 oder 4), die bei mehr als 5% der Pat. in den großen randomisierten Phase 3 Studien auftraten, sind Neutropenie (10-30%), Thrombozytopenie (5-10%), Fatigue (5-20%), Anämie (5-10%), Übelkeit / Erbrechen (5%) und laborchemische Hepatotoxizität mit Erhöhung von Bilirubin und/oder Transaminasen (5%). Gemcitabin wird intravenös appliziert. Klinisch relevante pharmakologische Interaktionen sind nicht beschrieben. Vor der Anwendung von Lebendimpfstoffen wie Gelbfieber wird gewarnt.

8.1.12 Methotrexat (MTX)

MTX ist ein Antimetabolit, der als Folsäure-Antagonist die Umwandlung von Folsäure in Folin-säure durch die Dihydrofolat-Reduktase inhibiert. Bei der Behandlung des fortgeschrittenen Urothelkarzinoms wird es in Kombination mit Vinblastin/Doxorubicin/Cisplatin (MVAC-Protokoll) verwendet. Unter den Nebenwirkungen stehen Hämatotoxizität, gastrointestinale, kardiovaskuläre und renale Toxizität im Vordergrund. Methotrexat wird renal durch tubuläre Sekretion ausgeschieden. Penicilline und Sulfonamide, nichtsteroidale Antirheumatika und weitere Arzneistoffe können die renale Clearance von Methotrexat reduzieren. Durch die gleichzeitige Einnahme von Vitaminpräparaten, die Folsäure oder ihre Derivate enthalten, kann die Wirksamkeit von Methotrexat reduziert werden. Die Clearance von anderen Arzneistoffen wie z.B. Oxaliplatin oder Vancomycin kann in Kombination mit Methotrexat erniedrigt sein. Bei Kombination mit bestimmten Virostatika (z.B. Adefovir, Cidofovir), radiologischen Kontrastmitteln oder Cisplatin steigt die Nephrotoxizität. Einige Virostatika, Tyrosinkinase-Inhibitoren und Antibiotika erhöhen die Hepatotoxizität von Methotrexat. In Kombination mit TNF-Blockern und anderen Immunsuppressiva bzw. Zytostatika steigt das Risiko für Infektionen. Bei gleichzeitiger Anwendung von immunsuppressiven oder myelosuppressiven Arzneimitteln oder Thalidomid können schwerwiegende Infektionen bzw. Thromboembolien auftreten.

Von der gleichzeitigen Behandlung mit Immunsuppressiva, Retinoiden, Cotrimoxazol und Trime-thoprim wird abgeraten. Die Nierenfunktionsleistung sollte engmaschig kontrolliert werden. Die Dosierung von Methotrexat muss bei Leber- oder Niereninsuffizienz reduziert werden.

8.1.13 Mitomycin C

Mitomycin gehört zur Gruppe der alkylierenden Antibiotika mit antiproliferativer Wirkung. Bei nicht-muskelinvasiven Urothelkarzinomen der Harnblase kommt es Alternative zu BCG zur intravesikalen Instillation zum Einsatz, wozu auch eine Zulassung besteht. Bei Vorliegen einer Harnblasenperforation oder einer Zystitis ist der Einsatz laut Fachinformation kontraindiziert. Als mögliche Nebenwirkungen nach intravesikaler Anwendung werden allergische Reaktionen der Haut und eine therapiebedingte Zystitis beschrieben. Systemische Nebenwirkungen treten dagegen nur sehr selten auf.

8.1.14 Nivolumab

[Nivolumab](#) ist ein monoklonaler Anti-PD1-Antikörper und gehört zur Substanzklasse der Immun-checkpoint-Inhibitoren. Eine Zulassung besteht als Mono- sowie Kombinationstherapie für die Behandlung eines breiten Spektrums maligner Neoplasien einschließlich Urothelkarzinomen. Unter palliativer Nivolumab-Monotherapie von Urothelkarzinomen wurden vor allem Fatigue, Diarrhoe oder Hautreaktionen beschrieben. Daneben werden Anämie, Hypoalbuminämie, Hyperkaliämie, Leberenzym erhöhungen, Herzinsuffizienz, Serumamylaseerhöhung, Hyponatriämie, Kreatinphosphokinaseerhöhung und Nierenfunktionsstörungen berichtet. Weitere mögliche Nebenwirkungen sind teils schwerwiegende Pyrexien und interstitielle Lungenentzündungen (immunvermittelte Pneumonitis) sowie immunvermittelte Darm-, Leber- oder Nierenentzündungen und Endokrinopathien. Auch eine Reaktivierung einer vorbestehenden Autoimmunerkrankung ist möglich. Bei der (2024 zugelassenen) Erstlinientherapie mit der Kombination von Nivo-lumab und Cisplatin/Gemcitabin sind die unter diesen Wirkstoffen aufgeführten Nebenwirkungen und Interaktionen zu beachten.

Klinisch relevante pharmakologische Interaktionen mit anderen Wirkstoffen sind nicht zu erwarten. Bei gleichzeitiger Verabreichung immunsupprimierender Medikamente ist eine Beeinträchtigung der Wirksamkeit von Nivolumab zu erwarten.

8.1.15 Paclitaxel

Paclitaxel gehört wie auch Docetaxel zu den zytotoxischen Chemotherapeutika aus der Stoffklasse der Taxane. Eine Zulassung besteht für die Behandlung bei Mammakarzinom, Ovarialkarzinom, nicht-kleinzelligem Lungenkarzinom oder AIDS-assoziiertem Kaposi-Sarkom. Als schwere Nebenwirkungen können Infektionen, Stomatitis und Diarrhoe sowie allergische Reaktionen auf das enthaltene Lösungsmittel Cremophor auftreten. Eine Prämedikation mit Glukokortikoiden, H2-Rezeptorantagonisten und Antihistaminika ist obligat. Zu den belastenden Nebenwirkungen gehört die Alopezie, besonders gravierend ist zudem eine z. T. irreversible Polyneuropathie.

Der Stoffwechsel von Paclitaxel wird zum Teil durch die Cytochrom-P450-Isoenzyme [CYP2C8](#) und [CYP3A4](#) katalysiert. Deshalb ist besondere Vorsicht geboten, wenn Paclitaxel zusammen mit anderen Arzneimitteln angewendet wird, die entweder [CYP2C8](#) oder [CYP3A4](#) hemmen (z. B. Azol-Antimykotika, Erythromycin, Fluoxetin, Gemfibrozil, Clopidogrel, Cimetidin, Ritonavir, Saquinavir, Indinavir und Nelfinavir), da die Toxizität von Paclitaxel aufgrund der höheren Paclitaxel-Exposition erhöht sein kann. Die Anwendung von Paclitaxel zusammen mit anderen Arzneimitteln, die entweder [CYP2C8](#) oder [CYP3A4](#) induzieren (z. B. Rifampicin, Carbamazepin, Phenytoin, Efavirenz, Nevirapin), ist nicht empfohlen, da die Wirksamkeit aufgrund der geringeren Paclitaxel-Exposition beeinträchtigt sein kann.

8.1.16 Pembrolizumab

Pembrolizumab ist ein gegen PD1 gerichteter vollständig humanisierter monoklonaler IgG4-Antikörper und gehört zur Wirkstoffklasse der Immuncheckpointinhibitoren. Eine Zulassung besteht zur Behandlung eines breiten Spektrums maligner Neoplasien einschließlich Urothelkarzinomen als Monotherapie. Die Erstlinientherapie in Kombination mit Enfortumab Vedotin ist seit August 2024 zugelassen. Wie bei anderen Immuncheckpointinhibitoren besteht das Risiko immunvermittelter, teils schwerer Nebenwirkungen wie Pneumonitis, Endokrinopathie, Nephritis, Hepatitis, Kolitis oder Hautreaktionen sowie der Reaktivierung vorbestehender Autoimmunerkrankungen.

Relevante pharmakologische Wechselwirkungen wurden nicht beschrieben. Bei gleichzeitiger Verabreichung immunsupprimierender Medikamente ist eine Beeinträchtigung der Wirksamkeit von Pembrolizumab zu erwarten.

8.1.17 Sacituzumab Govitecan

Sacituzumab Govitecan ist ein humanisierter monoklonaler Antikörper gegen TROP2 (Trophoblast cell surface antigen 2), der mit dem zytotoxischen Topoisomerasehemmstoff SN-38 gekoppelt ist. Eine Zulassung besteht für die Behandlung des Mammakarzinoms. Bei der Behandlung von Pat. mit Urothelkarzinomen in Studien wurden vor allem Hämatotoxizität (Anämie, Neutropenie, Thrombopenie) und gastrointestinale Nebenwirkungen (vorwiegend Diarrhoe, aber auch Übelkeit und Erbrechen) berichtet. Die Hämatotoxizität scheint besonders ausgeprägt zu sein bei Pat. mit verminderter UGT1A1-Aktivität.

Zu pharmakologischen Interaktionen mit anderen Wirkstoffen liegen keine systematischen Studien vor. Die gleichzeitige Verabreichung von UGT1A1-Inhibitoren (z. B. Propofol, Ketoconazol, EGFR-Tyrosinkinase-Inhibitoren) könnte zur erhöhten Toxizität durch SN-38 führen. Dementsprechend führt die gleichzeitige Gabe von UGT1A1-Induktoren (z. B. Carbamazepin, Phenytoin, Rifampicin, Ritonavir, Tipranavir) möglicherweise zu einer Abschwächung der Wirksamkeit von Sacituzumab Govitecan.

8.1.18 Vinblastin

Vinblastin ist ein Chemotherapeutikum aus der Wirkstoffklasse der Vinca-Alkaloide und hemmt die Mitose durch Hemmung der Bildung von Mikrotubuli. Eine Zulassung besteht für die Behandlung maligner Lymphome, Mamma- und Hodenkarzinome sowie der Langerhanszell-Histiozytose. Zur Behandlung des Urothelkarzinoms wird es in Kombination mit Cisplatin/Methotrexat/Doxorubicin (MVAC) eingesetzt. Die darunter dokumentierten Nebenwirkungen sind dementsprechend der Kombination dieser Wirkstoffe zuzurechnen. An spezifischen Vinblastin-assoziierten Nebenwirkungen muss vor allem mit Hämatotoxizität (Leukopenie, Thrombopenie, Anämie), Neurotoxizität (periphere Polyneuropathie), Übelkeit/Erbrechen sowie Obstipation gerechnet werden.

Die Fachinformation weist darauf hin, dass die Anwendung von Vinblastinsulfat bei Patienten, die gleichzeitig Arzneimittel mit Hemmwirkung auf die Metabolisierung von Arzneistoffen über Isoenzyme des hepatischen Cytochroms **CYP3A** erhalten, sowie bei Patienten mit Leberfunktionsstörungen zu früherem Auftreten und/oder erhöhtem Schweregrad von Nebenwirkungen führen kann. Bei gleichzeitiger oraler oder intravenöser Anwendung mit Digitoxin es zu verminderten Digitoxinspiegeln im Blut kommen. Die gleichzeitige Anwendung von Phenytoin mit Vinblastinsulfat kann zu verminderten Phenytoinspiegeln im Blut führen.

8.1.19 Vinflunin

Vinflunin ist ein fluorierter Abkömmling von Vinorelbin und gehört als Vinca-Alkaloid zur Wirkstoffklasse der Mitosehemmstoffe, deren Zytotoxizität auf einer Hemmung der Mikrotubuli beruht. Es besteht eine Zulassung zur palliativen Monotherapie des Urothelkarzinoms [82]. Nebenwirkungen sind vor allem Hämatotoxizität (Neutropenie, Thrombopenie, Anämie), gastrointestinale Störungen (Obstipation, Inappetenz, Übelkeit, Erbrechen, Diarrhoe), Stomatitis/Mukositis und Fatigue. Auch Vinflunin kann zu einer sensorischen peripheren Neuropathie führen, allerdings laut Fachinformation nur sehr selten in stärkerer Ausprägung (Grad 3 oder 4).

Zusammen mit Vinflunin sollten keine starken CYP3A4-Inhibitoren (z.B. Ritonavir, Ketoconazol, Itraconazol oder Grapefruitsaft) oder starken CYP3A4-Induktoren (z.B. Rifampicin oder Johanniskraut) eingenommen werden. Die gleichzeitige Anwendung mit Medikamenten, die die QT-Zeit verlängern können, sollte vermieden werden.

9 Rehabilitation

Pat. mit Harnblasenkarzinomen benötigen nach der Zystektomie und einer Harnableitung eine Anschlussbehandlung, die auf die besonderen Bedürfnisse angepasst ist. Nach einer neoadjuvanten Therapie kann die Anschlussbehandlung möglichst rasch postoperativ beginnen. Bei adjuvanter Chemotherapie sollte sie erst nach deren Abschluss erfolgen. Bei Pat. in postoperativ stark reduziertem Allgemeinzustand kann eine somatische und psychische Konsolidierung zur Gewährleistung der Durchführbarkeit der geplanten adjuvanten Therapie erforderlich sein.

In der Rehabilitation werden mit dem dafür notwendigen therapeutischen Spektrum die postoperativen Funktionsstörungen interdisziplinär behandelt. Insbesondere die Harninkontinenz, Blasenentleerungsstörungen, sexuelle Funktionsstörungen und ggf. Umgang mit einem Urostoma stehen im Mittelpunkt. Bei Multimorbidität der meist älteren Pat. erfolgt eine individuelle Anpassung der Behandlungsstrategien an die psychische und physische Leistungsfähigkeit. Bei berufstätigen Pat. stellt die Information zur Teilhabe am beruflichen und sozialen Leben und die Vermittlung konkreter Hilfen zur Rückkehr in die Erwerbsfähigkeit eine zusätzliche Aufgabe dar.

9.1 Harnableitung

Pat. mit Neoblase nach Zystektomie benötigen zur Überwindung der postoperativen Harninkontinenz ein multimodales Konzept mit Physiotherapie, Edukation, medikamentöser Therapie, und ggf. ein Biofeedback-Sphinktertraining mit videoassistierter Zystoskopie. Demgegenüber benötigen Pat. mit Anlage eines Urostomas eine Schulung zur selbstständigen Versorgung mit einer psychoonkologischen Begleitung zur Verbesserung der Akzeptanz des veränderten Körperbildes.

Die Pat. werden zudem darin geschult, auf eine mögliche Azidose, Mukusentwicklung in der Darmersatzblase, Harnwegsinfekte oder -obstruktionen sowie Verdauungsprobleme zu achten. Eine ausreichende Trinkmenge stellt immer wieder ein Problem dar [110].

9.2 Sexualfunktionsstörungen

Zu den Störungen der sexuellen Funktionen liegen bei der Frau wenige Daten vor, während bei Männern die erektile Dysfunktion mit erprobten Hilfsmitteln behandelt werden kann. Hierzu gehört die Medikation mit Phosphodiesterasehemmern nach nerverhaltenden Operationstechniken. Bei Unwirksamkeit ihrer alleinigen Verwendung stehen Vakuumerektionshilfesysteme, intrakavernöse Injektionen oder intraurethrale Prostaglandinapplikationen zur Verfügung.

9.3 Lymphödeme

Lymphödeme der Beine sollten mit einer Kompression durch Strümpfe oder elastische Wicklung behandelt werden. Auch eine manuelle Lymphdrainage ist nach Thromboseausschluss und Ausschluss einer Lymphozele sinnvoll.

9.4 Rehabilitation nach Chemotherapie

Nach einer neoadjuvanten oder adjuvanten Chemotherapie im Rahmen der Primärtherapie des Harnblasenkarzinoms werden auch die typischen Chemotherapie-induzierten Nebenwirkungen wie die Cisplatin-induzierte Polyneuropathie oder Fatigue behandelt.

10 Verlaufskontrolle und Nachsorge

10.1 Verlaufskontrolle

Wünschenswert ist die regelmäßige Erfassung der Lebensqualität, der Belastung (Distress) und der Symptomlast als „PROs“ (Patient-Reported Outcomes). Dies ist über das „Distress-Thermometer“ einfach in die regelmäßige Pat.-betreuung zu integrieren. Auch komplexere Scores wie die Lebensqualitätsfragebögen der EORTC oder Fatigue-Fragebögen sind möglich, jedoch deutlich aufwändiger.

10.2 Nachsorge

Ziele der Nachsorge sind die frühzeitige Diagnose eines Rezidivs mit dem Ziel der Verlängerung der Überlebenszeit / Erhöhung der Heilungschance, die Erkennung von Nebenwirkungen der Therapie und Vorsorge.

10.2.1 Nicht muskelinvasives Harnblasenkarzinom

Die nicht-muskelinvasiven Harnblasenkarzinome werden nach der EORTC-Risikoklassifikation in Niedrig-, Intermediär- und Hochrisiko-Karzinome eingeteilt. Die Nachsorge entsprechend des Risikos erfolgt analog der NICE-Leitlinie [111], siehe [Tabelle 10](#).

Tabelle 10: Nachsorge bei nicht-muskelinvasivem Harnblasenkarzinom

Untersuchung	Zeit nach Primärtherapie in Monaten												
	3	6	9	12	15	18	21	24	30	36	48	60	jährlich
niedriges Risiko													
Zystoskopie	X			X				X		X	X	X	
intermediäres Risiko													
Zystoskopie	X	X	X	X		X		X	X	X	X	X	
Urinzytologie	X	X	X	X		X		X	X	X	X	X	
Dünnschicht-CT-Urographie oder MRT				X				X		X	X	X	
hohes Risiko													
Zystoskopie	X	X	X	X	X	X	X	X	X	X	X	X	
Urinzytologie	X	X	X	X	X	X	X	X	X	X	X	X	
Dünnschicht-CT-Urographie oder MRT				X				X		X	X	X	

10.2.2 Muskelinvasives Harnblasenkarzinom

Die Nachsorge wird an die primär kurativ intendierte Therapie in unterschiedlicher Form angepasst. Die Empfehlungen folgen der Adaptation der NICE-Leitlinie durch die S3-Leitlinie der AWMF [20]. Unklar ist, ob die frühzeitige Diagnose einer Metastasierung mit entsprechend früherem Beginn einer Chemotherapie zu einer Überlebenszeitverlängerung führt oder ob dabei lediglich der „Lead-time-Bias-Effekt“ zum Tragen kommt.

10.2.2.1 Radikale Zystektomie und Harnableitung

Lokal begrenzte Harnblasentumore $\leq pT2pN0$ werden das erste Mal nach 3-6 Monaten mittels CT Thorax und Abdomen, Urethroskopie, Spülzytologie und Urinzytologie für den oberen Harntrakt kontrolliert, dann 2 Jahre in 6 Monatsintervallen, im 3.-5. Nachsorgejahre alle 12 Monate und ab dem 6. Jahr erfolgt eine Bildgebung nur bei positiver Urinzytologie oder neuer Hydronephrose.

Bei lokal fortgeschrittenen Blasenkarzinomen ($\geq pT3$ und/oder $pN1$) beginnt die bildgebende Nachsorge nach 3-6 Monaten bis zum 3. Jahr, in den folgenden 3 Jahren ist sie alle 12 Monate und ab dem 6. Jahr nur bei neuer Hydronephrose oder positiver Urinzytologie indiziert.

Wegen eines möglichen Vitamin B12-Mangels wird ab dem 3. Jahr jährlich der Vitamin B12 Spiegel kontrolliert. Auf funktionelle Störungen der Harnableitung sollte in den gleichen Abständen geprüft werden, eine langjährige Fortführung in jährlichem Abstand ist auch ab dem 6. Jahr empfehlenswert (Tabellen 11 und 12).

Tabelle 11: Nachsorge nach Zystektomie bei $\leq pT2pN0$

Diagnostik	Zeit nach Zystektomie in Monaten											
	3	6	12	18	24	30	36	42	48	54	60	jährlich
Labor	X	X	X	X	X	X	X	X	X	X	X	X
Blutgasanalyse	X	X	X	X	X	X	X	X	X	X	X	X
Urinkultur	X	X	X	X	X	X	X	X	X	X	X	X
Urinzytologie		X	X	X		X		X		X		X
Spülzytologie (defunktionisierte Urethra)			X		X		X		X		X	
Vitamin B12							X		X		X	X
Sonographie	X	X	X	X	X	X	X	X	X	X	X	X
CT Thorax/Abdomen inkl. Urographie	(X)	X	X	X	X		X		X		X	bei V.a. Rezidiv
Stomakontrolle	X	X	X	X	X	X	X	X	X	X	X	X
Anamnese Kontinenz und Sexualfunktion	X	X	X	X	X	X	X	X	X	X	X	X
Psychoonkologischer Sozialstatus	X	X	X	X	X	X	X	X	X	X	X	X

Tabelle 12: Nachsorge nach Zystektomie bei $\geq pT3$ und/oder $pN+$, oder nach multimodaler Therapie

Diagnostik	Zeit nach Zystektomie in Monaten											
	3	6	12	18	24	30	36	42	48	54	60	jährlich
Labor	X	X	X	X	X	X	X	X	X	X	X	X
Blutgasanalyse	X	X	X	X	X	X	X	X	X	X	X	X
Urinkultur	X	X	X	X	X	X	X	X	X	X	X	X
Urinzytologie		X	X	X		X		X		X		X
Spülzytologie (defunktionalierte Urethra)		X	X	X	X	X	X	X	X		X	
Vitamin B12							X		X		X	X
Sonographie	X	X	X	X	X	X	X	X	X	X	X	X
CT Thorax/Abdomen inkl. Urographie	(X)	X	X	X	X		X		X		X	bei V.a. Rezidiv
Stomakontrolle	X	X	X	X	X	X	X	X	X	X	X	X
Anamnese Kontinenz und Sexualfunktion	X	X	X	X	X	X	X	X	X	X	X	X
Psychoonkologischer Sozialstatus	X	X	X	X	X	X	X	X	X	X	X	X

10.2.2.2 Nachsorge nach multimodaler Therapie

Bei Pat., die sich in kompletter Remission befinden, ist eine lebenslange regelmäßige Kontrolle durch Zystoskopien und Urinzytologie erforderlich, die in den ersten 3 Jahren in 3-Monatsintervallen, im 4. und 5. Jahr alle 6 Monate und ab dem 5. Jahr jährlich stattfinden sollten. Bei suspekten Befunden sind Biopsien und ggf. eine frühere Kontrolle notwendig. Die übrige Bildgebung entspricht der Nachsorge nach Zystektomie.

11 Literatur

1. Gesellschaft der epidemiologischen Krebsregister e.V. (GEKID): Atlas der Krebsinzidenz und -mortalität in Deutschland (GEKID-Atlas). (letzter Zugriff: 19.11.2024): <http://www.gekid.de>
2. Bakkar A, Wallerand AH, Radvanyi F et al. *FGFR3* and *TP53* gene mutations define two distinct pathways in urothelial cell carcinoma of the bladder. *Cancer Res*, 2003. 63(23): p. 8108-12. PMID:14678961
3. Robertson AG, Kim J, Al-Ahmadie H et al. Comprehensive Molecular Characterization of Muscle-Invasive Bladder Cancer. *Cell*, 2017. 171(3): p. 540-556.e25. DOI:10.1016/j.cell.2017.09.007
4. Thompson DB, Siref LE, Feloney MP et al. Immunological basis in the pathogenesis and treatment of bladder cancer. *Expert Rev Clin Immunol*, 2015. 11(2): p. 265-79. DOI:10.1586/1744666x.2015.983082
5. Skeldon SC, Semotiuk K, Aronson M et al. Patients with Lynch syndrome mismatch repair gene mutations are at higher risk for not only upper tract urothelial cancer but also bladder cancer. *Eur Urol*, 2013. 63(2): p. 379-85. DOI:10.1016/j.eururo.2012.07.047
6. Barrow P, Khan M, Lalloo F et al., Systematic review of the impact of registration and screening on colorectal cancer incidence and mortality in familial adenomatous polyposis and Lynch syndrome. *Br J Surg*, 2013. 100(13): p. 1719-31. DOI:10.1002/bjs.9316

7. Personal habits and indoor combustions. IARC Monogr Eval Carcinog Risks Hum, 2012. 100(Pt E): p. 1-538. <https://publications.iarc.fr/122>. ISBN-13: 978-92-832-1322-2
8. Bundesamt für Justiz, Berufskrankheiten-Verordnung (BKV) vom 31. Oktober 1997 (BGBl. I S. 2623), die zuletzt durch Artikel 1 der Verordnung vom 29. Juni 2021 (BGBl. I S. 2245) geändert worden ist. <http://www.gesetze-im-internet.de/bkv/BJNR262300997.html>
9. Deutsche Forschungsgemeinschaft e.V. Ständige Senatskommission zur Prüfung gesundheitsschädlicher Arbeitsstoffe (MAK Kommission) 2024. (letzter Zugriff: 2024 19.11.): <https://www.dfg.de/de/ueber-uns/gremien/senat/arbeitsstoffe>
10. Ng AWT, Poon SL, Huang MN et al. Aristolochic acids and their derivatives are widely implicated in liver cancers in Taiwan and throughout Asia. *Sci Transl Med*, 2017. 9(412). DOI:10.1126/scitranslmed.aan6446
11. Chaturvedi AK, Engels EA, Gilbert, ES et al. Second cancers among 104,760 survivors of cervical cancer: evaluation of long-term risk. *J Natl Cancer Inst*, 2007. 99(21): p. 1634-43. DOI:10.1093/jnci/djm201
12. Brinkman M, Zeegers MP. Nutrition, total fluid and bladder cancer. *Scand J Urol Nephrol Suppl*, 2008(218): p. 25-36. DOI:10.1080/03008880802285073
13. Michaud DS, Spiegelman D, Clinton SK et al. Fluid intake and the risk of bladder cancer in men. *N Engl J Med*, 1999. 340(18): p. 1390-7. DOI:10.1056/nejm199905063401803
14. Golka K, Rettenmeier AW, Goebell PJ. Harnblasenkarzinom. *Urologe A*, 2006. 45(3): p. 361-368. DOI:10.1007/s00120-006-1018-6
15. Villanueva CM, Cantor KP, King, WD et al. Total and specific fluid consumption as determinants of bladder cancer risk. *Int J Cancer*, 2006. 118(8): p. 2040-7. DOI:10.1002/ijc.21587
16. Messing EM, Madeb R, Young T et al. Long-term outcome of hematuria home screening for bladder cancer in men. *Cancer*, 2006. 107(9): p. 2173-9. DOI:10.1002/cncr.22224
17. Zeegers, MP, Kellen E, Buntinx F et al. The association between smoking, beverage consumption, diet and bladder cancer: a systematic literature review. *World J Urol*, 2004. 21(6): p. 392-401. DOI:10.1007/s00345-003-0382-8
18. Hommerding O, Allory Y, Argani P et al. [Molecular pathology of urogenital tumors : Recommendations from the 2019 International Society of Urological Pathology (ISUP) Consensus Conference]. *Pathologe*, 2021. 42(3): p. 310-318. DOI:10.1007/s00292-020-00888-4
19. Raisi O, Magnani C, Bigiani N et al. The diagnostic reliability of urinary cytology: a retrospective study. *Diagn Cytopathol*, 2012. 40(7): p. 608-14. DOI:10.1002/dc.21716
20. Leitlinienprogramm Onkologie (Deutsche Krebsgesellschaft, Deutsche Krebshilfe, AWMF): S3-Leitlinie Früherkennung, Diagnose, Therapie und Nachsorge des Harnblasenkarzinoms, Langversion 2.0, D.K. Leitlinienprogramm Onkologie (Deutsche Krebsgesellschaft, AWMF), Editor. 2020. https://register.awmf.org/assets/guidelines/032-038oll_s3_harnblasenkarzinom_2020-04-verlaengert
21. van Ginkel N, van Gennep EJ, Oosterbaan L et al. Added Clinical Value of (18)F-FDG-PET/CT to Stage Patients With High-Risk Non-Muscle Invasive Bladder Cancer Before Radical Cystectomy. *Clin Genitourin Cancer*, 2023. 21(3): p. 342-348. DOI:10.1016/j.clgc.2023.02.004
22. WHO Classification of Tumours Editorial Board. Urinary and Male Genital Tumours. WHO Classification of Tumours, 5th Edition, Volume 8, 2022. <https://publications.iarc.fr/610>. ISBN-13: 978-92-832-4512-4.
23. Catto JW, Hartmann A, Stoehr R et al. Multifocal urothelial cancers with the mutator phenotype are of monoclonal origin and require panurothelial treatment for tumor clearance. *J Urol*, 2006. 175(6): p. 2323-30. DOI:10.1016/s0022-5347(06)00256-4

24. Gaisa NT, Hartmann A, Knüchel-Clarke R. [New WHO classification 2022: urinary bladder cancer]. *Pathologie (Heidelberg)*, 2023. 44(2): p. 139-148. DOI:10.1007/s00292-023-01183-8
25. Powles T, Bellmunt J, Comperat E et al. Bladder cancer: ESMO Clinical Practice Guideline for diagnosis, treatment and follow-up. *Ann Oncol*, 2022. 33(3): p. 244-258. DOI:10.1016/j.annonc.2021.11.012
26. Helal C, Pobel C, Bayle A et al. Clinical utility of plasma ctDNA sequencing in metastatic urothelial cancer. *Eur J Cancer*, 2023. 195: p. 113368. DOI:10.1016/j.ejca.2023.113368
27. de Kruijff IE, Beije N, Martens, JWM et al. Liquid Biopsies to Select Patients for Perioperative Chemotherapy in Muscle-invasive Bladder Cancer: A Systematic Review. *Eur Urol Oncol*, 2021. 4(2): p. 204-214. DOI:10.1016/j.euo.2020.01.003
28. Powles T, Assaf ZJ, Davarpanah N et al. ctDNA guiding adjuvant immunotherapy in urothelial carcinoma. *Nature*, 2021. 595(7867): p. 432-437. DOI:10.1038/s41586-021-03642-9
29. National Comprehensive Cancer Network (NCCN): Bladder cancer 2024. https://www.nccn.org/professionals/physician_gls/pdf/bladder
30. Sylvester RJ, van der Meijden AP, Oosterlinck W et al. Predicting recurrence and progression in individual patients with stage Ta T1 bladder cancer using EORTC risk tables: a combined analysis of 2596 patients from seven EORTC trials. *Eur Urol*, 2006. 49(3): p. 466-5; discussion 475-7. DOI:10.1016/j.eururo.2005.12.031
31. Rouprêt M, Contero P, Birtle A et al. Upper Urinary Tract Urothelial Carcinoma, E.A.o. *Urology*, Editor. 2023. <https://d56bochluxqnz.cloudfront.net/documents/full-guideline/eau-guidelines-on-upper-urinary-tract-urothelial-carcinoma-2023> (Zugriff 19.11.2024)
32. Wo JY, Shipley WU, Dahl DM et al. The results of concurrent chemo-radiotherapy for recurrence after treatment with bacillus Calmette-Guérin for non-muscle-invasive bladder cancer: is immediate cystectomy always necessary? *BJU Int*, 2009. 104(2): p. 179-83. DOI:10.1111/j.1464-410X.2008.08299.x
33. Balar AV, Kamat AM, Kulkarni GS et al. Pembrolizumab monotherapy for the treatment of high-risk non-muscle-invasive bladder cancer unresponsive to BCG (KEYNOTE-057): an open-label, single-arm, multicentre, phase 2 study. *Lancet Oncol*, 2021. 22(7): p. 919-930. DOI:10.1016/s1470-2045(21)00147-9
34. Lee CT, Madii R, Daignault S et al. Cystectomy delay more than 3 months from initial bladder cancer diagnosis results in decreased disease specific and overall survival. *J Urol*, 2006. 175(4): p. 1262-7; discussion 1267. DOI:10.1016/s0022-5347(05)00644-0
35. Grossman HB, Natale RB, Tangen CM et al. Neoadjuvant chemotherapy plus cystectomy compared with cystectomy alone for locally advanced bladder cancer. *N Engl J Med*, 2003. 349(9): p. 859-66. DOI:10.1056/NEJMoa022148
36. Vale CL, Meta-analysis Group. Neoadjuvant chemotherapy in invasive bladder cancer: update of a systematic review and meta-analysis of individual patient data advanced bladder cancer (ABC) meta-analysis collaboration. *Eur Urol*, 2005. 48(2): p. 202-5; discussion 205-6. DOI:10.1016/j.eururo.2005.04.006
37. Kitamura H, Tsukamoto T, Shibata T et al. Randomised phase III study of neoadjuvant chemotherapy with methotrexate, doxorubicin, vinblastine and cisplatin followed by radical cystectomy compared with radical cystectomy alone for muscle-invasive bladder cancer: Japan Clinical Oncology Group Study JCOG0209. *Ann Oncol*, 2014. 25(6): p. 1192-8. DOI:10.1093/annonc/mdu126
38. Galsky MD, Pal SK, Chowdhury S et al. Comparative effectiveness of gemcitabine plus cisplatin versus methotrexate, vinblastine, doxorubicin, plus cisplatin as neoadjuvant ther-

- apy for muscle-invasive bladder cancer. *Cancer*, 2015. 121(15): p. 2586-93. DOI:10.1002/cncr.29387
39. Pfister, C, Gravis G, Flechon A et al. Perioperative dose-dense methotrexate, vinblastine, doxorubicin, and cisplatin in muscle-invasive bladder cancer (VESPER): survival endpoints at 5 years in an open-label, randomised, phase 3 study. *Lancet Oncol*, 2024. 25(2): p. 255-264. DOI:10.1016/s1470-2045(23)00587-9
 40. von der Maase H, Sengelov L, Roberts JT et al. Long-term survival results of a randomized trial comparing gemcitabine plus cisplatin, with methotrexate, vinblastine, doxorubicin, plus cisplatin in patients with bladder cancer. *J Clin Oncol*, 2005. 23(21): p. 4602-8. DOI:10.1200/jco.2005.07.757
 41. Necchi A, Anichini A, Raggi D et al. Pembrolizumab as Neoadjuvant Therapy Before Radical Cystectomy in Patients With Muscle-Invasive Urothelial Bladder Carcinoma (PURE-01): An Open-Label, Single-Arm, Phase II Study. *J Clin Oncol*, 2018. 36(34): p. 3353-3360. DOI:10.1200/jco.18.01148
 42. Rose TL, Harrison MR, Deal AM et al. Phase II Study of Gemcitabine and Split-Dose Cisplatin Plus Pembrolizumab as Neoadjuvant Therapy Before Radical Cystectomy in Patients With Muscle-Invasive Bladder Cancer. *J Clin Oncol*, 2021. 39(28): p. 3140-3148. DOI:10.1200/jco.21.01003
 43. Galsky MD, Daneshmand S, Izadmehr S et al. Gemcitabine and cisplatin plus nivolumab as organ-sparing treatment for muscle-invasive bladder cancer: a phase 2 trial. *Nat Med*, 2023. 29(11): p. 2825-2834. DOI:10.1038/s41591-023-02568-1
 44. Cathomas R, Rothschild SI, Hayoz S et al. Perioperative Chemoimmunotherapy With Durvalumab for Muscle-Invasive Urothelial Carcinoma: Primary Analysis of the Single-Arm Phase II Trial SAKK 06/17. *J Clin Oncol*, 2023. 41(33): p. 5131-5139. DOI:10.1200/jco.23.00363
 45. Powles T, Catto JWF, Galsky MD et al. Perioperative Durvalumab with Neoadjuvant Chemotherapy in Operable Bladder Cancer. *N Engl J Med*, 2024. 391(19): p. 1773-1786. DOI:10.1056/NEJMoa2408154
 46. Sternberg CN, Skoneczna I, Kerst JM et al. Immediate versus deferred chemotherapy after radical cystectomy in patients with pT3-pT4 or N+ M0 urothelial carcinoma of the bladder (EORTC 30994): an intergroup, open-label, randomised phase 3 trial. *Lancet Oncol*, 2015. 16(1): p. 76-86. DOI:10.1016/s1470-2045(14)71160-x
 47. Bajorin DF, Witjes JA, Gschwend, JE et al. Adjuvant Nivolumab versus Placebo in Muscle-Invasive Urothelial Carcinoma. *N Engl J Med*, 2021. 384(22): p. 2102-2114. DOI:10.1056/NEJMoa2034442
 48. Galsky MD, Witjes JA, Gschwend JE et al. Adjuvant Nivolumab in High-Risk Muscle-Invasive Urothelial Carcinoma: Expanded Efficacy From CheckMate 274. *J Clin Oncol*, 2024: p. Jco2400340. DOI:10.1200/jco.24.00340
 49. Saito T, Kanao K, Matsumoto K et al. New risk stratification for adjuvant nivolumab for high-risk muscle-invasive urothelial carcinoma. *BJUI Compass*, 2024. 5(2): p. 281-288. DOI:10.1002/bco2.298
 50. Apolo AB, Ballman KV, Sonpavde G et al. Adjuvant Pembrolizumab versus Observation in Muscle-Invasive Urothelial Carcinoma. *N Engl J Med*, 2024. DOI:10.1056/NEJMoa2401726
 51. Bellmunt J, Hussain M, Gschwend JE et al. Adjuvant atezolizumab versus observation in muscle-invasive urothelial carcinoma (IMvigor010): a multicentre, open-label, randomised, phase 3 trial. *Lancet Oncol*, 2021. 22(4): p. 525-537. DOI:10.1016/s1470-2045(21)00004-8

52. Hautmann RE, de Petriconi RC, Pfeiffer C et al. Radical cystectomy for urothelial carcinoma of the bladder without neoadjuvant or adjuvant therapy: long-term results in 1100 patients. *Eur Urol*, 2012. 61(5): p. 1039-47. DOI:10.1016/j.eururo.2012.02.028
53. Fahmy O, Kochergin M, Asimakopoulos AD et al. Practice change: No benefit of extended lymphadenectomy at radical cystectomy in patients with muscle invasive bladder cancer. *Semin Oncol*, 2023. 50(3-5): p. 102-104. DOI:10.1053/j.seminoncol.2023.09.001
54. Gschwend JE, Heck MM, Lehmann J et al. Extended Versus Limited Lymph Node Dissection in Bladder Cancer Patients Undergoing Radical Cystectomy: Survival Results from a Prospective, Randomized Trial. *Eur Urol*, 2019. 75(4): p. 604-611. DOI:10.1016/j.eururo.2018.09.047
55. Lerner SP, Tangen C, Svatek RS et al. Standard or Extended Lymphadenectomy for Muscle-Invasive Bladder Cancer. *New England Journal of Medicine*, 2024. 391(13): p. 1206-1216. DOI:doi:10.1056/NEJMoa2401497
56. Bochner BH, Kattan MW, Vora KC. Postoperative nomogram predicting risk of recurrence after radical cystectomy for bladder cancer. *J Clin Oncol*, 2006. 24(24): p. 3967-72. DOI:10.1200/jco.2005.05.3884
57. Knodler JJ, Boorjian SA, Kim SP et al. Does partial cystectomy compromise oncologic outcomes for patients with bladder cancer compared to radical cystectomy? A matched case-control analysis. *J Urol*, 2012. 188(4): p. 1115-9. DOI:10.1016/j.juro.2012.06.029
58. Zlotta AR, Ballas LK, Niemierko A et al. Radical cystectomy versus trimodality therapy for muscle-invasive bladder cancer: a multi-institutional propensity score matched and weighted analysis. *Lancet Oncol*, 2023. 24(6): p. 669-681. DOI:10.1016/s1470-2045(23)00170-5
59. Rödel C, Grabenbauer GG, Kühn R et al. Combined-modality treatment and selective organ preservation in invasive bladder cancer: long-term results. *J Clin Oncol*, 2002. 20(14): p. 3061-71. DOI:10.1200/jco.2002.11.027
60. Huddart RA, Birtle R, Maynard L et al. Clinical and patient-reported outcomes of SPARE - a randomised feasibility study of selective bladder preservation versus radical cystectomy. *BJU Int*, 2017. 120(5): p. 639-650. DOI:10.1111/bju.13900
61. Efsthathiou JA, Spiegel DY, Shipley WU et al. Long-term outcomes of selective bladder preservation by combined-modality therapy for invasive bladder cancer: the MGH experience. *Eur Urol*, 2012. 61(4): p. 705-11. DOI:10.1016/j.eururo.2011.11.010
62. Mak RH, Hunt D, Shipley WU et al. Long-term outcomes in patients with muscle-invasive bladder cancer after selective bladder-preserving combined-modality therapy: a pooled analysis of Radiation Therapy Oncology Group protocols 8802, 8903, 9506, 9706, 9906, and 0233. *J Clin Oncol*, 2014. 32(34): p. 3801-9. DOI:10.1200/jco.2014.57.5548
63. Krause FS, Walter B, Ott OJ et al. 15-year survival rates after transurethral resection and radiochemotherapy or radiation in bladder cancer treatment. *Anticancer Res*, 2011. 31(3): p. 985-90. PMID:21498726
64. James ND, Hussain SA, Hall E et al. Radiotherapy with or without chemotherapy in muscle-invasive bladder cancer. *N Engl J Med*, 2012. 366(16): p. 1477-88. DOI:10.1056/NEJMoa1106106
65. Kobayashi K, Matsumoto H, Misumi T et al. The efficacy of trimodal chemoradiotherapy with gemcitabine and cisplatin as a bladder-preserving strategy for the treatment of muscle-invasive bladder cancer: a single-arm phase II study. *Jpn J Clin Oncol*, 2022. 52(10): p. 1201-1207. DOI:10.1093/jjco/hyac095
66. Leng J, Akthar AS, Szmulewitz RZ et al. Safety and Efficacy of Hypofractionated Radiotherapy With Capecitabine in Elderly Patients With Urothelial Carcinoma. *Clin Genitourin Cancer*, 2019. 17(1): p. e12-e18. DOI:10.1016/j.clgc.2018.10.003

67. Voskuilen CS, van de Kamp MW, Schuring N et al. Radiation with concurrent radiosensitizing capecitabine tablets and single-dose mitomycin-C for muscle-invasive bladder cancer: A convenient alternative to 5-fluorouracil. *Radiother Oncol*, 2020. 150: p. 275-280. DOI:10.1016/j.radonc.2020.07.057
68. De Santis M, Bachner M, Cervený M et al. Combined chemoradiotherapy with gemcitabine in patients with locally advanced inoperable transitional cell carcinoma of the urinary bladder and/or in patients ineligible for surgery: a phase I trial. *Ann Oncol*, 2014. 25(9): p. 1789-1794. DOI:10.1093/annonc/mdu209
69. Galsky MD, Hahn NM, Rosenberg J et al. Treatment of patients with metastatic urothelial cancer "unfit" for Cisplatin-based chemotherapy. *J Clin Oncol*, 2011. 29(17): p. 2432-8. DOI:10.1200/jco.2011.34.8433
70. Bajorin DF, Dodd PM, Mazumdar M et al. Long-term survival in metastatic transitional-cell carcinoma and prognostic factors predicting outcome of therapy. *J Clin Oncol*, 1999. 17(10): p. 3173-81. DOI:10.1200/jco.1999.17.10.3173
71. Powles T, Valderrama BP, Gupta S et al. Enfortumab Vedotin and Pembrolizumab in Untreated Advanced Urothelial Cancer. *N Engl J Med*, 2024. 390(10): p. 875-888. DOI:10.1056/NEJMoa2312117
72. van der Heijden MS, Sonpavde G, Powles T et al. Nivolumab plus Gemcitabine-Cisplatin in Advanced Urothelial Carcinoma. *N Engl J Med*, 2023. 389(19): p. 1778-1789. DOI:10.1056/NEJMoa2309863
73. Grande E, Arranz J, De Santis M et al. Atezolizumab plus chemotherapy versus placebo plus chemotherapy in untreated locally advanced or metastatic urothelial carcinoma (IMvigor130): final overall survival analysis results from a randomised, controlled, phase 3 study. *Lancet Oncol*, 2024. 25(1): p. 29-45. DOI:10.1016/s1470-2045(23)00540-5
74. Powles T, Csőszi T, Özgüroğlu M et al. Pembrolizumab alone or combined with chemotherapy versus chemotherapy as first-line therapy for advanced urothelial carcinoma (KEYNOTE-361): a randomised, open-label, phase 3 trial. *Lancet Oncol*, 2021. 22(7): p. 931-945. DOI:10.1016/s1470-2045(21)00152-2
75. Bellmunt J, von der Maase H, Mead GM et al. Randomized phase III study comparing paclitaxel/cisplatin/gemcitabine and gemcitabine/cisplatin in patients with locally advanced or metastatic urothelial cancer without prior systemic therapy: EORTC Intergroup Study 30987. *J Clin Oncol*, 2012. 30(10): p. 1107-13. DOI:10.1200/jco.2011.38.6979
76. De Santis M, Bellmunt J, Mead G et al. Randomized phase II/III trial assessing gemcitabine/carboplatin and methotrexate/carboplatin/vinblastine in patients with advanced urothelial cancer who are unfit for cisplatin-based chemotherapy: EORTC study 30986. *J Clin Oncol*, 2012. 30(2): p. 191-9. DOI:10.1200/jco.2011.37.3571
77. Witjes AJ, Max Bruins H, Carrión A et al. Muscle-invasive and Metastatic Bladder Cancer. 2023: EAU Guidelines. https://d56bochluxqnz.cloudfront.net/documents/full-guideline/eau-guidelines-on-muscle-invasive-bladder-cancer-2023_2023-03-14-145913_jsen (Zugriff 19.11.2024)
78. Balar AV, Castellano D, O'Donnell PH et al. First-line pembrolizumab in cisplatin-ineligible patients with locally advanced and unresectable or metastatic urothelial cancer (KEYNOTE-052): a multicentre, single-arm, phase 2 study. *Lancet Oncol*, 2017. 18(11): p. 1483-1492. DOI:10.1016/s1470-2045(17)30616-2
79. Vuky J, Balar AV, Castellano D et al. Long-Term Outcomes in KEYNOTE-052: Phase II Study Investigating First-Line Pembrolizumab in Cisplatin-Ineligible Patients With Locally Advanced or Metastatic Urothelial Cancer. *J Clin Oncol*, 2020. 38(23): p. 2658-2666. DOI:10.1200/jco.19.01213

80. Balar AV, Galsky MD, Rosenberg JE et al. Atezolizumab as first-line treatment in cisplatin-ineligible patients with locally advanced and metastatic urothelial carcinoma: a single-arm, multicentre, phase 2 trial. *Lancet*, 2017. 389(10064): p. 67-76. DOI:[10.1016/S0140-6736\(16\)32455-2](https://doi.org/10.1016/S0140-6736(16)32455-2)
81. Bamias A, Davis ID, Galsky MD et al. Atezolizumab monotherapy versus chemotherapy in untreated locally advanced or metastatic urothelial carcinoma (IMvigor130): final overall survival analysis from a randomised, controlled, phase 3 study. *Lancet Oncol*, 2024. 25(1): p. 46-61. DOI:[10.1016/S1470-2045\(23\)00539-9](https://doi.org/10.1016/S1470-2045(23)00539-9)
82. Bellmunt J, Théodore C, Demkov T et al. Phase III trial of vinflunine plus best supportive care compared with best supportive care alone after a platinum-containing regimen in patients with advanced transitional cell carcinoma of the urothelial tract. *J Clin Oncol*, 2009. 27(27): p. 4454-61. DOI:[10.1200/jco.2008.20.5534](https://doi.org/10.1200/jco.2008.20.5534)
83. Powles T, Park SH, Voog E et al. Avelumab Maintenance Therapy for Advanced or Metastatic Urothelial Carcinoma. *N Engl J Med*, 2020. 383(13): p. 1218-1230. DOI:[10.1056/NEJMoa2002788](https://doi.org/10.1056/NEJMoa2002788)
84. Powles T, Park SH, Caserta C et al. Avelumab First-Line Maintenance for Advanced Urothelial Carcinoma: Results From the JAVELIN Bladder 100 Trial After ≥ 2 Years of Follow-Up. *J Clin Oncol*, 2023. 41(19): p. 3486-3492. DOI:[10.1200/jco.22.01792](https://doi.org/10.1200/jco.22.01792)
85. Siefker-Radtke AO, Necchi A, Park SH et al. Efficacy and safety of erdafitinib in patients with locally advanced or metastatic urothelial carcinoma: long-term follow-up of a phase 2 study. *Lancet Oncol*, 2022. 23(2): p. 248-258. DOI:[10.1016/S1470-2045\(21\)00660-4](https://doi.org/10.1016/S1470-2045(21)00660-4)
86. Loriot Y, Matsubara N, Park SH et al. Erdafitinib or Chemotherapy in Advanced or Metastatic Urothelial Carcinoma. *N Engl J Med*, 2023. 389(21): p. 1961-1971. DOI:[10.1056/NEJMoa2308849](https://doi.org/10.1056/NEJMoa2308849)
87. Siefker-Radtke AO, Matsubara N, Park SH et al. Erdafitinib versus pembrolizumab in pre-treated patients with advanced or metastatic urothelial cancer with select FGFR alterations: cohort 2 of the randomized phase III THOR trial. *Ann Oncol*, 2024. 35(1): p. 107-117. DOI:[10.1016/j.annonc.2023.10.003](https://doi.org/10.1016/j.annonc.2023.10.003)
88. Yu EY, Petrylak DP, O'Donnell PH et al. Enfortumab vedotin after PD-1 or PD-L1 inhibitors in cisplatin-ineligible patients with advanced urothelial carcinoma (EV-201): a multicentre, single-arm, phase 2 trial. *Lancet Oncol*, 2021. 22(6): p. 872-882. DOI:[10.1016/S1470-2045\(21\)00094-2](https://doi.org/10.1016/S1470-2045(21)00094-2)
89. Klümper N, Tran NK, Zschäbitz S et al. NECTIN4 Amplification Is Frequent in Solid Tumors and Predicts Enfortumab Vedotin Response in Metastatic Urothelial Cancer. *J Clin Oncol*, 2024. 42(20): p. 2446-2455. DOI:[10.1200/jco.23.01983](https://doi.org/10.1200/jco.23.01983)
90. Bellmunt J, de Wit R, Vaughn DJ et al. Pembrolizumab as Second-Line Therapy for Advanced Urothelial Carcinoma. *N Engl J Med*, 2017. 376(11): p. 1015-1026. DOI:[10.1056/NEJMoa1613683](https://doi.org/10.1056/NEJMoa1613683)
91. Balar AV, Castellano DE, Grivas P et al. Efficacy and safety of pembrolizumab in metastatic urothelial carcinoma: results from KEYNOTE-045 and KEYNOTE-052 after up to 5 years of follow-up. *Ann Oncol*, 2023. 34(3): p. 289-299. DOI:[10.1016/j.annonc.2022.11.012](https://doi.org/10.1016/j.annonc.2022.11.012)
92. Vaughn DJ, Bellmunt J, Fradet Y et al. Health-Related Quality-of-Life Analysis From KEYNOTE-045: A Phase III Study of Pembrolizumab Versus Chemotherapy for Previously Treated Advanced Urothelial Cancer. *J Clin Oncol*, 2018. 36(16): p. 1579-1587. DOI:[10.1200/jco.2017.76.9562](https://doi.org/10.1200/jco.2017.76.9562)
93. Powles T, Durán I, van der Heijden MS et al. Atezolizumab versus chemotherapy in patients with platinum-treated locally advanced or metastatic urothelial carcinoma (IMvigor211): a multicentre, open-label, phase 3 randomised controlled trial. *Lancet*, 2018. 391(10122): p. 748-757. DOI:[10.1016/S0140-6736\(17\)33297-x](https://doi.org/10.1016/S0140-6736(17)33297-x)

94. van der Heijden MS, Loriot Y, Durán I et al. Atezolizumab Versus Chemotherapy in Patients with Platinum-treated Locally Advanced or Metastatic Urothelial Carcinoma: A Long-term Overall Survival and Safety Update from the Phase 3 IMvigor211 Clinical Trial. *Eur Urol*, 2021. 80(1): p. 7-11. DOI:10.1016/j.eururo.2021.03.024
95. Sharma P, Retz M, Siefker-Radtke A et al. Nivolumab in metastatic urothelial carcinoma after platinum therapy (CheckMate 275): a multicentre, single-arm, phase 2 trial. *Lancet Oncol*, 2017. 18(3): p. 312-322. DOI:10.1016/s1470-2045(17)30065-7
96. Apolo AB, Infante JR, Balmanoukian A et al. Avelumab, an Anti-Programmed Death-Ligand 1 Antibody, In Patients With Refractory Metastatic Urothelial Carcinoma: Results From a Multicenter, Phase Ib Study. *J Clin Oncol*, 2017. 35(19): p. 2117-2124. DOI:10.1200/jco.2016.71.6795
97. Patel MR, Ellerton J, Infante JR et al. Avelumab in metastatic urothelial carcinoma after platinum failure (JAVELIN Solid Tumor): pooled results from two expansion cohorts of an open-label, phase 1 trial. *Lancet Oncol*, 2018. 19(1): p. 51-64. DOI:10.1016/s1470-2045(17)30900-2
98. Tagawa ST, Balar AV, Petrylak DP et al., TROPHY-U-01: A Phase II Open-Label Study of Sacituzumab Govitecan in Patients With Metastatic Urothelial Carcinoma Progressing After Platinum-Based Chemotherapy and Checkpoint Inhibitors. *J Clin Oncol*, 2021. 39(22): p. 2474-2485. DOI:10.1200/jco.20.03489
99. Grivas P, Pouessel D, Park CH et al. Sacituzumab Govitecan in Combination With Pembrolizumab for Patients With Metastatic Urothelial Cancer That Progressed After Platinum-Based Chemotherapy: TROPHY-U-01 Cohort 3. *J Clin Oncol*, 2024. 42(12): p. 1415-1425. DOI:10.1200/jco.22.02835
100. Hamilton E, Galsky MD, Ochsenreither S et al. Trastuzumab Deruxtecan With Nivolumab in HER2-Expressing Metastatic Breast or Urothelial Cancer: Analysis of the Phase Ib DS8201-A-U105 Study. *Clin Cancer Res*, 2024. DOI:10.1158/1078-0432.Ccr-24-1513
101. European Medicines Agency (EMA) restricts use of Keytruda and Tecentriq in bladder cancer. 2018. (letzter Zugriff: 19.11.2024): https://www.ema.europa.eu/en/documents/press-release/ema-restricts-use-keytruda-tecentriq-bladder-cancer_en
102. Hoskin PJ, Hopkins K, Misra V et al. Effect of Single-Fraction vs Multifraction Radiotherapy on Ambulatory Status Among Patients With Spinal Canal Compression From Metastatic Cancer: The SCORAD Randomized Clinical Trial. *Jama*, 2019. 322(21): p. 2084-2094. DOI:10.1001/jama.2019.17913
103. Siegel RL, Giaquinto AN, Jemal A. Cancer statistics, 2024. *CA Cancer J Clin*, 2024. 74(1): p. 12-49. DOI:10.3322/caac.21820
104. Soria F, Shariat SF, Lerner SP et al. Epidemiology, diagnosis, preoperative evaluation and prognostic assessment of upper-tract urothelial carcinoma (UTUC). *World J Urol*, 2017. 35(3): p. 379-387. DOI:10.1007/s00345-016-1928-x
105. Cosentino M, Palou J, Gaya JM et al. Upper urinary tract urothelial cell carcinoma: location as a predictive factor for concomitant bladder carcinoma. *World J Urol*, 2013. 31(1): p. 141-5. DOI:10.1007/s00345-012-0877-2
106. Singla N, Fang D, Su X et al. A Multi-Institutional Comparison of Clinicopathological Characteristics and Oncologic Outcomes of Upper Tract Urothelial Carcinoma in China and the United States. *J Urol*, 2017. 197(5): p. 1208-1213. DOI:10.1016/j.juro.2016.11.094
107. Birtle AJ, Johnson M, Chester J et al. Adjuvant chemotherapy in upper tract urothelial carcinoma (the POUT trial): a phase 3, open-label, randomised controlled trial. *Lancet*, 2020. 395(10232): p. 1268-1277. DOI:10.1016/s0140-6736(20)30415-3

108. Birtle AJ, Jones R, Chester J et al. Improved Disease-Free Survival With Adjuvant Chemotherapy After Nephroureterectomy for Upper Tract Urothelial Cancer: Final Results of the POUT Trial. *J Clin Oncol*, 2024. 42(13): p. 1466-1471. DOI:10.1200/jco.23.01659
109. Powles T, O'Donnell PH, Massard C et al. Efficacy and Safety of Durvalumab in Locally Advanced or Metastatic Urothelial Carcinoma: Updated Results From a Phase 1/2 Open-label Study. *JAMA Oncol*, 2017. 3(9): p. e172411. DOI:10.1001/jamaoncol.2017.2411
110. Müller OB, Brock O, Otto U. Functional and psychological outcome after radical cystectomy and ileal neobladder (n = 325) – data from urological inpatient rehabilitation, in *Oncology Research and Treatment*. 2016, Karger. p. 136.
111. National Institute for Health and Care Excellence (NICE). Bladder cancer: diagnosis and management. 2015. (letzter Zugriff: 19.11. 2024): <https://www.nice.org.uk/guidance/ng2>

12 Therapie - Protokolle

- [Urothelkarzinom - medikamentöse Tumorthherapie](#)

14 Zulassungsstatus

- [Urothelkarzinom - Zulassungsstatus von Arzneimitteln](#)

15 Links

Berufliche Exposition <http://www.thieme-connect.de/ejournals/html/10.1055/s-0029-1243897>

16 Anschriften der Verfasser

Univ. Prof. Dr. med. Thomas Bauernhofer

Medizinische Universität Graz
Klinische Abteilung für Onkologie
Auenbruggerplatz 15
A-8036 Graz
thomas.bauernhofer@medunigraz.at

Prof. Dr. med. Carsten Bokemeyer

Universitätsklinik Hamburg Eppendorf
II. Medizinische Klinik und Poliklinik
Martinistr. 52
20246 Hamburg
c.bokemeyer@uke.de

Prof. Dr. Maïke de Wit

Vivantes Klinikum Neukölln
Klinik für Innere Medizin
Hämatologie und Onkologie
Rudower Str. 48
12351 Berlin
maïke.dewit@vivantes.de

Prof. Dr. med. Marc-Oliver Grimm

Klinik und Poliklinik für Urologie
Universitätsklinikum Jena
Am Klinikum 1
07747 Jena
nora.hesse@med.uni-jena.de

Dr. med. Wilfried Hoffmann

Onkologische Fachklinik Park-Therme
Hamm Kliniken GmbH
Ernst-Eisenlohr-Str. 6
79410 Badenweiler
wilfried.hoffmann@hamm-kliniken.de

Prof. Dr. med. Anja Lorch

Universitätsspital Zürich
Klinik für Medizinische Onkologie und Hämatologie
Rämistr. 100
CH-8091 Zürich
anja.lorch@usz.ch

Dr. Ron Pritzkeleit

Institut für Krebs Epidemiologie
Krebsregister Schleswig-Holstein
Ratzeburger Allee 160
23538 Lübeck
ron.pritzkeleit@krebsregister-sh.de

Prof. Dr. med. Claus Rödel

Johann-Wolfgang-Goethe Universität
Universitätsklinikum Frankfurt a. M.
Theodor-Stern-Kai 7
60590 Frankfurt a. M.
claus.roedel@unimedizin-ffm.de

Prof. Dr. med. Frank Stenner-Liewen

Universitätsspital Basel
Klinik für Onkologie
Petersgraben 4
CH-4031 Basel
frank.stenner@usb.ch

Prof. Dr. med. Bernhard Wörmann

Amb. Gesundheitszentrum der Charité
Campus Virchow-Klinikum
Med. Klinik m.S. Hämatologie & Onkologie
Augustenburger Platz 1
13344 Berlin
bernhard.woermann@charite.de

17 Erklärung zu möglichen Interessenkonflikten

nach den [Regeln der tragenden Fachgesellschaften](#)

Autor*in	Anstellung¹	Beratung / Gutachten²	Aktien / Fonds³	Patent / Urheberrecht / Lizenz⁴	Honorare⁵	Finanzierung wissenschaftlicher Untersuchungen⁶	Andere finanzielle Beziehungen⁷	Persönliche Beziehung zu Vertretungsberechtigten⁸
Bauernhofer, Thomas	Medizinische Universität Graz	Ja Astellas Johnson&Johnson AstraZeneca Novartis BMS MSD Ipsen Bayer	Nein	Nein	Ja Johnson&Johnson Astellas BMS Bayer MSD EISAI Novartis Pfizer AstraZeneca	Ja Ipsen AstraZeneca	Nein	Nein
Bokemeyer, Carsten	Uniklinikum Hamburg Eppendorf	Ja AOK Germany Invited Speaker Astra Zeneca Advisory Board / Invited Speaker Bayer Healthcare Advisory Board BioNTech Advisory Board Lindis Biotech Advisory Board Sanofi Aventis Advisory Board / Lectures	Nein	Nein	Ja med update Invited Speaker / Organisation for medical education Merck Serono Advisory Board / Invited speaker Roche Pharma Invited speaker	Ja More than 95 clinical trials, local PI, institutional. No financial interest, our department is involved in several clinical trials sponsored by industry and cooperative groups where we hold participants roles and local PI / PI roles	Nein	Nein
Grimm, Marc-Oliver	Universitätsklinikum Jena Klinik und Poliklinik für Urologie	Ja Astellas, EUSA, Eisai, Ipsen, Janssen Cilag, Merck, MSD, Novartis, Pfizer, Roche, Gilead, Takeda, Astra Zeneca, Bayer Health Care, Bristol-Myers Squibb	Nein	Nein	Ja Astellas, Astra Zeneca, Bayer, Bristol-Myers Squibb, Merck, MSD, Pfizer, EUSA, Ipsen, Janssen Cilag, Telix, Novartis,	Ja Intuitive surgical, Bristol Myers Squibb, Bayer Health Care	Nein	Nein
Hoffmann, Wilfried	Hamm Kliniken GmbH	Nein	Nein	Nein	Nein	Nein	Nein	Nein
Lorch, Anja	Universitätsspital Zürich	Ja Astellas, Astra Zeneca, Bayer, BMS, Eisai, Ipsen, Janssen, Merck, MSD, Novartis, Pfizer, Roche	Nein	Nein	Ja Astellas, Novartis, Ipsen, MSD, Merck, Janssen, SAMO,	Nein	Ja Reisekosten Ipsen, Janssen, Bayer	Nein
Pritzkeleit, Ron	Institut für Krebsepidemiologie an der Universität Lübeck Registerstelle des Krebsregisters Schleswig-Holstein Ratzeburger Allee 160 23538 Lübeck	Nein	Nein	Nein	Nein	Nein	Nein	Nein

Autor*in	Anstellung ¹	Beratung / Gutachten ²	Aktien / Fonds ³	Patent / Urheberrecht / Lizenz ⁴	Honorare ⁵	Finanzierung wissenschaftlicher Untersuchungen ⁶	Andere finanzielle Beziehungen ⁷	Persönliche Beziehung zu Vertretungsberechtigten ⁸
Rödel, Claus	Eine Erklärung liegt noch nicht vor							
Stenner-Liewen, Frank	Universitätsspital Basel	Ja Bayer BMS MSD Roche IPSEN	Nein	Nein	Ja Takeda	Ja Takeda	Nein	Nein
Wörmann, Bernhard	Charité Universitätsmedizin Charité Universitätsmedizin Berlin	Nein	Nein	Nein	Nein	Nein	Nein	Nein
de Wit, Maïke	Vivantes GmbH Klinikum Neukölln und Auguste Viktoria Krankenhaus	Nein	Nein	Nein	Ja AstraZeneca Janssen Pierre Fabre	Ja Institutionelle Förderung: AstraZeneca BMS Novartis Janssen MSD Boehringer Ingelheim Ipsen Amgen Genzyme Pfizer Takeda Morphosys Local PI Financial interest Institutional Nucana Local PI Financial interest Institutional Abbvie Local PI Financial interest Institutional	Ja Reisekosten und Kongresse AstraZeneca Janssen Abbvie Roche Zentiva	Nein

Legende:

¹ - Gegenwärtiger Arbeitgeber, relevante frühere Arbeitgeber der letzten 3 Jahre (Institution/Ort)

² - Tätigkeit als Berater*in bzw. Gutachter*in oder bezahlte Mitarbeit in einem wissenschaftlichen Beirat / Advisory Board eines Unternehmens der Gesundheitswirtschaft (z. B. Arzneimittelindustrie, Medizinproduktindustrie), eines kommerziell orientierten Auftragsinstituts oder einer Versicherung

³ - Besitz von Geschäftsanteilen, Aktien, Fonds mit Beteiligung von Unternehmen der Gesundheitswirtschaft

⁴ - Betrifft Arzneimittel und Medizinprodukte

⁵ - Honorare für Vortrags- und Schulungstätigkeiten oder bezahlte Autor*innen oder Koautor*innenschaften im Auftrag eines Unternehmens der Gesundheitswirtschaft, eines kommerziell orientierten Auftragsinstituts oder einer Versicherung

⁶ - Finanzielle Zuwendungen (Drittmittel) für Forschungsvorhaben oder direkte Finanzierung von Mitarbeiter*innen der Einrichtung von Seiten eines Unternehmens der Gesundheitswirtschaft, eines kommerziell orientierten Auftragsinstituts oder einer Versicherung

⁷ - Andere finanzielle Beziehungen, z. B. Geschenke, Reisekostenerstattungen, oder andere Zahlungen über 100 Euro außerhalb von Forschungsprojekten, wenn sie von einer Körperschaft gezahlt wurden, die eine Investition im Gegenstand der Untersuchung, eine Lizenz oder ein sonstiges kommerzielles Interesse am Gegenstand der Untersuchung hat

⁸ - Persönliche Beziehung zu einem/einer Vertretungsberechtigten eines Unternehmens der Gesundheitswirtschaft